11. TÜRK RİNOLOJİ KONGRESİ

16-19 Nisan 2015

Maxx Royal Otel, Belek - Antalya

TÜRK RİNOLOJİ DERNEĞİ - 1994
TURKISH RHINOLOGIC SOCIETY

BİLDİRİ KİTABI

TÜRK RİNOLOJİ DERNEĞİ

Dr. Sabri Uslu
Kongre Başkanı

Dr. Raşit Midilli
Ege Üniversitesi Tıp Fakültesi Kulak Burun Boğaz Anabilim Dalı
İzmir / TÜRKİYE
E-mail : rmidilli@yahoo.com
Web : http://www.rinoturk.org/

SERENAS ULUSLARARASI TURİZM KONGRE ORGANİZASYON A.Ş.
Hilal Mahallesi, Cezayir Caddesi No:13
06550 Yıldız, Çankaya / Ankara / TURKEY
Telefon: +90 312 440 50 11 Faks: +90 312 441 45 62
e-mail : rinoloji2015@serenas.com.tr
Web : www.serenas.com.tr

ÖNSÖZ IV
KOMİTELER V
GENEL BİLGİLER VI
BİLİMSEL PROGRAM VII
16 NİSAN 2015 VII
17 NİSAN 2015 VIII
18 NİSAN 2015 X
SÖZEL BİLDİRİLER 1
POSTER BİLDİRİLER 25
VİDEO SUNUMLAR 99
YAZAR DİZİNİ 105

Değerli Meslektaşlarım,

Türk Rinoloji Derneği'nin 11 Kongresi'nin 16 -19 Nisan 2015 tarihlerinde Antalya Maxx Royal Otel'de yapılacağını duyurmaktan kıvanç duyuyoruz.

Derneğimizin 11. Kongresi'nde, meslektaşlarımızın günlük pratiklerindeki ihtiyaçları doğrultusunda Kulak Burun Boğaz Hastalıkları alanındaki gelişmeleri ve yenilikleri yansıtan, teşvik eden bilimsel etkinlikler gerçekleştirilecektir. Bu amaçla oluşturulacak program ile konusunda yetkin yerli ve yabancı konuşmacılara, birikimlerini bizlerle paylaşma fırsatı yaratılacaktır.

Gelenekselmiş bir şekilde, jüri tarafından belirlenen poster, sözlü ve video sunumlara ödüller verilecektir. Ayrıca, yine bir Türk Rinoloji Derneği geleneği haline gelen uzmanlık öğrencilerine yönelik kayıt ve konaklama desteği de sürdürülmektedir.

Nezih bir ortamda düzenlenecek olan bu etkinliğin, bilimsel kısmının dışında, sosyal açıdan da hafızalarda yer edinmesi öncelikli hedeflerimiz arasındadır.

Antalya Maxx Royal' de Türk Rinoloji Derneği'nin 11. Kongresi'nde buluşmak dileğiyle saygılar sunarım.

Prof. Dr. Sabri Uslu
Türk Rinoloji Derneği Başkanı

KONGRE BAŞKANI

Sabri Uslu

DÜZENLEME KURULU

Cengiz Özcan
Cenk Ecevit
Erol Keleş
Günter Hafız
İrfan Yorulmaz
Raşit Midilli

BİLİMSEL KURUL

Bülent Karcı
Fikret İleri
Halis Ünlü
İsmail Topçu
Kemal Değer
Metin Önerci
Nesil Keleş
Oğuz Öğretmenoğlu
Semih Sütay

KONGRE MERKEZİ
Maxx Royal Otel – Antalya

KONGRE TARİHLERİ
16 – 19 Nisan 2015

KONGRE DİLİ
Kongre dili Türkçe' dir.

BİLİMSEL PROGRAM
16 Nisan 2015 tarihinde kongre bilimsel oturumları başlayacak olup, 18 Nisan 2015 akşamı sona erecektir.

KREDİLENDİRME
Kongrenin tüm oturumları, Türk Tabibler Birliği Sürekli Tıp Eğitimi Kredilendirme Kurulu tarafından 17,5 puan ile kredilendirilmiştir.

YAKA KARTI
Kayıt yaptıran tüm katılımcı ve refakatçilere yaka kartı dağıtılacaktır. Kongre düzeninin sağlanabilmesi için yaka kartlarının tüm bilimsel ve sosyal aktivitelerde takılması rica olunur.

KATILIM BELGESİ
Tüm bilimsel program katılımcılarına katılım belgeleri kongre merkezinin içerisinde çeşitli noktalara konulacak kiokslar aracılığıyla dağıtılacaktır.

WEB SAYFASI
Toplantı ile ilgili tüm bilgilere www.rinoloji2015.org adresinden ulaşabilirsiniz.

	SALON A	SALON B	SALON C
13:00 - 16:00	**SEPTORİNOPLASTİ KURSU** **Moderatör:** *Dr. Semih Sütay* *Dr. Cüneyt Yılmazer* *Dr. Semih Mumbuç* *Dr. Sercan Göde* *Dr. Serdar Özer* *Dr. Şule Demirci* *Dr. Tamer Erdem* *Dr. Yücel Anadolu*	**ENDOSKOPİK SİNÜS CERRAHİSİ KURSU** **Moderatör:** *Dr. Fikret İleri* *Dr. Emel Çadallı Tatar* *Dr. Hakan Cıncık* *Dr. Murat Songu* *Dr. Müge Özcan* *Dr. Selim Erbek* *Dr. Uygar Levent Demir*	**HORLAMA VE APNE KURSU** **Moderatör:** *Dr. Mustafa Gerek* *Dr. Ahmet Süslü* *Dr. Alp Demireller* *Dr. Cem Bilgen* *Dr. Güleser Saylam* *Dr. Mehmet Ömür* *Dr. Murat Yener* *Dr. Yusuf Kızıl*
18:00	**AÇILIŞ TÖRENİ**		

	SALON A	SALON B	SALON C	SALON D
	Oturum Başkanı: *Dr. Kemal Değer*	**Oturum Başkanı:** *Dr. Necmi Arslan*	**Oturum Başkanı:** *Dr. Emel Çadallı Tatar*	
08:00 - 09:00	**PANEL** **ESC'de Olgular: Ne, Ne zaman, Nasıl?** **Moderatör:** *Dr. Cengiz Özcan* *Dr. Asım Kaytaz* *Dr. Ercan Pınar* *Dr. Erdem Eren* *Dr. Süleyman Özdemir* *Dr. Yaşar Ünlü*	**PANEL** **Alerjik Rinit-Olgular, Yeni Gelişmeler** **Moderatör:** *Dr. Kemal Uygur* *Dr. Aslı Şahin* *Dr. Bülent Topuz* *Dr. Mustafa Kemal Adalı* *Dr. Salih Çanakçıoğlu*	**SÖZLÜ BİLDİRİLER**	
09:00 - 09:30	**Classification, Terminology and Anatomical Landmarks in Endoscopic Sinus Surgery** *Dr. Hans Rudolf Briner*	**PANEL** **Çocuk ve Erişkinlerde Septoplasti** **Moderatör:** *Dr. Adnan Ünal* *Dr. Gürkan Kayabaşoğlu* *Dr. Osman Kürşat Arıkan* *Dr. Salih Aydın* *Dr. Tan Ergin* *Dr. Yusuf Vayısoğlu*		
09:30 - 10:00	**More Extended Surgery: An Option for Patients Who Fail FESS?** *Dr. Roger Jankowski*			
10:00 - 10:30	**KAHVE ARASI**			
	Oturum Başkanı: *Dr. Mustafa Kemal Adalı*	**Oturum Başkanı:** *Dr. Tayfun Kirazlı*	**Oturum Başkanı:** *Barlas Aydoğan*	
10:30 - 11:00	**KONFERANS** **Inverted Papillom** *Dr. İrfan Yorulmaz*	**KONFERANS** **Rinolojide Radyoloji: Tanı ve Tedavide İp Uçları** *Dr. Meltem Nass Duce*	**SÖZLÜ BİLDİRİLER**	
11:00 - 11:30	**Surgical Approaches to the Frontal Sinus – from Draf 1 to Draf 3** *Dr. Hans Rudolf Briner*	**KONFERANS** **Rinoplastide Önem Verdiğim Ayrıntılar** *Dr. Fazıl Apaydın*		
11:30 - 12:00	**Surgery for Olfaction: How to Achieve Good Long Term Results** *Dr. Hans Rudolf Briner*	**KONFERANS** **Septal Perforasyon Onarımı** *Dr. Oğuz Öğretmenoğlu*		
12:00 - 13:00	**ÖĞLE YEMEĞİ**			
	Oturum Başkanı: *Dr. Engin Dursun*	**Oturum Başkanı:** *Dr. M. Haluk Özkul*	**Oturum Başkanı:** *Dr. İrfan Kaygusuz*	
13:00-13:45	**Septorhinoplasty by Disarticulation : A New Concept** *Dr. Roger Jankowski*	**PANEL** **Burun, Sinüs ve Nazofarenks Tümörlerinde Yaklaşım** **Moderatör:** *Dr. Fuat Tosun* *Dr. Babür Küçük* *Dr. Hakan Çoşkun* *Dr. Hakan Korkmaz* *Dr. Levent Soylu* *Dr. Utku Aydil*	**SÖZLÜ BİLDİRİLER**	**RİNOFİLM FESTİVALİ**
13:45 - 14:00	**MİNİ KONFERANS** **Özel Sigortalarda Önemli Noktalar** *Dr. Engin Çakmakçı*			
14:00 - 14:30	**What is New in OSAS and Snoring** **Moderatör:** *Dr. Metin Önerci* *Dr. Ahmet Ömer İkiz* *Dr. Hasan Tanyeri* *Dr. Joachim T. Maurer* *Dr. Murat Özcan* *Dr. Timur Akçam*	**KONFERANS** **Maksillofasiyal Defektlerde 3 Boyutlu Rekonstrüksiyon** *Dr. Halil İbrahim Canter*		
14:30 - 15:00		**Konferans** **BOS Kaçağına Endoskopik Yaklaşım** *Dr. Cem Meço*		
15:00 - 15:30	**KAHVE ARASI**			

	SALON A	SALON B	SALON C	SALON D
	Oturum Başkanı: *Dr. Günter Hafız*	**Oturum Başkanı:** *Dr. M. Haluk Özkul*	**Oturum Başkanı:** *Dr. Mesut Tezer* **SÖZLÜ BİLDİRİLER**	
15:30 - 16:00	**Control of Bleeding in Endoscopic Sinus Surgery** *Dr. Hans Rudolf Briner*	**KONFERANS** **Anjiofibrom** *Dr. Bülent Karcı*		
16:00 - 16:30	**Surgery for Tumors of the Paranasal Sinuses** *Dr. Hans Rudolf Briner*	**PANEL** **Çocuk ve Erişkinlerde Nazal Obstrüksiyon** **Moderatör:** *Dr. İsmail Topçu* *Dr. Ercan Akbay* *Dr. Erdem Dinç* *Dr. Erdinç Aydın* *Dr. Levent Gürbüzler* *Dr. Sema Başak*		
16:30 - 17:00	**Endoscopic Surgery of the Nasal Dorsum** *Dr. Hans Rudolf Briner*			
20:00 - 24:00	**KAPANIŞ PARTİSİ**			

	SALON A	SALON B	SALON C
	Oturum Başkanı: *Dr. Faruk Meriç*	**Oturum Başkanı:** *Dr. Günter Hafız*	
08:00 - 09:00	**Dünya ve Türk Rinoloji Literatüründe Yenilikler, Gelişmeler - Türkiye'nin Güncel Durumu** **Moderatör:** *Dr. Taner Kemal Erdağ* *Dr. Erdem Eren* *Dr. İlker Akyıldız*	**Ben Nasıl Yapıyorum, Neler Kullanıyorum?: Rinoplastide Hump Rezeksiyonu ve Lateral Osteotomi** **Moderatör:** *Dr. Ahmet Ural* *Dr. Emre İlhan* *Dr. Ümit Taşkın*	
09:00 - 10:00	**PANEL** **Olgularla Rinoplasti** **Moderatör:** *Dr. Nesil Keleş* *Dr. Ceren Günel* *Dr. Mesut Tezer* *Dr. Murat Topdağ* *Dr. Ufuk Bilkay* *Dr. Zerrin Boyacı*	**Ben Nasıl Yapıyorum, Neler Kullanıyorum?: DSR** **Moderatör:** *Dr. Halis Ünlü* *Dr. İbrahim Çukurova* *Dr. Lokman Uzun*	
10:00 - 10:30	**KAHVE ARASI**		
	Oturum Başkanı: *Dr. Şinasi Yalçın*	**Oturum Başkanı:** *Dr. Muhammet Tekin*	
10:30 - 11:00	**Drug Induced Sleep Endoscopy** *Dr. Joachim T. Maurer*	**Konferans** **Koanal Atrezi** *Dr. Cenk Ecevit*	
11:00 - 11:30	**Seçilmiş Sözlü Bildiriler**	**PANEL** **Konkalar: Sorunlar ve Çözüm Yöntemleri** **Moderatör:** *Dr. Engin Dursun* *Dr. Bülent Ağırdır* *Dr. Özgür Yiğit* *Dr. Üstün Osma* *Dr. Yavuz Fuat Yılmaz*	
11:30 - 12:00	**Functional Treatment of OSA** *Dr. Joachim T. Maurer*		
12:00 - 13:00	**ÖĞLE YEMEĞİ**		
	Oturum Başkanı: *Dr. İrfan Yorulmaz*	**Oturum Başkanı:** *Dr. Cengiz Özcan*	
13:00 - 14:00	**PANEL** **Rinoplastide Greftler** **Moderatör:** *Dr. Taşkın Yücel* *Dr. Alper Ceylan* *Dr. Fikret Kasapoğlu* *Dr. M. Güven Güvenç* *Dr. Teoman Dal* *Dr. Tolga Kırgezen*	**PANEL** **Nazal Valv Sorunlarına Yaklaşım** **Moderatör:** *Dr. Erol Keleş* *Dr. Turgut Karlıdağ* *Dr. Kıvanç Günhan* *Dr. Ömer Karakoç* *Dr. Raşit Midilli* *Dr. Şenol Çomoğlu*	
14:00 - 14:30	**PANEL** **Polipli Kronik Rinosinüzit: Cerrahisi ve Tedavide Yenilikler** **Moderatör:** *Dr. Gürkan Keskin* *Dr. B. Evren Erkul* *Dr. Cem Saka* *Dr. İrfan Kaygusuz* *Dr. Özgür Tarkan* *Dr. Süha Beton*	**KONFERANS** **Burun ve OSAS için Akışkan Mekaniği - Klinik Yansımaları** *Dr. Dilek Funda Kurtuluş* *Dr. Kürşat Gökcan*	**KBB Yeterlik Sınav Tanıtım Panel** **Moderatör:** *Dr.Cenk Ecevit* *Dr. İbrahim Çukurova* *Dr. Müge Özcan* *Dr. Taner Kemal Erdağ* *Dr. Timur Akçam*
14:30 - 15:00		**KONFERANS** **Akılcı Antibiyotik Kullanımı** *Dr. Tuğba Bayındır*	
15:00 - 15:30	**KAHVE ARASI**		

	SALON A	SALON B	SALON C
	Oturum Başkanı: *Dr. Erol Selimoğlu*	**Oturum Başkanı:** *Dr. Erol Keleş*	
15:30 - 16:00	**Ben Nasıl Yapıyorum, Neler Kullanıyorum?: Rinoplastide Cilt Elevasyonu ve Cilt Kapanması** **Moderatör:** *Dr. Barlas Aydoğan* *Dr. Tarık Şapçı* *Dr. Yüksel Toplu*	**KONFERANS** **Rinoplastide Kostal Kıkırdak Kullanımı** *Dr. Eren Taştan*	
16:00 - 17:00	**Ben Nasıl Yapıyorum, Neler Kullanıyorum?: Burun Ucu Şekillendirilmesi** **Moderatör:** *Dr. Orhan Özturan* *Dr. Süreyya Şeneldir* *Dr. Ufuk Bilkay*	**Ben Nasıl Yapıyorum, Neler Kullanıyorum?: Adenoidektomi** **Moderatör:** *Dr. Mehmet Ada* *Dr. Faruk Ünal* *Dr. Serdar Akyıldız* *Dr. Umut Akyol*	

Sözel Bildiriler

[SS-001]

UYKU APNESİ CERRAHİSİNİN GEVŞEK GÖZ KAPAĞI SENDROMU ÜZERİNE ETKİSİ

Ömer Bayır[1], Mutlu Acar[2], Elvan Yüksel[1], Melike Yüceege[3], Güleser Saylam[1], Emel Çadallı Tatar[1], Ali Özdek[1], Hikmet Fırat[3], Canan Gürdal[2], Mehmet Hakan Korkmaz[4]

[1]S.B. Dışkapı Yıldırım Beyazıt Eğitim ve Araştırma Hastanesi, KBB & BBC Kliniği, Ankara.
[2]S.B. Dışkapı Yıldırım Beyazıt Eğitim ve Araştırma Hastanesi, Göz Kliniği, Ankara.
[3]S.B. Dışkapı Yıldırım Beyazıt Eğitim ve Araştırma Hastanesi, Göğüs Hastalıkları Kliniği, Ankara.
[4]Yıldırım Beyazıt Üniversitesi Tıp Fakültesi, KBB & BBC Kliniği, Ankara

Giriş: Gevşek Göz Kapağı Sendromu (GGKS) kolayca çevrilen gevşek göz kapakları ile karakterizedir. Obstrüktif uyku apnesi (OUA) GGKS'ye en sık eşlik eden hastalıklardan biridir. OUA evreleri ilerledikçe sıklığı artmakta, evre olarak ileri düzeylere ulaşmaktadır. Bu çalışmadaki amacımız; apne-hipopne indeksine (AHI) göre hafif ile orta evre OUA hastalarında cerrahinin GGKS varlığı ve evresi üzerine etkisini incelemektir.

Gereç ve Yöntem: OSA ön tanısıyla polisomnografi yapılan, AHI değeri 5-30 arasında olan hastalar çalışmaya alındı. Cerrahiyi kabul eden hastalar çalışma grubunu, reddedenler kontrol grubunu oluşturdu. Hastalar AHI değerlerine göre iki ana gruba ayrıldı (grup1:5-15, grup2:16-30). Bu hastalar sonrasında Göz Kliniği'nde GGKS açısından değerlendirilerek evrelendirilmesi yapıldı. Postoperatif 3. ayda tekrar edilen bulgular istatistiksel olarak karşılaştırıldı.

Sonuçlar: Çalışmaya yaş ortalaması 44,33 olan 62 hasta (8K/54E) dahil edildi. Cerrahi olarak anterior palatoplasti uygulanan 35 hasta çalışma grubunu, reddeden 27 hasta kontrol grubunu oluşturdu. Cerrahi uygulanan hasta grubunda %60(21), kontrol grubunda ise %55(15) oranında GGKS tespit edildi. Postoperatif değerler incelendiğinde cerrahi uygulanan grupta GGKS %25,7'ye (9) gerilerken kontrol grubunda bu değer aynı idi (%55, p:0,007). GGKS evresi karşılaştırıldığında cerrahi uygulananlarda preoperatif dönemde ortalama evre 0,80 iken postoperatif dönemde bu ortalama 0,31'e geriledi (p:0,004). Bu oranlar kontrol grubunun GGKS evresinin ortalaması (0,93) ile karşılaştırıldığında anlamlı farklılık gözlendi (p: 0,005).

Tartışma: Bu çalışma OSA cerrahisinin GGKS üzerine etkisini değerlendiren literatürdeki ilk çalışmadır. Çalışmamızın bulguları hafif ve orta derece OSA'da artmış GGKS oranları olduğuna, cerrahi sonrasında OSA hastalarında GGKS'nun azaldığına ve evresinin gerilediğine işaret etmektedir. Bu durum her iki hastalığın patofizyolojisinde bulunan doku hipoksisinin düzelmesiyle açıklanabilir.

Anahtar Kelimeler: Obstrüktif uyku apnesi, gevşek göz kapağı sendromu, cerrahi

[SS-002]

NAZAL POLİP DOKUSUNDA CD11B, BECLİN - 1, GALECTİN - 1 VE CASPASE -3 PROTEİNLERİNİN MRNA VE PROTEİN DÜZEYİNDEKİ İFADELENME PROFİLLERİ

Alper Dilci[1], Nuray Varol[4], İlker Kılıçcıoğlu[3], Ece Konaç[3], Utku Aydil[2], Yusuf Kızıl[2], Sabri Uslu[2]

[1]Eskişehir Yunus Emre Devlet Hastanesi,Kulak Burun Boğaz Hastalıkları Bölümü, Eskişehir
[2]Gazi Üniversitesi Tıp Fakültesi, Kulak Burun Boğaz Hastalıkları Anabilim Dalı, Ankara
[3]Gazi Üniversitesi Tıp Fakültesi, Tıbbi Biyoloji ve Genetik Anabilim Dalı, Ankara
[4]Afyon Kocatepe Üniversitesi Tıp Fakültesi, Tıbbi Biyoloji ve Genetik Anabilim Dalı, Afyon

Nazal polip ile seyreden kronik rinosinüzit; 12 haftadan uzun süren nazal kavite ve paranazal sinüslerde endoskopik veya tomografik olarak poliplerin saptandığı bir rinosinüzittir. Nazal polipozisin histolojisi ve patofizyolojisine bakıldığında kronik inflamasyon zemininde gelişmiş mukozanın de novo olarak polipleşmesi gözlenir. Nazal polipin sıklıkla astım, kistik fibrozis, aspirin intoleransı gibi diğer hastalıklarla da beraber görülmesi sadece lokal değil sistemik bir tutulumun olduğunu göstermektedir. Ayrıca; aile öyküsünün bulunması ve nazal polip ile seyreden genetik sendromların da tanımlanmış olması bu hastalığın etiyopatogenezinde genetik altyapının da olabileceğini düşündürmektedir. Nazal polip histopatolojisi incelendiğinde kronik inflamatuar bir sürecin yanında hiperproliferasyonun da varlığı gözlenmiştir. Genetik altyapıyla beraber düşünüldüğünde hücre hiperproliferasyonu ve apoptozu ile ilgili proteinlerin polip gelişiminde etkili olabileceği düşünülebilir. CD11b, Galectin -1, Beclin -1 ve Caspase - 3 hücre hiperoliferasyonu ve apoptozu ile ilgili proteinlerdir ve birçok neoplazik proçesde etkili oldukları bilinmektedir. Bu çalışmada nazal polip dokusunda bu proteinlerin mRNA düzeyindeki ekspresyonları real - time PCR ile incelenmiş ve protein düzeyindeki ifadelenme profilleri de Western Blot yöntemiyle kontrol edilmiştir. Çalışmada ekspresyon ve ifadelenme düzeyleri tamamen sağlıklı septorinoplasti yapılmış olan hastaların konka mukozalarıyla karşılaştırılmıştır. Sonuç olarak, nazal polip dokusunda CD11b, Beclin - 1 ve Caspase - 3 proteinlerinin ekspresyonunda istatistiksel olarak anlamlı değişiklik ve Galectin -1 proteininin ekspresyonunda da anlamlı olmasa da değişiklik bulunmuştur. Sonuç olarak, bu proteinlerin nazal polip formasyonunda etkili olabileceği ve bu bağlamda nazal polipin etiyopatogenezinde inflamasyonun yanında hücre hiperproliferasyonu ve apoptozis varlığını ortaya koymuştur.

Anahtar Kelimeler: beclin - 1, caspase - 3, cd11b, galectin -1, nazal polip

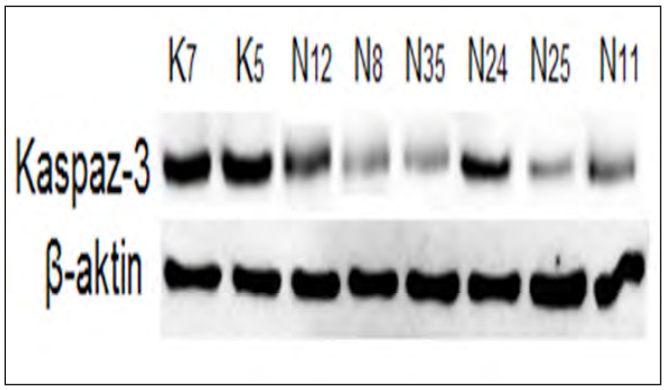

Şekil 1. Caspase - 3 Protein Düzeyinde İfadelenme Profili (Western Blot)

Tablo 1. Çalışma grubu hastalarının endoskopik evreleme sonuçları

Evre 1	%42,9
Evre 2	%38,1
Evre 3	%19

Tablo 2. Çalışma grubu ve kontrol grubu hastaların yaş ve cinsiyete göre dağılımı

	Erkek	*Kadın*	*Toplam*
Nazal polip hasta	13	8	21
Kontrol grubu hasta	10	10	20
Toplam hasta	23	18	

[SS-003]

FASCİA LATA SERBEST GREFTİ İLE ENDOSKOPİK BOS FİSTÜLÜ ONARIMI

Mitat Arıcıgil, Mehmet Akif Alan, Mehmet Akif Eryılmaz, Mehmet Akif Dündar

Necmettin Erbakan Üniversitesi Meram Tıp Fakültesi, Kulak Burun Boğaz Anabilim Dalı, Konya

Giriş: Rinore, baş ağrısı ve travma nedeniyle kliniğimize başvuran hastalardan BOS(Beyin Omurilik Sıvısı) fistülü şüphesi olanlar fizik muayene, nazal endoskopi, paranazal sinüs BT ve MR sisternografi ile değerlendirildi. BOS fistülü tanısı alan vakalar fascia lata ve yağ dokusu greftleri ile endoskopik yaklaşımla onarılarak, vakaların uzun dönem takip sonuçları paylaşıldı.

Gereç-Yöntem: 2011-2014 arası kliniğimizde BOS fistülü nedeniyle opere olan hastalar retrospektif olarak incelendi. MR sisternografi ile nazal kaviteye BOS geçişi saptanan hastalar opere edildi. İntraoperatif fistül lokalizasyonu intratekal floresan madde enjeksiyonu veya valsalva manevrası ile yapıldı. Tüm vakalarda defekt sırasıyla; fascia lata, fibrin doku yapıştırıcısı ve yağ dokusu ile kapatıldı.

Bulgular: 2011- 2014 arası 6 kadın, 9 erkek hasta BOS fistülü nedeniyle opere oldu. Hastalarımız 15-62 yaş arası(ortalama yaş 36) idi. 10 tanesi spontan fistül, 5 tanesi ise travmatik idi. Fistüllerin 8 tanesi(%53) cribriform plate'ten, 4 tanesi(%26) sfenoid sinüs superolateralinden ve 3 tanesi(%21) de posterior etmoidden kaynaklanmaktaydı. 1 hastada posterior etmoiddeki defektten kaynaklanan ve sağ orta meatusu dolduran meningosel, bir diğer hastada sağ sfenoid sinüs superiorundaki kemik defektten prolabe olan meningosel izlendi. Hiçbir hastada postoperatif takipte(6 ay-4 yıl) rekürrens izlenmedi.

Tartışma ve Sonuç: Yapılan bazı çalışmalar vaskülarize nazoseptal fleplerle yapılan endoskopik BOS fistülü onarımının serbest doku greftleriyle yapılanlara oranla başarısının daha yüksek olduğunu göstermektedir. Bizim çalışmamızda ise fascia lata ve yağ dokusu serbest greftleri ile BOS fistülü onarımı yapılan hastalarda cerrahi başarımız %100 olmuştur. Sonuç olarak endoskopik BOS fistülü onarımında fascia lata serbest grefti kullanımının doğru tanı, doğru hasta seçimi ve doğru fistül lokalizasyonu ile birlikte vasküler flepler ve açık cerrahi teknikler kadar başarılı olabileceği görülmektedir.

Anahtar Kelimeler: BOS fistülü, fascia lata, rinore, endoskopi

Posterior Etmoidden Kaynaklanan BOS Fistülü

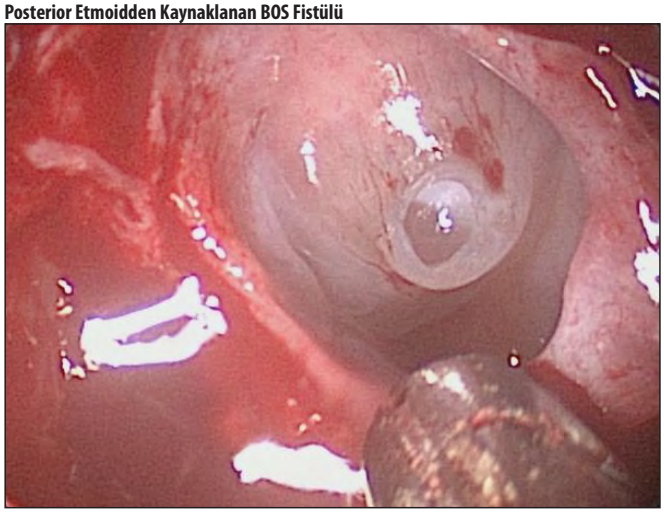

Şekil 1. 48 yaşında menenjit öyküsü olan kadın hastada, posterior etmoidal bölgedeki defekt ve BOS gelişi izlenmektedir

Tablo 1. Endoskopik BOS fistülü onarımı yapılan hastaların karşılaştırılması

Hastalar	Cinsiyet	*Yaş*	*VKİ*	*Etyoloji*	*Semptom*	*Fistülün Lokalizasyonu*	*Postoperatif Komplikasyon*	*Rekürrens*
1	E	62	29	İatrojenik Travma?	Rinore+ Baş Ağrısı	Sfenoid Sinüs	-	-
2	K	23	27	Spontan	Rinore+ Baş Ağrısı	Cribriform Plate	-	-
3	K	44	34	Spontan	Rinore	Cribriform Plate	-	-
4	K	24	25	Spontan	Burun Tıkanıklığı	Posterior Etmoid	Bakteriyel Menenjit	-
5	E	17	20	Travma	-	Sfenoid Sinüs	-	-
6	K	48	32	Spontan	Menenjit	Posterior Etmoid	-	-
7	E	43	34	Spontan	Rinore+ Baş Ağrısı	Cribriform Plate	-	-
8	E	26	29	Travma	-	Posterior Etmoid	-	-
9	K	15	21	Travma	Rinore	Cribriform Plate	-	-
10	E	55	33	Travma	Menenjit	Cribriform Plate	-	-
11	K	40	33	Spontan	Rinore	Sfenoid Sinüs	-	-
12	E	49	31	Spontan	Rinore+Baş Ağrısı	Cribriform Plate	-	-
13	E	37	26	Spontan	Rinore	Sfenoid Sinüs	-	-
14	E	27	32	Spontan	Rinore+Baş Ağrısı	Cribriform Plate	-	-
15	E	32	26	Spontan	Rinore+Baş Ağrısı	Cribriform Plate	-	-

[SS-004]

HAFİF VE ORTA DERECELİ OSAS TEDAVİSİNDE ANTERİOR PALATOPLASTİ VE UVULOPALATAL FLEP TEKNİKLERİNİN KARŞILAŞTIRILMASI

Süheyl Haytoğlu[1], Osman Kürşat Arıkan[1], Nuray Bayar Muluk[2], Gökhan Kuran[1]

[1]*Adana Numune Eğitim ve Araştırma Hastanesi, KBB Kliniği, Adana*
[2]*Kırıkkale Üniversitesi Tıp Fakültesi, KBB Anabilim Dalı, Kırıkkale*

Amaç: Hafif ve orta obstrüktif uyku apne sendromu (OSAS) olan hastaların tedavisinde anterior palatoplasti (ANT-P) ve uvulopalatal flep (UPF) tekniklerinin etkinliğini ve post-operatif hasta konforunu karşılaştırdık.

Materyal-Metod: Hafif ve orta derecede OSAS tanısı almış 50 hasta çalışmaya alındı. Hastalar, rasgele olarak iki gruba ayrıldı. Grup 1'deki hastalara (n = 25) ANT-P, Grup 2 hastalara (n = 25) UPF uygulandı. Her iki grupta da hastalar, Epworth uyku skalası (ESS), Pittsburgh uyku kalite indeksi (PSQI), horlama için VAS ölçeği kullanılarak preoperatif ve postoperatif değerlendirildi. Dinlenme ve yutma sırasında ağrı değerleri 2, 4, 8, 16, 24. saatlerde ve 2., 3., 4., 5., 6., 7. günlerde VAS ölçeği ile değerlendirildi.

Bulgular: Polisomnografik bulgulara göre ANT-P grubunda %81.8, UPF grubunda %82.6 başarı oranı bulundu. ANT-P grubunda ESS değerleri 13.55±3.28'den 6.36±3.26'a, UPF grubunda 10.83±3.26'dan 5.43±4.82'e geriledi, bu değişim istatistiksel olarak anlamlı bulundu ($p<0.001$). Pre-op değerleri ile karşılaştırıldığında VAS horlama skorları ve PSQI değerlerinde anlamlı derecede düşme gözlendi. ($p<0.05$) Dinlenme sırasındaki Ağrı skorları 2. ve 8. Saatler ile 4. Ve 7. Günlerde ANT-P grubunda daha düşük bulunurken, yutma sırasındaki ağrı skorları ANT-P grubunda 2 ve 16. Saatler ile 4 ve 7. Günlerde daha düşük bulundu ($p<0.005$).

Sonuç: Retroplalatal obstruksiyonu olan hafif ve orta dereceli OSAS hastalarında, ANT-P ve UPF tekniklerinin her ikisi de başarılı bulunurken, ANT-P tekniğinde daha düşük morbidite ve daha yüksek hasta konforu sağlanabilmektedir.

Anahtar Kelimeler: Anterior palatoplasti, Epworth uykululuk skalası, Obstrüktif uyku apne sendromu, Uvulopalatal flep

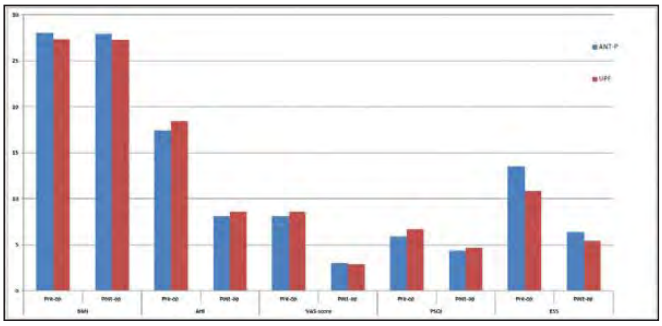

Şekil 1. Grupların BMI, AHI, VAS Scale, PSQI and ESS değerleri

[SS-005]

EOZİNOFİLİK KRONİK RİNOSİNÜZİTTE ANTİBİYOTİK KULLANIMI:MAKSİMAL MEDİKAL TEDAVİNİN SORGULANMASI

Ceren Günel[1], İbrahim Meteoğlu[2], H. Sema Başak[1]

[1]Adnan Menderes Üniversitesi Tıp Fakültesi, KBB Anabilim Dalı, Aydın
[2]Adnan Menderes Üniversitesi Tıp Fakültesi, Tıbbi Patoloji Anabilim Dalı, Aydın

Giriş: Yakın zamanda, eozinofilik kronik rinosinüzit (eKRS), inflamasyon ile karakterize bir KRS alt tipi olarak kabul edilmiştir. Bu nedenle eKRS'de, antibiyotik kullanımının maksimal medikal tedavinin parçası olarak rolü soru işareti uyandırmaktadır. Bu çalışmada amacımız eKRS tedavisinde, herhangi ikincil anti-inflamatuar özelliği olmayan antibiyotik kullanımınının yararlı olup olmadığını araştırmaktır.

Gereç ve Yöntemler: Prospektif olarak planlanan çalışmamıza, KRS tanısı konan ortalama yaşı 37.40±13.45 olan 20 hasta dahil edildi. Bütün hastalarda Lund-Kennedy endoskopi skorları, Lund-Mackay BT skorları ve sinonazal sonuç testi-22(SNOT-22) 4 haftalık Amoksisilin-Klavulonik asid BID(625 mg) tedavisi öncesi ve sonrası değerlendirildi. Histopatolojik çalışma ile her alanda 10 eozinofilden fazla olması temel alınarak hastalar, eKRS ve non-eKRS olarak gruplandırıldı. Antibiyotik tedavisinin etkinliği, parametrik olmayan Mann-Whitney U testi ile gruplar arasında karşılaştırıldı.

Bulgular: Eozinofilik KRS grupta tedavi öncesi ve sonrası Lund-Mackay skoru non-eKRS göre anlamlı şekilde kötüydü (p=0.041, p=0.005) (Tablo 1).Non-e KRS grup içerisinde(n=6), Lund-Mackay skoru(p=0,027) ve SNOT-22 skoru (p=0,028) 'nun her ikisinde de önemli iyileşme vardı. Fakat endoskopik skorda iyileşme yoktu. Eozinofilik KRS hastaları(n:14) arasında, Lund-Mackay skoru diğer grupla benzer şekilde iyileşme (p=0,019) gösterdi. Bunun yanında endoskopik skorda ve SNOT-22'de önemli iyileşme yoktu (p=0,34, p=0.57)(Tablo 2).

Sonuç: Çalışmamız literatür ile uyumlu olarak eKRS hasta grubunun daha şiddetli ve yaygın hastalığa sahip olduğunu göstermiştir. Anti-inflamatuar özellikleri olmayan antibiyotiklerin eKRS'li hastalarda kullanımının sınırlı etkinliği vardır. KRS'in inflamatuar alttiplerinde, maksimal medikal tedavide anitibiyotik kullanım konsepti için çalışmalar sürdürülmeli ve yeni kanıtlar oluşturulmalıdır.

Anahtar Kelimeler: kronik rinosinüzit, doku eozinofilisi, Lund-Mackay score, Lund Kennedy score, SNOT-22

Tablo 1. Grupların tedavi öncesi ve sonrası endoskopik, radyolojik ve semptom skor değerleri gösterilmiştir.

	eKRS	*non-eKRS*	*p değeri*
Tedavi öncesi			
Lund Mackay score	22.00(15.50-23.25)	11.00(8.00-21.50)	0.041
Lund Kennedy score	4.50(2.00-6.00)	4.00(1.50-4.50)	0.444
SNOT-22	34.00(20.00-57.75)	55.00(34.75-60.50)	0.274
Tedavi sonrası			
Lund Mackay score	20.00(13.75-23.00)	7.50(6.00-14.25)	0.005
Lund Kennedy score	3.50(2.00-6.00)	2.50(1.50-4.50)	0.547
SNOT-22	36.50(26.00-55.75)	32.00(19.50-40.25)	0.444

Tablo 2. Gruplar arasında tedavi öncesi ve sonrası endoskopik, radyolojik ve semptom skorlarındaki değişiklikler gösterilmiştir.

	eKRS	*p değeri*	*non-eKRS*	*p değeri*
	Değişiklik değerleri		*Değişiklik değerleri*	
Lund Mackay score	1.00(0.00-2.00)	0.019	3.50(2.00-6.750)	0.027
Lund Kennedy score	0.00(-0.25-1.25)	0.347	0.00(-0.75-2.50)	0.593
SNOT-22	0.00(-3.50-2.00)	0.59	18.00(9.25-29.25)	0.028

[SS-006]

TÜRK TOPLUMUNDA NORMAL KOKU EŞİKLERİNİN VE KOKU AYIRT ETME SKORLARININ DEĞERLENDİRİLMESİ

Bayram Veyseller[1], Yalçın Yıldırım[2], Berke Özücer[1], Fadlullah Aksoy[1], Orhan Özturan[1]

[1]Bezmialem Vakıf Üniversitesi KBB Anabilim Dalı, İstanbul
[2]Karşıyaka Devlet Hastanesi, İzmir

Amaç: Türk toplumunda farklı kokuların ayırtetme skorları saptanması.

Gereç-Yöntem: Doksanbeşi erkek (%51,63), 89'u (%48,37) kadın, yaşları 18-65 arasında değişen sağlıklı 184 gönüllü birey çalışmaya alındı. Gönüllülerin 57'si (%30,97) sigara kullanıyordu. Kafa travması, kronik rinosinüzit, alerjik rinit, nazal polipozis, psikiyatrik bozukluk (psikozlar), nörolojik hastalıklar (Parkinson, Alzheimer hastalığı, MS), doğumsal koku alma bozukluğu olan hastalar çalışmadan çıkarıldı.

Kırk farklı kokunun tek tek koklatılması sonrası çoktan seçmeli cevap kağıdı üzerinde doğru cevabı işaretlemesi istendi ve elde edilen veriler değerlendirilerek koku ayırt etme skorları sağlandı. Koku eşikleri ise n- butanol testi yapılarak değerlendirildi.

Bulgular: Gönüllülerde elde edilen butanol eşik değerleri en az 3, en fazla ise 7 olarak saptandı (ort. 6,27 ±0,91). Koku ayırt etme skorları en az 23, en çok ise 40 idi (Ort. 32,57±2,89). Koku ayırt etme skor ortalaması kadınlarda erkeklerden daha yüksekti ve aralarındaki fark istatistiksel olarak anlamlı idi (p<0,001). Butanol eşik değerleri ve koku ayırt etme skorlarında istatistiksel olarak anlamlı bir çapraz korelasyon olduğu görüldü (p<0,00,1). Butanol eşik değerlerinde düşme olduğunda koku ayırt etme skorlarında da belirgin bir düşme görülüyordu.

Sigara kullanan hastalarda hem butanol eşik testleri hem de koku ayırtetme skorları istatistiksel olarak anlamlı derecede daha düşük saptandı (p< 0.001).

Sonuç: Koku tarama testleri, rutin olarak koku bozuklarının klinik değerlendirilmesinde kullanılmaktadır. Bizim belirlediğimiz koku ayırtetme skorları saptanması, Türk toplumunun kültürel yapısına uygun ve aşina olduğu kokulardan oluşan koku testi geliştirilmesinde faydası olacağı düşünmekteyiz.

Anahtar Kelimeler: Koku, Koku Testi, koku eşikleri, anosmi, hiposmi

[SS-007]

PSİKOSOSYAL STRES DÜZEYİ VE YAŞAM KALİTESİ ÜZERİNE RİNOPLASTİNİN ETKİSİ

Ceren Günel[1], İmran Kurt Ömürlü[2], Ali Toka[1]

[1]Adnan Menderes Üniversitesi Tıp Fakültesi, Kulak Burun Boğaz Anabilim Dalı, Aydın
[2]Adnan Menderes Üniversitesi Tıp Fakültesi, Biyoistatistik Anabilim Dalı, Aydın

Amaç: Rinoplasti, yüz estetik cerrahi alanında en çok yapılan cerrahi prodesürlerden biridir. Bu hastaların pek çoğunun burunları ile ilgili hem estetik hem de fonsiyonel açıdan şikayetleri mevcuttur. Hasta memnuniyeti cerrahi başarıyı belirlemede en önemli unsurdur. Bu sebeple cerrahın, hastaya ait preoperatif ve postoperatif psikososyal stres ve yaşam kalitesindeki değişiklikleri değerlendirebilmesi gerekmektedir. Bu çalışmada,rinoplasti yapılan hastalarda psikososyal stres düzeyini ve yaşam kalitesindeki iyileşmeyi değerlendirmeyi ve stres düzeylerini yapılan rinoplasti tipine göre karşılaştırmayı amaçladık.

Materyal-Metod: Açık rinoplasti yapılan 79 hasta çalışmaya dahil edildi. Hastalar primer, sekonder, fonksiyonel ve kozmetik rinoplasti olarak sınıflandırıldı. Preoperatif, postoperatif 4., 12. ve 24. haftalarda, rhinoplasty outcome evaluation (ROE) scale, nasal obstruction symptom evaluation (NOSE) scale ile yaşam kalitesi ve Derriford Appearance Scale 24 testi ile emosyonel stres düzeyi değerlendirildi.

Bulgular: Revizyon vakalar ve kozmetik sebeplerle opere edilen hastalarda, preoperatif ve erken postoperatif dönemde daha fazla

emosyonel stres mevcuttu (p<0.005). Bununla beraber stres düzeyleri 12. haftadan sonra diğer gruptakilere benzer değerlere gelmekteydi. Rinoplasti sonrası, ROE ve NOSE testlerinde, postop. 12. haftada tüm hasta gruplarında anlamlı iyileşme gözlendi (p<0.001).

Sonuç: Bildiğimiz kadarıyla, bu çalışma rinoplasti yapılan hastalarda stres düzeyini ölçmek için DAS -24 testini kullanan ilk çalışmadır. Psikososyal stres, yaşam kalitesi üzerine önemli bir etki yapmaktadır. Biz revizyon vakalarda ve kozmetik sebebler ile opere edilen hastaların primer vakalara ve fonksiyonel endikasyon ile opere edilenlere göre daha fazla kaygılandıklarını saptadık. Cerrahın hasta şeçiminde bu durumu gözetmesi gerekmektedir. Ayrıca cerrahi başarının, cerrahiden 3 ay sonrasına kadar değerlendirilmemesini önermekteyiz.

Anahtar Kelimeler: Rinoplasti, Yaşam kalitesi, NOSE skalası, ROE skalası, DAS-24 skalası

[SS-008]

CHARGE SENDROMU VE KOANAL ATREZİ BİRLİKTELİĞİ – KLİNİK DENEYİMİMİZ

Ali Oğuz Demir, Mustafa Cenk Ecevit, Taner Kemal Erdağ

Dokuz Eylül Üniversitesi Tıp Fakültesi, KBB Anabilim Dalı, İzmir

Giriş: CHARGE Sendromu koanal atrezi ve eşlik eden multipl anomalilerle karakterize nadir görülen bir sendromdur(1,2,5).Bu çalışmada kliniğimizde koanal atrezi nedeniyle opere edilen hastalarda CHARGE sendromunun eşlik etme oranı ve hasta yönetiminin vurgulanması amaçlanmıştır.

Gereç-Yöntem: Ocak 2010-Aralık 2014 tarihleri arasında hastanemiz kliniğimizde koanal atrezi tanısı alan ve koanal atrezi açılması uygulanan hastalar retrospektif(geriye dönük) olarak incelendi. Bu hastalarda koanal atrezi, kulak anomalileri ve eşlik eden diğer anomaliler incelendi.

Bulgular: Dört yıllık süreçte kliniğimizde koanal atrezi nedeniyle opere edilen 22 hastanın 4'üne CHARGE sendromu tanısı konuldu. CHARGE Sendromu tanısı alan dört hastanın birinde bilateral(%25) üçünde ise unilateral koanal atrezi mevcuttu. İki hastada bilateral iris kolobomu(%50), üç hastada ASD(%75), iki hastada aort stenozu, bir hastada pulmoner atrezi(%25) saptandı.Dört hastanın tamamında (%100) motor-mental retardasyon mevcuttu.İki hastada inmemiş testis(%50) ve bir hastada(%25) hidrosel saptandı.Dört hastanın tümünde orta derece sensörinöral işitme kaybı (SNİK), iki hastada düşük kulak ve bir hastada fasiyal paralizi saptandı.

Tartışma ve Sonuç: CHARGE Sendromu 1/10.000 sıklıkta görülen,kolobom, kardiyak anomaliler, koanal atrezi, gelişme geriliği, genital hipoplazi ve kulak anomalileri ile karakterize bir sendromdur(2-4).Koanal atrezi CHARGE sendromlu olguların %60'ında görülür(4).Olgularımızda bilateral koanal atrezi %25, unilateral koanal atrezi %75 oranında saptandı. Kulak anomalileri olguların %80-100'ünde görülür ve en sık düşük kulak, SNİK, ve iç kulak anomalilerine rastlanır(1,5).Dört olguluk serimizde, olguların tamamında orta derece SNİK, ikisinde ise düşük kulak saptandı.Sonuç olarak, koanal atrezi nedeniyle opere edilen hastalarda CHARGE sendromu araştırılması, bu hastaların erken tanı ve tedavisi için önemli olup KBB hekimlerinin sorumluluğundadır.

Anahtar Kelimeler: atrezi, charge, koanal

[SS-009]

KRONİK RİNOSİNÜZİTTE DOKU REMODELİZASYONU İLE İLGİLİ GENLERİN EKSPRESYON PROFİLİ

Ceren Günel[1], Gökay Bozkurt[2], H. Sema Başak[1]

[1]*Adnan Menderes Üniversitesi Tıp Fakültesi,, KBB Anabilim Dalı, Aydın*
[2]*Adnan Menderes Üniversitesi Tıp Fakültesi,, Tıbbi Genetik Anabilim Dalı, Aydın*

Giriş: Mikroarray tekniği gen ekspresyon profili analizinde güçlü bir araç haline gelmiştir. Nispeten yeni ve devrimci bu tekniği son zamanlarda insanda kronik rinosinüzit (KRS) doku karakterizasyonunda kullanılmaktadır. Çalışmamızda KRS hastalarında osteitik kemik ile kemiğin üzerindeki mukozal gen ekspresyonunu kıyasladık. Çalışmamız bu konuda ilktir ve bu yönüyle literatüre katkı sağlayacağı kanısındayız.

Gereç-Yöntem: Çalışmaya, KRS tanısı ile endoskopik sinus cerrahisi yapılan hastalar arasından, operasyon öncesi çekilen PNS BT'de, bir KRS bulgusu olan "osteit" mevcut olan 8 hastada dahil edildi. Hastalara operasyondan en az 4 hafta öncesine kadar oral ve topikal steroid kullandırılmadı. PNS BT'de saptanan osteitik kemik ve onu kaplayan mukoza operasyon esnasında çıkarılıp, çalışma için ayrıldı. Ayrılan hem kemik hem de mukozal örneklerde, RNA izolasyonu yapılarak, mikroarray ile tüm gen ekspresyon profili çıkarılması yöntemi ile up-regüle ve down-regüle olan genler tespit edilip, analiz edildi.

Bulgular: Çalışma grubu 5 bayan, 3 erkek hastadan oluşmaktaydı. Analiz sonucu %95 ve üzeri güvenli olan ve 2 kat ve daha fazla ifade farklılığı gösteren 229 gen listelendi. Bunlar arasında SOURCE gen bankasından gen fonksiyonları tanımlanan en fazla up-regüle ve down regüle olan 10 gen seçildi. Interleukin 24, growth differentiation factor 5, solute carrier family 26, suppression of tumorigenicity 7, integrin-alpha D, fibrinogen C domain containing 1, exostosin glycosyltransferase 1 ve fibroblast growth factor 7 anlamlı derecede up-regüle olurken, paired box 7, colony stimulating factor 2 receptor'nin ise anlamlı derece down-regüle olduğu tespit edildi (Tablo 1).

Sonuç: Kronik rinosinüzitte, kemik ve doku remodelizasyon patofizyolojisini daha iyi anlaşılmasıyla hastalığın seyrini öngören tanı markerları yaratılıp, erken dönemde medikal ve cerrahi tedavide yetersizliklerin önüne geçecek yeni tedavi protokolleri oluşturulabilinir.

Anahtar Kelimeler: kronik rinosinüzit, mikroarray, gen ekspresyon, IL-24

Tablo 1. Osteitik kemikte mukozaya oranla değişim gösteren seçilmiş genler tanımlanmıştır.

Gen Adı	*Accesion nosu*	*Kat sayı*	*p value*
IL-24	NM-001185156	9.87	0.006
Growth differentiation factor 5 (GDF5)	NM-000557	9.24	0.007
Solute carrier family 26 (SLC26A1)	NM-022042	7.68	0.004
Suppression of tumorigenicity 7 (ST7)	NM-018412	7.25	0.009
İntegrin-alpha D (ITGAD)	NM-005353	4.33	0.00019
Fibrinogen C domain containing 1 (FIBCD1)	NM-001145106	4.1	0.03
Exostosin glycosyltransferase 1 (EXT1)	NM-000127	3.57	0.04
Fibroblast growth factor 7 (FGF7)	NM-002009	2.9	0.02
Paired box 7 (PAX7)	NM-001135254	-13.7	0.03
Colony stimulating factor 2 receptor- beta-low-affinity (CSF2RB)	NM-000395	-5.0	0.008

[SS-010]

SEPTOPLASTİ SONRASI NAZAL TAMPON UYGULAMASININ GÖZ YAŞININ KALİTATİF VE KANTİTATİF ÖZELLİKLERİ ÜZERİNE ETKİSİ

Tolgahan Çatlı[1], Gökhan Kerci[2], Emine Demir[1], Taşkın Tokat[1], Harun Gür[3]

[1]Bozyaka EAH KBB Kliniği, İzmir
[2]Bozyaka EAH Göz Kliniği, İzmir
[3]Sivas Devlet Hastanesi KBB Kliniği, Sivas

Giriş: Septoplasti operasyonu kulak burun boğaz pratiginde çok sık uygulanan bir müdahaledir ve çoğu zaman nazal kaviteye tampon uygulanarak sonlandırılır. Her ne kadar nazal tampon uygulaması rinologlar arasında geniş kullanım alanı buluyor olsa da, tamponun bizzat kendisi ile ilişkili birçok komplikasyon ortaya çıkabilmektedir.

Yöntem-Gereçler: Çalışmaya, septum deviasyonu nedeni ile septoplasti uygulanan 13 hasta dahil edildi. Ameliyat sonunda hastalar tampon konulan (grup 1, n=6) ve trans septal sütür uygulanan (grup:2, n=7) olmak üzere 2 gruba ayrıldı. Tüm hastalar gözyaşının kalitatif ve kantitatif özelliklerinin değerlendirilmesi amacıyla aynı oftalmolog tarafından ameliyat öncesi ilk vizitte ve ameliyat sonrası 48. saatte Shirmer testi ve gözyaşı kırılma zamanı ölçümü (break up time: BUT) ile değerlendirildi.

Bulgular: Ameliyat öncesi ve sonrası (sağ ve sol taraf) ortalama Schirmer değerlerinin farkı gruplar arasında karşılaştırıldığında istatistiksel olarak anlam ifade etmediği saptandı ($p>0.05$) Ameliyat öncesi ve sonrası (sağ ve sol taraf) ortalama BUT değerlerinin farkı gruplar arasında karşılaştırıldığında istatistiksel olarak anlam ifade etmediği saptandı ($p>0.05$).

Sonuç: Septoplasti sonrası tampon uygulaması kulak burun boğaz pratiğinde tartışmalı bir konudur. Çoğu rinolog, nazal tamponlamaya daha güvenli ve konforlu bir alternatif olacak şekilde trans septal sütürasyonu önermektedir. Çalışmamız göstermiştir ki, septoplasti sonrası nazal tampon uygulaması nazolakrimal drenaj sistemi ve gözyaşı dinamiği üzerinde olumsuz bir etki oluşturmamaktadır.

Anahtar Kelimeler: Septoplasti, burun tamponu uygulaması, göz yaşı, Shirmer testi, gözyaşı kırılma zamanı

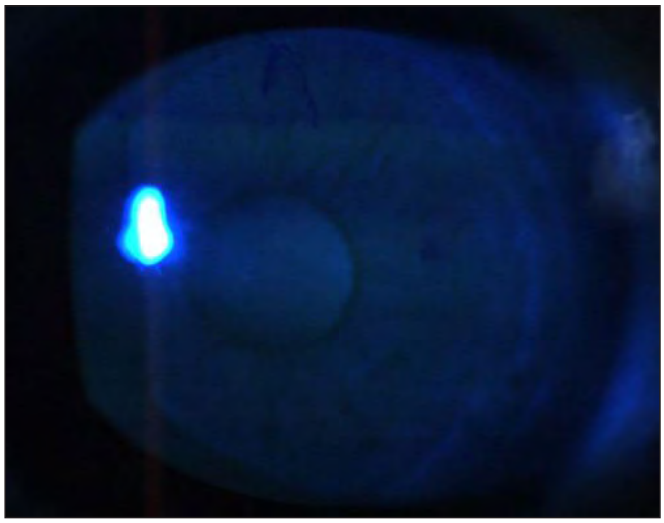

Şekil 1. Göz yaşı kırılma zamanı ölçümü

[SS-011]

SAFRA ASİTLERİNİN VE HCL/PEPSİN SOLÜSYONUNUN RATLARDA ÖSTAKİ FONKSİYONLARI VE HİSTOLOJİSİ ÜZERİNE ETKİLERİ

Erbil Kılıç[1], Mustafa Gerek[2], Ömer Karakoç[2], Mehmet Gamsızkan[3]

[1]Hakkari Asker Hastanesi, KBB- Baş ve Boyun Cerrahisi Kliniği, Hakkari
[2]Gülhane Askeri Tıp Akademisi, KBB- Baş ve Boyun Cerrahisi Anabilim Dalı, Ankara
[3]Mareşal Çakmak Asker Hastanesi, Patoloji Laboratuarı, Erzurum

Ekstraözefageal reflüyle (EER) ilgili çalışmalar yapılırken, safra asit reflüsü genellikle göz ardı edilmektedir. Literatürde safra asitlerinin östaki fonksiyonları üzerine etkisini gösteren bir çalışma henüz mevcut değildir. Bu çalışmanın amacı, klasik gastroözefagel reflünün ve safra reflüsünün östaki fonksiyonları üzerine etkisini araştırmak, östaki mukozasında oluşturduğu hasarı histolojik olarak göstermektir. Ayrıca çalışmamız östaki fonksiyonlarını dijital olarak ölçen yeni bir yöntem tanımlamıştır.

Çalışmada 40 adet, Sprague-Dawley grubu rat kullanılmıştır. Ratlar 10'arlı olarak 4 gruba ayrılmıştır. 1. gruba HCl/pepsin solüsyonunu, 2. gruba ERCP sırasında alınan insan safrası, 3. gruba HCl/pepsin solüsyonunu ile birlikte insan safrası karışımı ve 4. gruba serum fizyolojik, günde 3 defa olacak şekilde, transnazal olarak ratların nazofarenkslerine uygulanmıştır. Çalışmanın 0,3, 5 ve 10. günlerinde ratların her iki kulağındaki östaki açılma ve kapanma basınçlarını, ratlar genel anestezi altındayken, dijital olarak ölçülmüştür (Fluke 718 100 G" basınç kalibratörü ile). 10. günün sonunda ratlar, sakrifiye edilip, östaki tüpü nazofarengeal orifisi ve timpanik orifisindeki histolojik değişiklikler incelenmiştir.

Deney gruplarının hepsinde (1,2 ve 3), östaki pasif açılma ve pasif kapanma basınçları, kontrol grubuyla karşılaştırıldığında anlamlı olarak artmıştır. Bu artış en fazla 3. grupta olurken, en az 2. grupta olmuştur. Histolojik incelemede, deney gruplarında, özellikle timpanik orifisite belirgin PMNL ve lenfosit infiltrasyonuyla birlikte, subepitelyal ödem ve vazodilatasyon izlenmiştir. Histolojik incelemede, deney grupları arasında istatistiksel olarak bir fark izlenmemiştir.

Safra asitleri de, HCl/Pepsin solüsyonu gibi, östaki disfonksiyonuna neden olmaktadır. HCl/pepsin solüsyonuna safra asitleri eklenince bu disfonksiyon belirginleşmektedir. Bu yüzden, EER'nün otolaringoljik değerlendirmesi yapılırken safra asitleri de göz önünde bulundurulmalıdır.

Anahtar Kelimeler: Gastroözefageal reflü, safra asitleri, östaki disfonksiyonu, pepsin, hidroklorik asit

Östaki pasif açılma ve kapanma basınçlarının ölçülmesi

Şekil 1. Ratlar genel anestezi altındayken, östaki pasif açılma ve kapanma basınçlarının dijital olarak fluke 718 100 G basınç kalibratörü ile ölçülmesi

[SS-012]

RİNİT SEMPTOMLARI İLE BAŞVURAN ÇOCUKLARDA SETRİZİN DİHİDROKLORÜR VE TOPİKAL MOMETAZON FUROAT KOMBİNASYON TEDAVİSİNİN MUKOSİLİYER TRANSPORT ZAMANI VE NAZAL OBSTRÜKSİYON SEMPTOMLARI ÜZERİNE ETKİSİ

Emre Günbey[1], Ayhan Söğüt[2], Şeyhan Kutlu[2], Melikşah Yılmaz[1], Rıfat Karlı[1], Ayşe Çeçen[1], Recep Ünal[1], Recep Sancak[2]

[1]Ondokuz Mayıs Üniversitesi Tıp Fakültesi Kulak Burun Boğaz Anabilim Dalı, Samsun
[2]Ondokuz Mayıs Üniversitesi Tıp Fakültesi Çocuk Alerji ve İmmunoloji B.D, Samsun

Amaç: Bu çalışmanın amacı rinit semptomları ile başvuran çocuklarda setrizin dihidroklorür ve topikal mometazon furoat kombinasyon tedavisinin mukosiliyer transport zamanı ve nazal obstrüksiyon semptomları üzerine etkisini değerlendirmekti.

Gereç-Yöntem: Çalışmamız kronik rinit semptomları ile başvuran 6-16 yaş arası 53 çocuk üzerinde gerçekleştirildi. Çalışmaya dahil edilen tüm çocuklar oral setrizin dihidroklorür (12 yaş üzeri ya da > 30 kg: 10 mg / gün; <5mg / gün ve 12 yaş>), ve nazal mometazon furoat burun spreyi (günde bir kez 400 mg) kombinasyon tedavisini altı hafta süreyle aldı. Nazal mukosilier transport süresi testi (MTS) ve burun tıkanıklığı semptom değerlendirme anketi (NOSE) her çocuk için tedavi öncesi ve sonrası uygulandı ve karşılaştırıldı.

Bulgular: 36 çocuk (21 erkek, 15 kız, ortalama yaş: 11.67 ± 2.12) tedaviyi düzenli kullandı ve tedavi sonucunda ikinci MTS testi ve NOSE anketini tamamladı. Tedavi sonrası değerlendirilen MTS ve NOSE değerlerinde anlamlı düşüşler saptandı (p = 0.0016 ve <0.001,sırasıyla). Alerjik rinitli 28 çocuk çalışmayı tamamladı. Alerjik grupta tedavi sonrası NOSE ve MTS puanları anlamlı oranda azalmıştı (sırasıyla; p <0.001 ve <0.001). MTS'deki azalma ve ortalama NOSE skorundaki azalma arasında anlamlı pozitif korelasyon mevcuttu(p <0.001). Ekstrinsik ve mikst tip allerjen duyarlılığı olan çocuklara göre intrinsik alerjen duyarlılığı olan çocuklarda NOSE ve MTS skorlarındaki düşüşler daha yüksek bulunmuştur. (sırasıyla p=0.0012 ve 0.0037).

Sonuç: Çalışmamızda kronik rinit semptomları ile başvuran çocuklarda setrizin dihidroklorür ve topikal mometazon furoat kombinasyon tedavisi sonrasında NOSE skorlarında ve MTS'de anlamlı düşüşler tespit edilmiştir. Ev tozu gibi intrinsik alerjen duyarlılığı olan çocuklarda 6 haftalık tedavi sonucu subjektif yakınmalar ve mukosilier klirensteki düşüş diğer gruplara göre daha anlamlı bulunmuştur.

f**Anahtar Kelimeler:** Rinit, setirizin, topikal mometazon furoat, mukosilier klirens

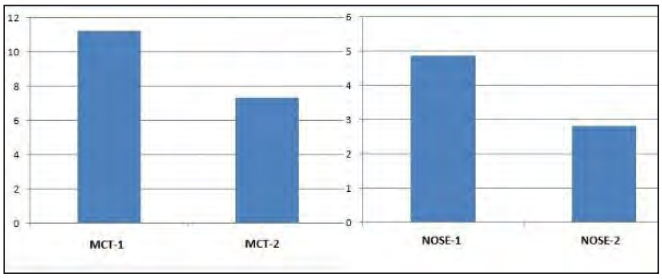

Şekil 1. Tedavi öncesi ve sonrası mukosilier klirens (MCT) ve NOSE skorlarının karşılaştırılması

Tablo 1. Setrizin hidroklorür ve topikal mometazon furoat tedavisinden önce ve sonraki nose ve mct skorlarının karşılaştırılması ve alerjik rinitli çocukların ve çalışma grublarının tanımlayıcı istatistiği

	çalışma grubu (n=36)	*A.R (n=28)*
yaş	11.67 ±2.12	11.35 ± 2.19
cinsiyet (k/e)	15/21	9/19
Total IgE (kU/l)	312.45	388.03
Eozinofil 1000/uL	4.88	9.0
	tedavi öncesi/ tedavi sonrası/ p	**tedavi öncesi/ tedavi sonrası / p**
NOSE skoru (0-20)	4.73 ± 1.16/ 3.98 ± 1.03/.0016	4.85 ± 1.53 2.81 ± 1.27 <0.001
MCT (saniye)	11.12 ±3.32/ 7.42 ± 2.26 / <0.001	11.25 ± 3.85/ 7.32 ± 2.61 / <0.001

[SS-013]

ANTERİOR PALATOPLASTİ VE UVULOPALATAL FLEP OPERASYONLARININ POSTOPERATİF AĞRI SKORLARININ VE YUTMA GÜÇLÜĞÜNÜN KARŞILAŞTIRILMASI

Elvan Yüksel[1], Murad Mutlu[1], Ömer Bayır[1], Melike Yüceege[2], İstemihan Akın[3], Güleser Saylam[1], Ali Özdek[1], Hikmet Fırat[2], Mehmet Hakan Korkmaz[4]

[1]S.B. Dışkapı Yıldırım Beyazıt Eğitim ve Araştırma Hastanesi, KBB & BBC Kliniği, Ankara.
[2]S.B. Dışkapı Yıldırım Beyazıt Eğitim ve Araştırma Hastanesi, Göğüs Hastalıkları Kliniği, Ankara
[3]Kafkas Üniversitesi Tıp Fakültesi, KBB & BBC Anabilim Dalı, Kars
[4]Yıldırım Beyazıt Üniversitesi, Tıp Fakültesi, KBB & BBC Anabilim Dalı, Ankara

Giriş-Amaç: Tıkayıcı Uyku Apnesi (TUA) yaygın görülen bir hastalık tablosudur. Yarattığı sosyal problemler, ilişkili olduğu birçok hastalık sebebiyle tanı ve tedavisi mutlaka yapılmalıdır. Tedavisinde yumuşak damağı sıkılaştırmaya hedefleyen birçok cerrahi prosedür tanımlanmıştır. Bizim çalışmamızın amacı, Anterior Palatoplasti (AP) ve Uvulopalatal Flep (UPF) operasyonu yapılan hastaların postoperatif dönemdeki ağrı skorlarının ve yutma güçlüğünün karşılaştırılmasıdır.

Gereç-Yöntem: Prospektif olarak planladığımız bu çalışmada hafif ve orta derecede TUA'sı olan hastalara randomize olarak yumuşak damak cerrahisi uygulandı. Hastaların ameliyat öncesi ve sonrası horlama şikayetleri Vizuel Analog Skalası (VAS) ile, gündüz uykululukları Epworth Uykululuk Skalası (EUS) ile değerlendirildi. Postoperatif dönemde hastaların ağrı ve yutma güçlüğü şikayetleri VAS ile değerlendirildi. Toplam 63 hastanın 38'ine AP, 25'ine UPF ameliyatı yapıldı. Tüm hastaların horlama,EUS, ağrı ve yutma güçlüğü skorları incelendi.

Bulgular: Hem AP hem de UPF grubunda VAS horlama ve EUS skorları istatistiksel olarak anlamlı düzeyde azaldı (p<0.001). VAS ağrı skorları UPF grubunda AP grubundan istatistiksel olarak anlamlı düzeyde yüksek bulundu (p<0,001). Birinci ve yedinci gün VAS disfaji skoru, UPF grubunda AP grubundan istatistiksel olarak anlamlı düzeyde yüksek bulundu (p=0,013/p=0,005). Hem AP (p=0,002) hem de UPF (p=0,010) grubunda Apne-hipopne indeksinin istatistiksel olarak anlamlı derecede azaldığı görüldü. AP grubunun cerrahi başarı oranı %50, UPF grubunda başarı oranı %56 olarak bulundu.

Sonuç: Yumuşak damağa yönelik yapılan cerrahi prosedürlerinin cerrahi başarı oranlarının benzerliği nedeniyle, ameliyat sonrası hasta yaşam kalitesinin daha az bozulduğu cerrahi yaklaşımları tercih etmek daha doğru olacaktır. Bu anlamda, komplikasyon oranı ve morbitesi oldukça az olan, teknik olarak oldukça basit olan AP ameliyatı seçilmiş TUA olgularında tercih edilebilir.

Anahtar Kelimeler: anterior palatoplasti, uvulopalatal flep, tıkayıcı uyku apnesi, postoperatif ağrı

[SS-014]

İYATROJENİK KAFATABANI DEFEKTLERİNE YAKLAŞIM VE CERRAHİ ONARIM YOLLARI

Ümit Taşkın, Mehmet Erdil, Salih Aydın, Şahin Öğreden, Mehmet Faruk Oktay, Metin Yıldırım

Bağcılar Eğitim ve Araştırma Hastanesi, Kulak Burun Boğaz Kliniği, İstanbul

Kafatabanı defektleri travmatik (>%90) ve non travmatik(%10) olarak sınıflandırılmaktadır. Nontravmatik sebepler arasında artmış kafa içi basıncı veya fizyolojik olarak değişiklik gösteren kafa içi basıncın kafa tabanındaki noktasal erozyonlardan kaçak yer almaktadır. Travmatik sebepler arasında künt ve penetran yaralanmalar kafatabanı defektlerinin %80ini oluşturmaktadır. Travmatik kafatabanı defektlerinde ise %16 oranında sinus cerrahisi, septoplasti, kafatabanı tümor rezeksiyonları esnasında iyatrojenik sebepler yer almaktadır. Defekt en sık, kribriform plate fovea etmoidalis lateral lamellada izlenir. Bu bölgelerde defektlerin sık görülme nedeni kemik lamelin ince ve duranın kemiğe çok sıkı yapışık olmasıdır. Daha seyrek olarak sfenoid sinüs ve petröz temporal kemik defektlerinde izlenebilir. Defektlerin onarılması için lokal flepler ve greftler kullanılmaktadır. Defektin yeri ve büyüklüğü, cerrahın tecrübesi seçilecek yöntemi belirlemektedir.

Biz de kliniğimizde endoskopik sinus cerrahisi esnasında veya sonrasında tespit edilen kafatabanı defektlerine yaklaşım ve sonuçlarımızı sunuyoruz. 2010-2015 yılları arasında 18 hastaya yapılan endoskopik sinus cerrahisi sırasında veya sonrasında gelişen kafa tabanı defektleri onarıldı. Orta konkanın salim olduğu vakalarda orta konka mukoza flebi ile, orta konkanın olmadığı veya posterior yerleşimli geniş defektlerde septal mukoperikondrial flep kullanıldı. Postoperatif takiplerinde hiçbir hastada bos kaçağı izlenmedi.

Anahtar Kelimeler: kafatabanı defekti, endoskopik sinüs cerrahisi, lokal flepler

[SS-015]

HAFİF-ORTA TIKAYICI UYKU APNESİNDE ANTERİOR PALATOPLASTİ VE UVULOPALATAL FLEP AMELİYATLARININ ETKİNLİĞİ

Elvan Yüksel[1], Ömer Bayır[1], Güleser Saylam[1], Murad Mutlu[1], İstemihan Akın[2], Melike Yüceege[3], Mehmet Hakan Korkmaz[4]

[1]S.B. Dışkapı Yıldırım Beyazıt Eğitim ve Araştırma Hastanesi, KBB & BBC Kliniği, Ankara
[2]Kafkas Üniversitesi Tıp Fakültesi, KBB & BBC Anabilim Dalı, Kars
[3]S.B. Dışkapı Yıldırım Beyazıt Eğitim ve Araştırma Hastanesi, Göğüs Hastalıkları Kliniği, Ankara
[4]Yıldırım Beyazıt Üniversitesi Tıp Fakültesi, KBB & BBC Anabilim Dalı, Ankara

Giriş-Amaç: Bu çalışmanın amaç Hafif-Orta Tıkayıcı Uyku Apnesinde (TUA) Anterior Palatoplasti (AP) ve Uvulopalatal Flep (UPF) ameliyatlarının etkinliğinin karşılaştırılmasıdır.

Gereç-Yöntem: Bu prospektif çalışmada hafif ve orta derecede TUA'sı olan hastalara randomize olarak AP ve UPF yapıldı. Hastaların polisomnografi parametreleri, horlama ve gündüz uykululukları preoperatif ve postoperatif 12. ayda değerlendirildi. Hastaların horlama şikayetleri Vizuel Analog Skalası (VAS) ile, gündüz uykululukları Epworth Uykululuk Skalası (EUS) ile değerlendirildi.

Bulgular: Toplam 123 hasta çalışmaya dahil edildi. Hastaların 76'sına AP, 47'sine UPF ameliyatı yapıldı. Hem AP hem de UPF grubunda VAS horlama ve EUS skorları istatistiksel olarak anlamlı düzeyde azaldı (p<0.001). AP grubunun ameliyat öncesi Apne-hipopne indeksi (AHİ) değerlerinin ortalaması 14.8, ameliyat sonrası 11.7 olarak bulundu (p=0,001). Aynı değerler UPF grubunda 16.9 ve 11.9 olarak tespit edildi (p=0,001). Her iki grupta da AHİ değerlerindeki azalma istatistiksel olarak anlamlıydı. Cerrahi başarı oranı AP ve UPF için sırasıyla %51.3 ve %53.1 idi. AP grubunda Oksijen Desatürasyon İndeksinde (ODİ)(p=0.04), apne sayılarında (p=0.0001) ve hipopne (p=0.007) sayılarında istatistiksel olarak anlamalı düzeyde azalma olduğu görüldü. UPF grubunda da ODİ (p=0.001), apne(p=0.01) ve hipopne(p=0.005) sayındaki azalma istatistiksel olarak anlamlıydı. Erken dönem komplikasyon oranlarının UPF grubunda %10,6 (iki hastada geçici nazal regürjitasyon, iki hastada yara yeri enfeksiyonu, bir hastada sütür açılması), AP grubunda %5,2 (iki hastada geçici nazal regürjitasyon, 2 hastada sütür açılması ve yara yeri enfeksiyonu) olduğu görüldü.

Sonuç: AP ve UPF ameliyatlarının cerrahi başarı oranları benzer ve sınırlıdır. Ancak AP'nin komplikasyon oranı UPF'den daha azdır. Bu nedenle morbiditesi ve komplikasyon oranı daha az olan cerrahi yaklaşımları tercih etmek daha doğru olacaktır.

Anahtar Kelimeler: Anterior palatoplasti, Tıkayıcı Uyku Apnesi, Uvulopalatal Flep

[SS-016]

RİNOPLASTİ AMELİYATLARINDA ETKİLİ BİR VİDEO KAYIT ALTYAPISI DÜZENEĞİ

Mazhar Mehmet Çelikoyar, Gaffar Cahit Aslan, Fikret Çınar

İstanbul Bilim Üniversitesi Tıp Fakültesi, KBB Anabilim Dalı, İstanbul

Giriş: Rinoplasti ameliyatlarının baştan sona video kayıtları teknik anlamda oldukça zordur. Bu çalışma ile söz konusu güçlükleri aşabilmek için kullanılabilecek yeni bir video kayıt altyapısı düzeneği tanımlanmıştır.

Gereç-Yöntem: Rinoplasti ameliyatlarında kelepçeli tripodun siper barına tespit edilmesi ile kameranın konumlandırılması, aynı eksenden gelen hüzme ışık, kameranın nitelikleri değerlendirilmiştir.

Bulgular: Yaptığımız oniki olguluk kayıttan elde ettiğimiz bulgulara göre görüntü kalitesinin yüksek olduğu, görüntüde odak kayması olmadığı, sallantı olmayan, sahanın cerrah veya eliyle bloke olmasının engellenebildiği, cerrahın çalışmasının engellenmediği, ameliyat boyunca kaydın sürdürülebildiği ve ayrıca bir kameramana gerek olmadığı anlaşılmıştır.

Tartışma-Sonuç: Rinoplasti ameliyatlarında bu çalışmada tanımlanmış olan düzenek ile yüksek kalitede-kesintisiz-odak kayması olmaksızın-kamera görevlisine gereksinim olmaksızın kayıt olanaklıdır.

Anahtar Kelimeler: Rinoplasti, video kayıt, rinoplasti videosu

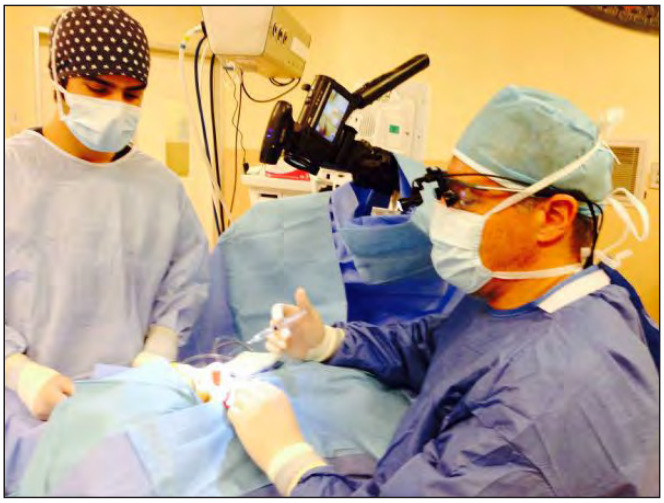

Şekil 1. Kameranın konumu

[SS-017]

FRONTAL SİNÜS MİNİ-TREFİNASYONU İÇİN GÜVENLİ NOKTANIN BELİRLENMESİ

Necdet Özçelik[1], Fatih Sadıkoğlu[1], Alper Özdilek[1], Gökhan Altın[1], Celal Günay[1], Özdil Başkan[2]

[1]Medipol Üniversitesi Tıp Fakültesi, KBB Anabilim Dalı, İstanbul
[2]Medipol Üniversitesi Tıp Fakültesi, Radyoloji Anabilim Dalı, İstanbul

Amaç: Günümüzde sinüs hastalıklarının cerrahi tedavisinde altın standart endoskopik yaklaşımdır. Fakat frontal sinüsün anatomik yerleşimi ve komşu hayati organlar nedeniyle endoskopik yaklaşımı her zaman kolay olmamaktadır. Bu çalışmanın amacı frontal sinüse yapıla bilinecek basit mini-trefinasyon işlemi için güvenli noktanın saptanmasıdır.

Materyal-Metod: Hastanemize kronik sinüzit şikayeti ile başvurmuş olan 430 hastaya çekilmiş olan paranazal sinüs bilgisayarlı tomografileri incelendi. Toplam 860 adet frontal sinüsten hipoplazik olanları çıkarıldıktan sonra kalan frontal sinüslerin x ve y ekseni ve derinliği ölçüldü. Bunun sonucunda mini-trefinasyon için güvenli nokta belirlenmiştir.

Sonuçlar: Erkeklerde frontal sinüs derinliği kadınlara göre daha fazladır ($p<0.001$). Orta hattan 1 santimetre uzaklık güvenli nokta olarak saptanmıştır.

Tartışma: Endoskopik olarak yaklaşmanın zor olduğu frontal sinüs patolojilerinde mini-trefinasyon tedavi için oldukça basit ve minimal invaziv bir yöntemdir. Bu çalışmada mini-trefinasyon için en uygun nokta, orta hattan 1 santimetre uzaklık olarak belirlenmiştir.

Anahtar Kelimeler: Frontal sinüs, mini-trefinasyon, bilgisayarlı tomografi

[SS-018]

ALLERJİK RİNİTİN DİODE LAZER DAKRİOSİSTORİNOSTOMİ OPERASYON BAŞARISI ÜZERİNE ETKİSİ

Selahattin Tuğrul, Remzi Doğan, Erol Şentürk, Sabri Baki Eren, Orhan Özturan

Bezmialem Vakıf Üniversitesi Tıp Fakültesi, Kulak Burun Boğaz ve Baş Boyun Cerrahisi Anabilim Dalı, İstanbul

Giriş: Diod lazer dakriosistorinostomi günümüzde uygulama kolaylığı, kısa operasyon süresi, minimal morbidite riski nedeniyle nazolakrimal duktal obstrüksiyon tedavisinde yaygın olarak kullanılmaktadır.

Nazolakrimal kanal obstürksiyonu olan hastalarda yapılan çalışmalarda allerjik rinitin birlikteliği ortaya konmuştur. Çalışmadaki amacımız diod lazer dakriosistorinostomi sonrası uzun dönemde cerrahi başarısızlıkta allerjik rinitin rolünü araştırmaktır.

Gereç ve Yöntem: Çalışmamıza 2009-2012 yılları arasında diod lazer dakriosistorinostomi yapılan 153 hasta dahil edildi. Hastalar operasyon sonrası 12. ayda çağrılarak kontrol muayenesi yapıldı. Bu muayenede cilt prick test, endoskopik nazal muayene ve nazal semptom skorlaması yapıldı.

Bulgular: Kontrol değerlendirmesine 137 hasta katıldı. 137 hastanın 26'sında(%18,9) operasyon öncesine göre aynı şikayetler mevcuttu. 111 hasta'da (%81.1) nazolakrimal obstrüksiyon şikayeti tamamıyla düzelmişti. Bu 111 hastanın 8'inde (%7.2) prick cilt test pozitifti. Şikayeti düzelmeyen 26 hastaya yapılan nazal endoskopik muayenede birinde sineşi görüldü, diğer 25 hastada herhangi bir anatomik deformite mevcut değildi. 26 hastanın 22'sinde (%84) skin cilt test pozitifti. Bu 22 hastada endoskopik muayenede allerjik rinit görünümü mevcut olup nazal semptom skorları da yüksekti. Her iki grup arasında cilt prick test pozitifliği açısından anlamlı fark mevcuttu ($p<0.05$). Her iki grup arasında nazal semptom skorları açısından da anlamlı farklılık saptandı ($p<0.05$).

Tartışma ve Sonuç: Allerjik rinit nazolakrimal kanal obstürksiyonu nedeniyle opere olan hastalarda operasyon başarısını engelleyebilecek bir patolojidir. Bu hastalarda operasyon başarısını artırmada uygun cerrahi prosedürün seçilmesi, preoperatif ve postoperatif allerjik rinit tedavisi yararlı olabilir.

Anahtar Kelimeler: diode lazer, dakriosistorinostomi, allerjik rinit

[SS-020]

OBSTRÜKTİF TIKAYICI UYKU APNESİ OLAN HASTALARDA CPAP KULLANIMINA BAĞLI SES DEĞİŞİMLERİNİN ANALİZİ

Güleser Saylam[1], Ömer Bayır[1], Dilek Demiral[1], Kemal Keseroğlu[1], Melike Yüceege[2], Mehmet Hakan Korkmaz[3]

[1]S.B. Dışkapı Yıldırım Beyazıt Eğitim ve Araştırma Hastanesi, Kulak Burun Boğaz ve Baş Boyun Cerrahisi Kliniği, Ankara
[2]S.B. Dışkapı Yıldırım Beyazıt Eğitim ve Araştırma Hastanesi, Göğüs Hastalıkları Kliniği, Ankara
[3]Yıldırım Beyazıt Üniversitesi, Tıp Fakültesi, Kulak Burun Boğaz ve Baş Boyun Cerrahisi Anabilim Dalı, Ankara

Giriş: Obstrüktif Uyku Apnesi (OUA) olan hastalarda tedavi amaçlı Continous Positive Airway Pressure (CPAP) kullanımının akustik değişimine etkisini incelemektir.

Gereç-Yöntem: Bu prospektif tek kör klinik çalışma hastanemizin etik kurul onayı alınarak gerçekleştirildi. Polikliniğinimize horlama şikayetiyle başvuran hastaların otorinolaringolojik muayeneleri yapılarak Uyku Merkezine yönlendirildi. Burada polisomnografileri yapılan hastalar Uyku-Cerrahi Konseyinde değerlendirildikten sonra, CPAP tedavisi önerilen hastalar onamları da alınarak çalışmaya dahil edildi. Ses Polikliniğimizde, CPAP kullanımı öncesinde hastalardan düz /a/ sesi kaydedildi ve akustik analizlerden temel frekans (Fo), Jitter, Shimmer, Harmoniklerin gürültüye oranı (HNR), Relatif ortalama pertürbasyon (RAP), Ses türbülans endeksi (VTI) parametreleri ölçüldü. Bu değerler CPAP kullanım sonrası 1. ve 6. aylarda tekrar değerlendirildi veveriler istatistiksel olarak analiz edildi.

Sonuçlar: Yaş ortalaması 48 olan toplam 70 hasta (19K/51E) çalışmaya dahil edildi. Hastaların ortalama apne-hipopne indeksi 30.41 iken, CPAP pozitif basınç ortalaması 5,91 H2O idi.CPAP öncesinde Fo (Hz), Jitter (Hz), Shimmer (dB), HNR(%), RAP(%) ve VTI(%) ortalamaları sırasıyla; 142.8; 0.597; 0.351; 2.523; 0.129; 0.045 idi. CPAP sonrası birinci ayda bu değerler sırasıyla; 144.8; 0.544; 0.346; 2.761; 0.130; 0.046 olup sadece Shimmer değerinde istatistiksel farklılık ($p<0,05$) vardı. CPAP sonrası 6. ayda ise sırasıyla; 152,5; 0,584; 0,374; 2,861; 0,133; 0,054 olup, F0 ve Shimmer 6.ayda istatisitksel olarak anlamlı fark ($p<0,05$) elde edildi.

Tartışma: CPAP, frekans ve şiddet değerlerinde anlamlı fark yaratmış olup, vokal kord yapısında kütlesel değişim, akustik farklılık gözlenmemiştir. CPAP kullanımında sürekli basınçlı havanın rimadan geçişinde vokal kordlarda oluşturduğu basınç mukozal hareketlilik yapmasına, nemliliği olumsuz etkilemesine rağmen vokal kord dokusunda ve ses parametrelerinde değişim gözlenmemiştir.

Anahtar Kelimeler: Obstrüktif uyku apnesi, continous positive airway pressure, ses analizi

[SS-022]

NARES VE ALERJİK RİNİT TANISINDA EOZİNOFİLİK KATYONİK PROTEİNİN ETKİNLİĞİNİN DEĞERLENDİRİLMESİ

Salih Çanakçıoğlu[1], Alper Özdilek[2]

[1]İstanbul Üniversitesi Cerrahpaşa Tıp Fakültesi, KBB Anabilim Dalı, İstanbul
[2]Medipol Üniversitesi Tıp Fakültesi, KBB Anabilim Dalı, İstanbul

Amaç: Bu çalışmanın amacı eozinofili ile giden non-alerjik rinit (NARES) ve alerjik rinit hastalığının tanısında eozinofilik katyonik proteinin (ECP), nazal smear ile karşılaştırarak etkinliğinin saptanmasıdır.

Materyal-Metod: Bu çalışmaya nazal alerji hikayesi bulunan 832 hasta ve 50 sağlıklı gönüllü katılmıştır. Tüm katılımcıların fizik muayene, deri prick testi, nazal smear ve serum ECP testleri yapılmıştır. Hastalar 4 gruba ayrılmıştır. 1) NARES gurubu 2) Dp+Df grubu 3) Dp+Df+Polen grubu 4) Polen gurubu.

Sonuçlar: Dp+Df, Polen ve Dp+Df+Polen gruplarında serum ECP değerleri, nazal smear değerleri ile korele çıkmamıştır. NARES grubunda ($p<0,014$) ve tüm hastalar grubunda ($p<0,033$) ise serum ECP değeri çok zayıf ve negatif korele çıkmıştır.

Tartışma: Alerjik rinit ve NARES hastalarında serum ECP değeri, nazal eozinofili ile korele çıkmamıştır. Bu yüzden serum ECP ölçümü, nazal smear testinin yerini alamaz. Testlerin birbirine üstünlüğü bulunamamıştır.

Anahtar Kelimeler: Eozinofilik katyonik protein, nazal smear, alerjik rinit, NARES

[SS-023]

AĞIZ TABANINDA DEV RETANSİYON KİSTİ

Günay Kozan[1], Özalkan Özkan[2], Fatih Öner[3], Fatih Bingöl[1], Buket Özel Bingöl[1]

[1]Bölge Eğitim Araştırma Hastanesi, Erzurum
[2]Erzincan Üniversitesi Gazi Mengücek Araştırma Hastanesi, Erzincan
[3]Atatürk Üniversitesi Tıp Fakültesi, Erzurum

Kliniğimize ağız içi dil sol tarafında, son bir yıldır ağrısız şişlik ve konuşma güçlüğü şikayetleri ile başvuran 40 yaşındaki erkek hastada ağız tabanından başlayıp dili yukarıya doğru eleve eden 4X3 cm ebatında yumuşak kıvamda kistik kitle izlendi. Kistik kitle etraf dokulardan disseke edilip cerrahi olarak eksize edildi. Patolojiye gönderilen materyal retansiyon kisti olarak rapor edildi. Retansiyon kisti literatür eşliğinde tartışıldı.

Anahtar Kelimeler: Ağız, Dev, Retansiyon, Kist

[SS-025]

OSTEOPLASTİK TEKNİKLE FRONTAL OSTEOM CERRAHİSİ

Günay Kozan[1], Özalkan Özkan[2], Fatih Öner[3], Fatih Bingöl[1], Buket Özel Bingöl[1]

[1]Erzurum Bölge Eğitim Araştırma Hastanesi, Erzurum
[2]Erzincan Üniversitesi Gazi Mengücek Araştırma Hastanesi, Erzincan
[3]Atatürk Üniversitesi Tıp Fakültesi, Erzurum

30 yaşında erkek hasta sol frontal bölgede son 2 yılda giderek artan başağrısı şikayeti ile polikliniğiniğimize başvurdu.Öz geçmişinde özellik bulunmayan hasta 2yıldır gözlerinin üzerinde ve sol yüz bölgesinde ağrı şikayeti giderek artan hasta son 1 yıldır düzenli antibiyotik ve analjezik kullanmasına rağmen iyileşmeyen başağrısı varmış. Bunun dışında KBB muayenesi doğaldı. Kronik sinüzit için hastaya çekilen paranazal BT de sol frontal bölgede osteom ile uyumlu görünüm tespit edildi. Semptomatik olan hastaya cerrahi önerildi Patolojiye gönderilen materyal osteom olarak rapor edildi.Frontal osteom literatür eşliğinde tartışıldı.

Anahtar Kelimeler: Frontal, osteom, osteoplastik

[SS-026]

KRONİK AĞRININ AYIRICI TANISINDA TIKAYICI UYKU APNE SENDROMU

Birgül Tuhanioğlu[1], Süheyl Haytoğlu[1], Ümit Tuhanioğlu[2], Tuğçe Küçükoğlu[1], Osman Kürşat Arıkan[1]

[1]Adana Numune Eğitim ve Araştırma Hastanesi, KBB Kliniği,Adana
[2]Adana Numune Eğitim ve Araştırma Hastanesi, Ortopedi ve Travmatoloji Kliniği, Adana

Amaç: Ortak semptomların varlığı Obstrüktif uyku apne sendromu(OSAS) ile Fibromyalji ve Myofasial ağrı sendromu arasında ilişki olabileceğini düşündürmektedir. Bizim çalışmamızda, polisomnografi sonucunda ağır OSAS tanısı alan, aynı zamanda fibromyalji ve/veya myofasial ağrı sendromu gibi kronik ağrı ile seyreden kas hastalığı olan hastalarda, OSAS tedavisinin, kronik ağrı tedavisinde etkili olup olmadığını araştırmayı amaçladık.

Yöntem-Gereçler: Ağır OSAS ve aynı zamanda fibromyalji ve/veya myofasial ağrı sendromu tanısı alan 46 hasta üzerinde yapılan prospektif bir çalışmadır. Onbeş hasta fibromyalji tanısı, 31 hasta myofasial ağrı sendromu tanısı almıştır. Hastalar Devamlı pozitif basınçlı hava tedavisi(CPAP) başlanmış, tedaviden önce ve tedavinin 6. ayında hastalar Epworth uykululuk skalası(EUS) ve ağrı için vizüel analog skala ile değerlendirilmiştir.

Bulgular: Çalışmaya dahil edilen 46 hastanın 10'u kadın (%21,7), 36'sı erkekti (%78,3). Hastaların yaş ortalaması 50.10 ± 19,4 idi. Polisomnografi yapılarak ağır OSAS tanısı alan hastaların AHI ortalaması 58,23 ± 5,85 idi. Hastaların CPAP tedavisi sonrasındaki EUS ve ağrı Skorlarındaki azalma istatistiksel olarak anlamlı bulunmuştur.

Sonuç: Fibromyalji veya myofasial ağrı sendromlu hastalarda, uyku apne sendromuna yönelik sorgulamalar da yapılmalı ve gerekirse polisomnografi mutlaka uygulanmalıdır.

Anahtar Kelimeler: Obstrüktif uyku apne sendromu, Fibromyalji, Myofasial ağrı sendromu, Devamlı pozitif basınçlı hava tedavisi

[SS-027]

YOĞUN BAKIM HASTALARINDA SALİN SPREY İLE NAZAL HİJYENİN SAĞLANMASI

Orhan Özturan[1], Erol Şentürk[1], Meryem Iraz[2], Kadir İdin[3], Ayşe Nur Ceylan[2], Yavuz Selim Yıldırım[1], Remzi Doğan[4]

[1]Bezmialem Vakıf Üniversitesi Tıp Fakültesi, Kulak Burun Boğaz ve Baş Boyun Cerrahisi Anabilim Dalı, İstanbul
[2]Bezmialem Vakıf Üniversitesi Tıp Fakültesi, Tıbbi Mikrobiyoloji Anabilim Dalı, İstanbul
[3]Bezmialem Vakıf Üniversitesi Tıp Fakültesi, Anesteziyoloji ve Reanimasyon Anabilim Dalı, İstanbul
[4]Bayrampaşa Devlet Hastanesi, Kulak Burun Boğaz ve Baş Boyun Cerrahisi, İstanbul

Giriş: Yoğun bakımda yatan hastalarda nazotrakeal entübasyon, nazoenterik beslenme tüpü takılması gibi invaziv işlemler sonrası rinosinüzit yaygın olarak görülmektedir. Rutin olarak ağız hijyeni yapılmasına rağmen nazal hijyen gözardı edilmektedir.

Bu çalışmanın amacı da yoğun bakımda yatan hastalara serum fizyolojik nazal sprey uygulayarak nazal hijyenin sağlanmasıdır.

Gereç ve Yöntemler: Çalışmaya Şubat 2014-Mart 2015 tarihleri arasında Bezmialem Vakıf Üniversitesi Tıp Fakültesi Hastanesi Anestezi Yoğun Bakım Ünitesi'nde yatan 46 hasta(21 erkek, 25 bayan) dahil edildi. Çalışmaya katılan tüm hastalar orotrakeal entübeydiler ve hepsinde nazogastrik beslenme tüpü vardı. Çalışma grubuna günde dört kez, on gün boyunca nazal serum fizyolojik sprey sıkıldı. Kontrol grubuna ise herhangi bir tedavi verilmedi. Tüm hastalardan tedavi öncesi ve onuncu günden sonra fleksibl nazofarengoskop ile muayene edildip nazal kültür alındı. Değerlendirmede nazal sekresyon skorlaması (yok=1, seröz=2, seröpürülan=3, pürülan=4) kullanıldı, kültür sonuçları karşılaştırıldı.

Bulgular: Çalışma grubunda tedavi öncesi sekresyon skor ortalaması 1,9 idi. Tedavi sonrası ortalama 1,4 bulundu. Bu değişim istatistiksel olarak anlamlı bulundu.($p=0,021$)

Kontrol grubunda tedavi öncesi sekresyon skor ortalaması 1,7 idi. Onuncu gün sonrası ortalama 3,1'e yükselmiş bulundu. Bu değişim istatistiksel olarak anlamlı bulundu.(p=0,001)

Gruplar arasında başlangıçta sekresyon skoru açısından fark yoktu fakat onuncu günde anlamlı fark bulundu.(p<0,001)

Nazal kültürlerde koloni sayımı ve bakteri türleri açısından gruplar arasında istatistiksel anlamlı fark saptanmadı.

Tartışma ve Sonuç: Yoğun bakım hastalarında ventilatör bağımlı pnomoniye yol açan patojenlerin nosokomiyal sinüzite yol açan patojenlerle benzer olduğu görülmüş, ve kaynak olarak nazal sekresyonlar düşünülmüştür.

Yoğun bakım hastalarında serum fizyolojik nazal sprey kullanımı nazal hijyenin sağlanmasında etkili bulunmuştur.

Anahtar Kelimeler: yoğun bakım, nazal hijyen, serum fizyolojik, nozokomiyal sinüzit

[SS-028]

NAZAL SEPTAL PERFORASYON ONARIMINDA KLİNİK DENEYİMİMİZ

Melih Arif Közen, Mustafa Cenk Ecevit, Ömer Faruk Zengin, Semih Sütay

Dokuz Eylül Üniversitesi Tıp Fakültesi, KBB Anabilim Dalı, İzmir

Giriş: Nazal septal perforasyon (NSP), nazal septumun kemik, kıkırdak ve mukoperikondrium tabakalarının üçünü birden içeren anatomik defekt olarak tanımlanmaktadır. Bu çalışmada kliniğimizde NSP onarımına yönelik klinik tecrübemiz literatür eşliğinde sunularak, ulusal literatüre katkıda bulunulması amaçlanmıştır.

Gereç ve Yöntem: Kliniğimizde 2000-2015 yılları arasında, NSP nedeni ile cerrahi uygulanmış olan hastalar geriye dönük olarak incelendi. Hasta dosyalarından; yaş, cinsiyet, başvuru şikayetleri, perforasyon etiyolojisi, perforasyon yerleşimi ve boyutları, cerrahi yaklaşım, kullanılmış ise kartilaj greft tipleri ve hastaların takip özellikleri taranarak not edildi.

Bulgular: Çalışmaya 2000-2015 yılları arasında kliniğimizde NSP nedeni ile operasyon uygulanmış 20 hasta dahil edildi. Perforasyonların en büyük çapları 6-40 mm arasında değişmekteydi. Tüm hastaların cerrahisi açık teknik septoplasti yaklaşımı ile bipediküllü flep kullanılarak ve araya kemik veya kıkırdak konularak gerçekleştirildi. Geçirilmiş septum cerrahisi hastaların 16'sında (%80) saptandı. Geriye kalan dört hastanın öyküsünde ise nazal travma öyküsü mevcuttu. 11 hastada perforasyon bölgesine greft olarak kullanılmak üzere septal kartilajın kendisi (8 hasta) veya etmoid kemik perpendiküler laminasından alınan kemik greft (3 hasta) kullanıldı. Sekiz hastada kostal kartilaj greft kullanılırken, 1 hastada aurikuladan alınan konkal kartilaj greft kullanıldı.

Hastaların takip süreleri 3 ay ile 10 yıl arasında değişmekteydi. Onaltı hastanın postoperatif takiplerinde perforasyonlarının kapanmış olduğu izlendi (%80). Dört hastanın ise perforasyon boyutlarının operasyon öncesi döneme göre küçülmüş olmakla birlikte; perforasyonlarının sebat ettiği izlendi.

Tartışma ve Sonuç: Yeterli derecede destek yapının sağlanması yanında, gergin olmayan ve destek yapıyı her iki nazal pasajda tam olarak örten sağlıklı mukoza oluşturulabildiğinde sonuçlar yüz güldürücü olmaktadır.

Anahtar Kelimeler: Nazal, onarım, perforasyon, septum

[SS-029]

PİTOTOİK BURUNLARDA NAZAL TİPİ DÜZELTMEYİ AMAÇLAYAN YENİ BİR TEKNİK; NAZAL DOME SPLİT KARTİLAJ REZEKSİYONU

Selahattin Tuğrul[1], Remzi Doğan[2], İlker Koçak[3], Sabri Baki Eren[1], Orhan Özturan[1]

[1]Bezmialem Vakıf Üniversitesi Tıp Fakültesi, Kulak Burun Boğaz Anabilim Dalı, İstanbul
[2]Bayrampaşa Devlet Hastanesi, Kulak Burun Boğaz Bölümü, İstanbul
[3]Koç Üniversitesi Tıp Fakültesi, Kulak Burun Boğaz Anabilim Dalı, İstanbul

Amaç: Pitotik burunlarda alar kartilajda değişiklik yapmadan ve yeni bir nazal tip oluşturmadan amaçlanan fonksiyonel ve kozmetik sonucu almak oldukça zordur. Bu amaçla birçok yöntem uygulanmakla birlikte genel kabul gören bir teknik bulunmamaktadır. Split kartilaj rezeksiyon yöntemiyle, uzun ve pitotik nazal tip varlığında burnun fizyolojik ve kozmetik görünümünü koruyacak yeni ve kalıcı bir nazal tip oluşturulması amaçlandı.

Metod: Ağustos 2009 ile Kasım 12 yılları arasında nazal tip pitozu nedeniyle opere edilen 53 hasta iki gruba ayrılarak çalışmaya dahil edildi. Alar kartilaj problemi nedeniyle lateral crural overlap(LCO) yapılan 26 hasta (grup 1) ile dome split kartilaj rezeksiyonu (SCR) yapılan 27 hasta (grup 2) çalışmaya dahil edildi. En az 1 yıllık takip sonrası hastaların bilgisayar fotoğraflarındaki rotasyon ve projeksiyonu belirleyen ölçümleri pre ve postop olarak karşılaştırıldı ve nazal valv fonksiyonu açısından akustik rinometri yapıldı.

Bulgular: Her iki grup arasında hem preop hemde postop nazolabial açı, rotasyon açısı, Good's indeksi ve nazofasial açı açısından istatistiksel olarak anlamlı fark bulunmamaktadır.Her iki grup arasında nazal kavite volumleri açısından da hem preop hemde postop dönemde anlamlı fark bulunmamaktadır. Ancak Grup 2'de geniş nazal kavitedeki volüm artışı postop Grup 1'den daha fazlaydı. Operasyon sonrasında Grup 2'de MCA değerleri Grup 1'den anlamlı olarak daha yüksekti.

Sonuç: Ptotik ve uzun nasal tip patolojisi olan burunlarda alternatif bir yöntem olarak düşünülmesi gereken bir teknik olarak nazal tip split rezeksiyon yöntemi uygulanabilir ve akılda tutulması gereken bir yöntemdir.

Anahtar Kelimeler: nazal tip, nazal dom, pitotoik burun, split kartilaj rezeksiyon

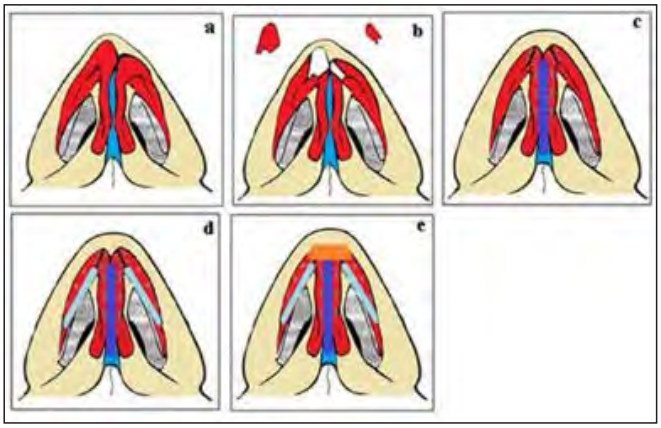

Şekil 1. Split kartilaj rezeksiyon tekniğinin basamakları

[SS-030]

TRANSNAZAL ENDOSKOPİK KOANAL ATREZİ CERRAHİSİNDE STENT KULLANIMI GEREKLİ Mİ?

Emel Çadallı Tatar[1], Ali Özdek[1], Esra Bozkurt[1], Cem Saka[1], Ömer Bayır[1], Bülent Öcal[1], Mehmet Hakan Korkmaz[2]

[1]S.B. Dışkapı Yıldırım Beyazıt Eğitim ve Araştırma Hastanesi, Kulak Burun Boğaz ve Baş Boyun Cerrahisi Kliniği, Ankara
[2]Yıldırım Beyazıt Üniversitesi, Tıp Fakültesi, Kulak Burun Boğaz ve Baş Boyun Cerrahisi Anabilim Dalı, Ankara

Giriş: Transnazal endoskopik yaklaşım, koanal atrezi cerrahisinde diğer yaklaşımlara göre başarı oranı yüksekliği ve komplikasyon azlığı ile günümüzde tercih edilen bir yöntemdir. Kliniğimizde transnazal endoskopik koanal atrezi cerrahisi uygulanan hastaların sonuçları özellikle stentsiz yaklaşımın başarı oranı değerlendirilerek sunulmaktadır.

Gereç-Yöntem: Aralık 2006 ile Mart 2015 arasında kliniğimizde cerrahileri gerçekleştirilen koanal atrezi olguları retrospektif olarak incelendi. Olguların demografik özelliklerinin yanı sıra atrezi tipi, stent kullanımı, komplikasyonlar ve postoperatif takipleri değerlendirildi.

Bulgular: Çalışmaya yaşları 3 gün ila 53 yıl arasında değişen toplam 19 hasta dahil edildi. Olguların 9'u (%47,4)'si osseöz, 5'i (%26,3)'sı membranöz, 5'i (%26,3) ise mikst tipte atrezi saptandı. Olgulardan 9'unda (%47,4) bilateral, 10'unda (%52,6) ise unilateral koanal atrezi mevcuttu. 17 olgu primer cerrahi uygulanan hasta iken 2'si revizyon idi. 3 hastaya stent uygulanırken 16 hastada stent kullanılmadı. Ameliyat edilen olgulardan 4'ünün (%21,05) takiplerinde restenoz gelişmiştir. Restenoz gelişen olgulara revizyon cerrahi uygulandı.

Tartışma: Koanal atrezi cerrahisinde stent uygulaması tartışmalı bir konudur. Ancak çalışmamızda stentlerin başarı oranına katkısının bulunmadığı gösterilmiştir.

Anahtar Kelimeler: Koanal atrezi, transnazal endoskopik yaklaşım, stent

[SS-031]

TONGUE AND GROOVE TEKNİĞİNDE KAUDAL SEPTUM NAZAL SPİN İLİŞKİSİNE FARKLI BİR BAKIŞ

Ümit Taşkın[1], Zeki Tolga Bilece[1], Timur Batmaz[2], Salih Aydın[1]

[1]Bağcılar Eğitim Araştırma Hastanesi KBB Kliniği, İstanbul
[2]Özel Medilife Hastanesi, KBB Bölümü, İstanbul

Aterior nazal spin bir minor tip destek noktasıdır. Standart bir septoplasti operasyonunda yıllardır bahsedilen ve üzerinde durulan en önemli unsur L sitratın korunmasıdır. L sitrat oluşturulduktan sonra ön bacağının nazal spin ile bağlantısının korunması veya bağlantının ayrıldıktan sonra yeniden suture edilmesidir. Klasik tanımlanan septum cerrahisinde; kıkırdak kesilerinden birincisi posterior vertical kondrotomi ile kemik kartilaj bileşkenin ayrılması ve takiben tabandan kartilaj stribin çıkarılması sonrasında açılıp kapanan kapı elde edilmesi ile sonuçlanır. Kıkırdak septumun hareketlendirilmesini kolaylaştırmak için posterior kondrotomi hattından üçgen bir kıkırdak çıkarılması faydalı olabilir. Bu işlemler esnasında kıkırdak septum yatay kesiler yapmaktan genellikle çekinilir. Çünkü bunların kıkırdak piramidi desteğinden mahrum ettiği düşünülür. Bu noktada posterior kondrotomi hattının K noktasına olan yakınlığı geride bıraktığınız bakiye septal kıkırdağın stabilizasyonu ile direkt olarak ilişkilidir.

Bizim görüşümüze göre eğer posterior kondrotomi hattını gereğinden fazla superiora taşımazsanız yatay olarak gerçekleştireceğiniz kıkırdak insizyonunu; anterior nazal spini de içerisine alacak şekilde uzatabilirsiniz. Eğer ki travmatik bir septum ile uğraşıyorsak, bu durumda yine anterior nazal spin kaudal septum bağlantısını ayırdıktan sonra Özellikle kemik kartilaj septum bağlantı noktasında geniş spreader greftler ile destekleyerek daha stabil bir yapı oluşturuyoruz. Yani septumun posterior bağlantısını sıkı yapabilirsek kaudal septumun anterior nazal septum temas etmesi mutlak gerekli değildir. Uzun dönemde herhangi bir projeksiyon ve rotasyon kaybına neden olmaz.

Anahtar Kelimeler: anterior nazal spin, tip projeksiyonu, tongue and groove tekniği

[SS-032]

PEDİATRİK HASTALARDA AKUT RİNOSİNÜZİTİN ORBİTAL KOMPLİKASYONLARINA YAKLAŞIM VE SONUÇLARIMIZ

Sedat Rüzgar, Ümit Taşkın, Tülin Şentürk, Mehmet Faruk Oktay, Salih Aydın, Şahin Öğreden, Şeyda Belli

Bağcılar Eğitim Araştırma Hastanesi, Kulak Burun Boğaz Kliniği, İstanbul

Amaç: Akut rinosinüzitin orbital komplikasyonları çok sık görülmemektedir. Ancak enfeksiyonun orbita ve intrakraniyal dokulara hızla yayılması ile ciddi ve mortalitesi yüksek komplikasyonlar olarak ortaya çıkabilir. Bu derlemenin amacı, akut rinosinüzit komplikasyonu nedeniyle kliniğimizde yatarak tedavi edilen pediatrik olguların tıbbi ve cerrahi sonuçlarını gözden geçirmektir.

Yöntemler: Kliniğimizde akut rinosinüzit komplikasyonu nedeniyle Ocak 2012 ve Aralık 2014 tarihleri arasında başvuran pediatrik olgular incelendi. Akut rinosinüzit kaynaklı orbital komplikasyonlar nedeniyle tedavi edilen 10 pediatrik olgu; 6 (%60) erkek, 4 (%40) kadın, ortalama yaş 8 (yaş dağılımı 3ay-17 yaş) retrospektif olarak değerlendirildi. Olgular yaş, cinsiyet, etyolojik etkenler, tedavi yöntemleri ve sonuçlarıyla birlikte değerlendirildi.

Bulgular: 5'1 (%50) preseptal sellülit, 1'i (%10) orbital selülit ve 4'ü de (%40) subperiostal apse tanısıyla raporlandı. 10 hastanın 6'ının (5'i periorbital selülit, 1'i orbital selülit tanısıyla) mevcut şikayetleri medikal tedaviyle tam düzelme gösterirken, 4 hastaya subperiostal apse tanısıyla fonksiyonel endoskopik sinüs cerrahisi ve subperiostal apse drenajı uygulandı. Hastaların ortalama yatış süresi 7 gün olarak değerlendirildi.

Sonuç: Orbita; paranazal sinüslere ve özellikle etmoid hücrelere yakın komşuluğu nedeniyle rinosinüzit komplikasyonlarının en sık görüldüğü bölgedir. Erken tanı ve agresif tedavi istenilmeyen sonuçların önlenilmesinde anahtar rol oynamaktadır. Orbital enflamasyon varlığında kontrastlı Bilgisayarlı Tomografi görüntülemesi hala en uygun yöntemdir. Rinosinüzitin orbital komplikasyonlarına yaklaşımla ilgili kesin bir tedavi modalitesi belirlenmemiştir. Klinik yaklaşımımız periorbital ve orbital selülit tanısı alan hastalara medikal tedavi, subperiostal ve orbita abse tanılı hastalara ise cerrahi tedavi uygulanması yönündedir.

Anahtar Kelimeler: Komplikasyonlar, Orbital, Rinosinüzit, Pediatrik

[SS-033]

NAZAL POLİPOZİSLİ KRONİK RİNOSİNÜZİTTE REKURRENS PATERNİNİN RADYOLOJİK SKORLAMA İLE DEĞERLENDİRİLMESİ

Kıvanç Günhan[1], Onur Çelik[1], Görkem Eskiizmir[1], Yüksel Pabuşçu[2], Gizem Karaca[1], Meltem Demirdağ[1]

[1]Celal Bayar Üniversitesi Tıp Fakültesi Kulak Burun Boğaz Hastalıkları Anabilim Dalı, Manisa
[2]Celal Bayar Üniversitesi Tıp Fakültesi Radyodiagnostik Anabilim Dalı, Manisa

Nazal polipozisli kronik rinosinüzitli (NPKRS) hastalarda medikal ve cerrahi tedaviye rağmen rekurrens görülmektedir. Tanı ve izlemde bilgisayarlı tomografi (BT) önemli bir yer tutmaktadır. Bu çalışmada amaç NPKRS'de rekurrens ve radyolojik skorlama arasındaki ilişkiyi değerlendirmektir.

2010-2014 tarihleri arasında endoskopik sinüs cerrahisi uygulanan NPKRS'li 51 olgu retrospektif olarak değerlendirildi. Düzenli takipte olan 17 olgu çalışmaya dahil edildi. Demografik bilgiler, cerrahi öncesi ve sonrası endoskopik evre, BT'leri, SNOT-22 ölçek değerleri, rekurrens varlığı ve rekurrens süresi incelendi. BT'ler Lund-Mackay ölçülerine göre skorlandı. Tüm sonuçlar SPSS 21.0 yazılımı kullanılarak analiz edildi.

Endoskopik sinüs cerrahisi uygulanan NPKRS'li 17 olgunun 15'i erkek, 2'si kadındı ve yaş ortalaması 44.8±9.5 idi. Bu olguların 13'ünde (%76,4) astım, 10'unda (%58,8) sigara kullanımı, 3'ünde

(%17,6) septum deviasyonu, 4'ünde (%23,5) Prick testi pozitifliği saptandı. 8'inde (%47) spur ve konka bülloza varyasyonu saptandı. Cerrahi öncesi radyolojik skor ortalaması 17.4±4.2 ve endoskopik evre ortalaması 2.7±2,1 idi. Endoskopik inceleme ile 12 olguda rekurrens saptandı. Rekurrens süresi ortalama 17±12.5 ay idi. Cerrahi öncesi radyolojik skor ile rekurrens süresi arasında negatif korelasyon saptandı (p<0,05). Cerrahi öncesi radyolojik skor ile cerrahi sonrası radyolojik skor arasında pozitif korelasyon saptandı. Cerrahi öncesi radyolojik skorlama ile rekuren olguların endoskopik evrelemesi arasında pozitif ilişki saptandı (p<0,05).

NPKRS'li olgularda cerrahi sonrası rekurrens sıklıkla görülmektedir. Rekurren nazal polipozis olgularında cerrahi öncesi radyolojik skorlama ile cerrahi sonrası endoskopik evreleme arasında bir ilişki mevcuttur. Cerrahi öncesi radyolojik skoru tanı, medikal ve cerrahi tedavi planlanması ve takipte yol gösterici olabilir. Ancak daha fazla olgu ile radyolojik skorlamanın NPKRS'nin rekurrens paterni ile olan ilişkisi değerlendirilmelidir.

Anahtar Kelimeler: Nazal polipozis, kronik rinosinüzit, rekurrens, skorlama, endoskopik sinüs cerrahisi

[SS-034]

JÜVENİL NAZOFARİNGEAL ANJİYOFİBROMLARDA ENDOSKOPİK CERRAHİ SONUÇLARIMIZ 2011-2015

Asif Selimov, Serdar Özer, Ahmet Emre Süslü, Ömer Taşkın Yücel, Oğuz Öğretmenoğlu, Tevfik Metin Önerci

Hacettepe Üniversitesi Tıp Fakültesi,, Kulak Burun Boğaz Hastalıkları Anabilim Dalı, Ankara

Giriş: Jüvenil nazofaringeal anjiyofibrom (JNA), genellikle adölesan erkeklerde görülen, benign fakat lokal invazif syreden yüksek vaskülarite sebebiyle kanama eğilimi gösteren bir tümördür. Endoskopik cerrahi standart yaklaşım olup tümör boyutuna göre ek yaklaşımlar da gerekebilmektedir.

Gereç-Yöntem: Kliniğimizde, Haziran 2011 ve Şubat 2015 tarihleri arasında, JNA tanısıyla endoskopik cerrahi uygulanan, 15 hastanın dosya kayıtları retrospektif olarak incelenerek; hastaların başvuru şikayetleri, tümör evreleri, radyolojik incelemeleri, intraoperatif bulguları ve takipleri değerlendirilmiştir.

Bulgular: JNA, Önerci klasifikasyonuyla 4 hastada Evre 1, 5 hastada Evre 2, 3 hastada Evre 3, 3 hastada Evre 4 olarak evrelendirimiştir. 2 hasta rezidü rekürren anjiyofibrom nedeniyle 1 kez daha opere edilmiştir. 3 Evre 4 tümör saptanan hasta, mükerrer operasyon geçirmiş; masif kanama nedeniyle kavernöz sinüste rezidü tümör bırakılmıştır. 3 hastada endoskopik cerrahiye ek olarak Le Fort I osteotomi yaklaşımı, 2 hastada ise ek olarak Caldwell-Luc yaklaşımı da uygulanmıştır. 14 hastaya preoperatif embolizasyon uygulanmıştır. Major komplikasyon hiçbir hastada gelişmemiştir.

Tartışma ve Sonuç: Endoskopik cerrahinin gelişimi ileri evre tümörlere müdahale şansını artırmakta fakat ileri evre tümörlerde internal karotid arterden beslenme olduğu için embolizasyon sınırlı yapılmakta ve bu tümörlerin cerrahisinde masif kanamalar nedeniyle rezidü bırakılmaktadır.

Anahtar Kelimeler: Anjiyofibrom, Hacettepe Üniversitesi, Önerci klasifikasyonu

[SS-035]

DENEYSEL OLARAK OLUŞTURULMUŞ TAVŞAN EPİSTAKSİS MODELİNDE KAN DURDURUCU AJAN OLARAK ANKAFERD KANAMA DURDURUCU (AKD) VE MİCROPOROUS POLYSACCHARİDE HEMOSPHERES (MPH)'İN ETKİNLİKLERİNİN KARŞILAŞTIRILMASI

Veysel Yurttaş[1], Murat Şereflican[1], Gülzade Özyalvaçlı[2], Hasan Kazaz[1], Mesut Oral[1], Muharrem Dağlı[1]

[1]Abant İzzet Baysal Üniversitesi Tıp Fakültesi KBB Hastalıkları Anabilim Dalı, Bolu
[2]Abant İzzet Baysal Üniversitesi Tıp Fakültesi Patoloji Anabilim Dalı, Bolu

Amaç: Deneysel hayvan modelinde anterior burun kanamalarında topikal olarak kullanılan hemostatik ajanlar olan Ankaferd Kanama Durdurucu (AKD) ve Microporous polysaccharide hemospheres (MPH) etkinliğini karşılaştırmayı amaçladık

Metod: Bu çalışmada 2-3 kg ağırlığında ve yaklaşık 6 aylık 18 albino erkek Yeni Zellanda tavşanı kullanıldı. Bütün tavşanların anterior burun mukozaları tek taraflı aynı gün kesilerek septal kartilaja zarar vermeden kanatıldı. Kanamadan sonra mukozal kesi yerine Grup 1'e serum fizyolojik uygulanarak, Grup 2'ye 2 ml AKD solusyonu ve Grup 3'e 2 gr MPH toz preparatı uygulanarak hemostatik etkilerinin sağlanması için yumuşak bir şekilde steril gazlı bez ile 1 dakika süre ile tamponize edildi. Kanama zamanı ve kanama miktarları ölçülerek kaydedildi. Histopatolojik inceleme için bir hafta sonra nazal septumlar çıkarıldı.

Bulgular: AKD uygulananlarda kanama zamanı ortalama 104.2 saniye ve kanama miktarını ortalama 20.5 mg bulundu. MPH uygulananlarda ise kanama zamanı ortalama 71.7 saniye ve kanama miktarını ortalama 11.5 mg bulundu. Kanama zamanı ve kanama miktarı açısından AKD ve MPH uygulananların kontrol grubuna göre arasındaki farklar istatistiksel olarak anlamlı bulundu (p = 0.004). Ayrıca AKD ve MPH arasındaki farklar da istatistiksel olarak anlamlı bulundu (p = 0.004 ve p = 0.004). Histopatolojik bulgular açısından kontrol grubu ile AKD ve MPH uygulananlar arasında istatistiksel olarak anlamlı fark bulunmadı.

Sonuçlar: AKD ve MPH burun kanamasının tedavisinde etkili ve güvenilir bir şekilde kullanılabilir. Ayrıca MPH'ın AKD'dan daha etkili bir ajan olduğu bulunmuştur.

Anahtar Kelimeler: Ankaferd Kan Durdurucu, microporous polysaccharide hemospheres, burun kanaması, histopatoloji

Şekil 1. MPH'ın tavşana uygulaması

[SS-037]

LARİNGOFARİNGEAL REFLÜ'NÜN NAZAL DİRENCE ETKİSİ: PROSPEKTİF KESİTSEL ÇALIŞMA (ÖN SONUÇLAR)

Elif Dağlı[1], Alper Yüksel[1], Mesut Kaya[1], Kadriye Şerife Uğur[1], Hanifi Kurtaran[1], Nebil Ark[1], Ceyda Sel Yılmaz[1], Ahmet Akkoz[1], Fatma Cansel Türkay[2], Mehmet Gündüz[1]

[1]Turgut Özal Üniversitesi Tıp Fakültesi, KBB Anabilim Dalı, Ankara
[2]Turgut Özal Üniversitesi Tıp Fakültesi, Gastroenteroloji Anabilim Dalı, Ankara

Giriş-Amaç: Laringofaringeal reflü (LFR), Gastroözefageal reflü (GÖR)'nün atipik bir formudur. Hastalığın rinolojik etkilerini ve tedavinin etkinliğini objektif olarak değerlendirmesi amacı ile nazal dirence etkisi araştırılmıştır.

Gereç-Yöntem: Kliniğimize başvuran ve gastroenteroloji kliniği tarafından yapılan endoskopi sonucunda LES gevşekliği saptanan hastalarda, fleksible nazofarengolarengoskopi, anterior rinomanometri ve NOSE (Nasal Obstruction Symptom Evaluation), Reflü Bulgu Skoru (RBS), Reflü Semptom İndeksi (RSİ) anketleri ile semptomlara yönelik değerlendirmeler yapılarak; RSİ 13'ün, RBS 7'nin üzerinde olan, nazal hastalık öyküsü olmayan hastalar çalışmaya dahil edilmiştir. İlk 17 hastanın sonuçları paired sample t test ve korelasyon analizi ile karşılaştırılmıştır.

Bulgular: Tedavinin 1 ve 3. Ayındaki RBS, RSİ, total nazal direnç (TND), NOSE değerleri karşılaştırıldığında her bir değişkenin tedavi sonrasında istatistiksel olarak anlamlı bir şekilde düştüğü saptanmıştır ($p<0,001$). Tedavi öncesi ve sonrası değerlerdeki değişimlere yönelik yapılan korelasyon analizinde ise, RBS ve RSİ'deki farklılık arasında korelasyon ilişkisi yüksek olarak bulunmuştur ($r=0,6534$). RSİ ve RBS değerlerindeki düşüş ve TND değerlerindeki düşüş arasında istatistiksel olarak anlamlı derecede korelasyon mevcuttur ($r=0,475$). Aynı zamanda LFR'sü daha şiddetli olan (RSİ VE RBS değeri yüksek olan) olgularda total nazal dirençteki düşüş arasında anlamlı derecede korelasyon saptanmıştır($r=0,497$).

Tartışma ve Sonuç: LFR'nün rinolojik manifestasyonları hakkında literatürde prospektif bir çalışmaya rastlanmamıştır. Bu çalışma ile hem sübjektif hem de objektif olarak LFR'nin nazal direnç üzerine negatif etkisi olduğunu ve tedavi ile bu etkilerin düzeldiği gösterilmiştir. Ayrıca LFR ne kadar şiddetli ise tedavinin etkinliği o kadar çok olmaktadır.

Kronik olarak burun tıkanıklığı şikayeti olan hastalarda LFR önemli bir neden olup tedavisine gerekli özen gösterilmelidir.

Anahtar Kelimeler: Laringofaringeal Reflü, Nazal Direnç, Anterior Rinomanometri, Reflü Bulgu Skoru, Reflü Semptom İndeksi

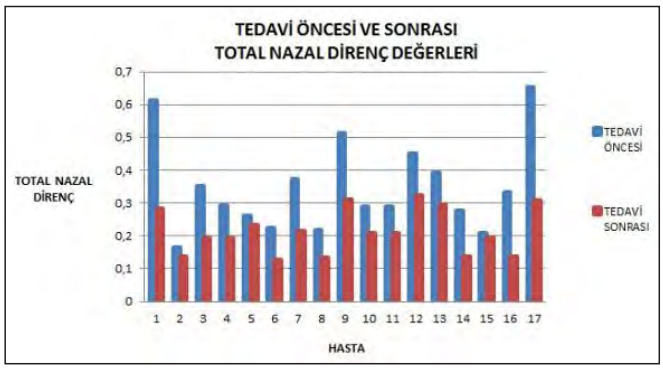

Şekil 1. Tedavi öncesi ve sonrası total nazal direnç düşüşü istatistiksel olarak anlamlıdır ($p<0.001$).

Tablo 1. Hasta verileri

HASTA	TND/T.Ö	TND/T.S	RBS/T.Ö	RBS/T.S	RSİ/T.Ö	RSİ/T.S	NOSE/T.Ö	NOSE/T.S
1	0,613	0,284	10	3	17	7	10	6
2	0,164	0,138	9	3	16	6	1	0
3	0,351	0,194	15	6	25	11	7	3
4	0,291	0,192	8	3	15	4	9	5
5	0,260	0,234	12	7	20	9	1	0
6	0,224	0,126	7	2	17	7	15	9
7	0,374	0,215	7	3	18	5	13	4
8	0,217	0,134	15	6	26	5	12	6
9	0,514	0,311	13	6	22	9	8	6
10	0,289	0,209	7	3	17	7	3	2
11	0,289	0,207	10	5	18	9	13	7
12	0,452	0,323	8	4	21	11	10	4
13	0,392	0,294	7	4	19	8	6	3
14	0,278	0,136	11	5	22	8	6	4
15	0,208	0,197	8	5	18	7	5	4
16	0,334	0,136	13	5	25	14	10	5
17	0,652	0,309	17	8	29	5	5	0

***TND:** total nazal direnç **T.Ö:** tedavi öncesi **T.S:** tedavi sonrası **RBS:** reflü bulgu skoru **RSİ:** reflü semptom indeksi*

[SS-039]

ANNE SÜTÜNÜN ALLERJİK RİNİT ETYOLOJİSİNDEKİ ROLÜ

Rukiye Güler, Rıza Dündar, İsmail İynen, Ferhat Bozkuş, Habip Binici

Harran Üniversitesi Tıp Fakültesi KBB Anabilim Dalı, Şanlıurfa

Giriş: Allerjik rinit KBB kliniklerinde sık görülen bir hastalıktır. Etyolojisinde genetik ve çevresel faktörler rol oynamaktadır. Literatürdeki çalışmalarda, anne sütü kullanımının alerjik rinit oluşumundaki rolü ile ilgili çelişkili sonuçlar bulunmaktadır. Bu çalışmanın amacı, anne sütü kullanımının alerjik rinit oluşumundaki rolünü ortaya koymaktır.

Gereç-Yöntem: Çalışma Harran Üniversitesi Tıp Fakültesi Hastanesi KBB Polikliniği'ne 1 Haziran 2014 – 31 Aralık 2014 tarihleri arasında başvuran hastalardan randomize olarak seçilmiştir. Çalışma için rıza onamı alınan 389 hastaya anket çalışması yapılmıştır. Allerjik rinit tanısı klinik öykü ve fizik muayene ile konulmuştur.

Bulgular: Çalışmamıza 389 hasta dahil edilmiştir. Bu hastalardan 60 hastada (%15.42) alerjik rinit tanısı konulmuştur. Anne sütü kullanım süresine göre; hiç anne sütü almamış hastalarda alerjik rinit oranı %38.8 (14 hasta), 3 aydan az süreli anne sütü alanlarda %50 (5 hasta), 3-6 ay anne sütü alanlarda %31.25 (10 hasta), 6-12 ay alanlarda %25.49 (13 hasta), 12 ay ve daha uzun süreli anne sütü alanlarda %6.92 (18 hasta) bulunmuştur.

Tartışma ve Sonuç: Anne sütü kullanımı ile alerjik hastalıklar arasındaki ilişkiyi ortaya koyan literatürdeki epidemiyolojik çalışmalarda çelişkili sonuçlar bulunmaktadır. Bazı çalışmalarda anne sütü kullanımının alerji riskini azalttığı belirtilirken (1-3), bazı çalışmalarda da alerji riskini etkilemediği gösterilmiştir (4,5). Bununla birlikte bazı çalışmalarda ise anne sütü kullanımının alerji riskini arttırdığı öne sürülmüş ve bunu anne sütünün bazı alerjenleri içermesine bağlamışlardır (6,7). Sunulan çalışmamızda anne sütünü 3 aydan az süreli alanlarda alerjik rinit görülme sıklığı daha fazladır. Ayrıca 12 ay ve daha uzun süreli anne sütü alanlarda alerjik rinit sıklığı dramatik olarak azalmıştır. Sonuç olarak çalışmamızda, anne sütünü uzun süreli alan kişilerde alerjik rinit daha az saptanmıştır.

Anahtar Kelimeler: Allerjik hastalıklar, alerjik rinit, anne sütü

Tablo 1. Anne sütü kullanım sürelerine göre allerjik rinit dağılımı

Anne sütü alım süresi (ay)	*Hasta sayısı*	*Allerjik rinit (+)*
0	36	14 (%38,8)
0-3 ay	10	5 (%50)
3-6 ay	32	10 (%31,25)
6-12 ay	51	13 (%25,5)
> 12 ay	260	18 (%6,92)
toplam	389	60 (%15,4)

[SS-040]

NONPOLİPÖZ KRONİK SİNÜZİTLİ HASTALARDA PREOPERATİF SEMPTOM SKORLARI İLE HİSTOPATOLOJİK EVRELEME SKORLARI ARASINDAKİ İLİŞKİ

Zülküf Kaya[1], Mustafa Sıtkı Gözeler[2], Kaan Önder[2], Arzu Tatar[2], Sedat Sakat[2], Berrin Aydın[2]

[1]Palandöken Devlet Hastanesi, KBB Kliniği, Erzurum
[2]Atatürk Üniversitesi Tıp Fakültesi, KBB Anabilim Dalı, Erzurum

Giriş: Kronik sinüzit, sinus ostiumlarının tıkanması, sekresyonların birikmesi ve enfeksiyon ile karakterize paranazal sinüs inflamasyonudur.Kronik rinosinüzit histopatolojik olarak mukozal kalınlaşma,epitel destrüksiyonu,goblet hücrelerinde hiperplazi,subepitelyal hiperplazi ile karakterizedir.

Metod: Bu çalışmaya kronik rinosinüzit tanısı ile fonksiyonel endoskopik sinüs cerrahisi yapılan 40 hasta alındı. Cerrahi öncesi hastalara 4 hafta süreyle topikal nazal steroid ve antibiyotik tedavisi verildi. Klinik semptom ve bulguları değerlendirmeye 5 major ve 5 minor kriter alındı.Major semptom ve bulgu olarak burun tıkanıklığı, anterior nazal akıntı,posterior nazal akıntı, yüzde dolgunluk hissi veya ağrı, koku bozukluğu olarak değerlendirildi. Minör semptom ve bulgu olarak öksürük, baş ağrısı, dental ağrı, ağız kokusu ve tad bozukluğu olarak değerlendirildi. Endoskopik sinüs cerrahisi sonrası incelemeye alınan parametreler epitelyum dökülmesi,submukozal gland artışı,-papiller projeksiyon (mikro polipleşme), osteitis, ödem,goblet hücrelerindeki hipertrofi veya kistik genişleme,lenfosit,lökosit,plazmosit,eozinofil ve PML hücreleri idi.

Bulgular: İstatistiksel analizlerde Mann-Whitney U, Ki-kare,Spearman korelasyon Student-t testi ve tek yönlü varyans analizi kullanıldı.Bu analizler SPSS paket programı kullanılarak çalışıldı. Preoperatif semptom skorları ile uncinat çıkıntı,etmoidal infindibulum ve anterior etmoid hücrelerin histopatolojik skorları ve eozinofil infiltrasyon skorları arasında anlamlı bir fark bulunmadı (P>0,059).

Sonuç: Bu çalışmada histopatolojik olarak diğer histopatolojik çalışmalara benzer şekilde kronik inflamasyon bulgularını gördük, Uncinat proces,anterior etmoid hücreler ve etmoidal infindibulum histopatolojik skorları ile semptom skorları arasında bir ilişki bulamadık, kronik rinosinüzit te histopatolojik sonuçlar semptomların şiddetini değerlendirmede yeterli değildir diyebiliriz.

Anahtar Kelimeler: Nonpolipöz Kronik Sinüzit, Semptom, Histopatoloji

[SS-041]

SEPTOPLASTİ SONRASI KULLANILAN FARKLI NAZAL TAMPONLARIN ÖSTAKİ FONKSİYONU ÜZERİNE ETKİLERİ

Murat Şereflican, Mesut Oral, Veysel Yurttaş

Abant İzzet Baysal Üniversitesi Tıp Fakültesi KBB Hastalıkları Anabilim Dalı

Giriş: Çalışmamızda septoplasti sonrası kullanılan farklı nazal tamponların orta kulak basıncı üzerine etkilerini ortaya koymayı amaçladık.

Materyal-Metod: Septum deviasyonuna bağlı burun tıkanıklığı şikayeti olan ve septoplasti planlanan 60 hasta çalışmaya dahil edildi. 30 hastaya septoplasti sonrası bilateral merocel tampon, diğer 30 hastaya da bilateral intranazal splint konuldu. Hastaların preoperatif, postoperatif 2.gün (intranazal tamponlar mevcutken) ve postoperatif 5.gün(intranazal tamponlar çıkarıldıktan sonra) timpanometrik peak pressure(dapa) değerleri kaydedildi.

Bulgular: Çalışmada intranazal splint konulan grupta 30 hasta (5 kadın,25 erkek; ortalama yaş 23), merocel tampon konulan grupta 30 hasta (8 kadın,22 erkek; ortalama yaş 26) olmak üzere toplam 60 hasta mevcuttu. İki grup arasında preoperatif ve postoperatif 5.gündeki akustik impedansmetri ölçüm değerleri karşılaştırıldığında istatistiksel olarak anlamlı fark izlenmemiştir (preoperatif p=0.482; postoperatif 5.gün p=0.455). Fakat postoperatif 2. günde tamponlar burun içerisindeyken iki grup arasında akustik impedans ölçümlerinde istatiksel olarak anlamlı farklılık mevcuttu ve merocel tampon uygulanan grupta intranazal splinte kıyasla belirgin derecede orta kulak basıncının negatifleştiği tespit edildi (p=0.024). Ayrıca grupların kendi içerisindeki akustik impedans değerlerine bakıldığında; internal nazal splint uygulanan grupta preoperatif akustik impedans değerleri ile postoperatif 2.gün değerleri arasında anlamlı fark saptanmadı (p=0.133). Merocel tampon uygulanan grupta ise preoperatif ve postoperatif 2.gün akustik impedansmetri değerlerinde orta kulak basınçları arasında istatiksel olarak anlamlı farklılıklar saptandı (p=0.001).

Sonuç: İntranazal splint tamponların ortasından hava geçişi olduğu için merocel tampona kıyasla östaki tüpü fonksiyonunu daha az etkileyerek postoperatif hasta konforu için daha kullanışlı olduğu sonucuna varılmıştır.

Anahtar Kelimeler: Nazal tampon, östaki tüpü, septoplasti

Timpanometrik peak pressure değerleri

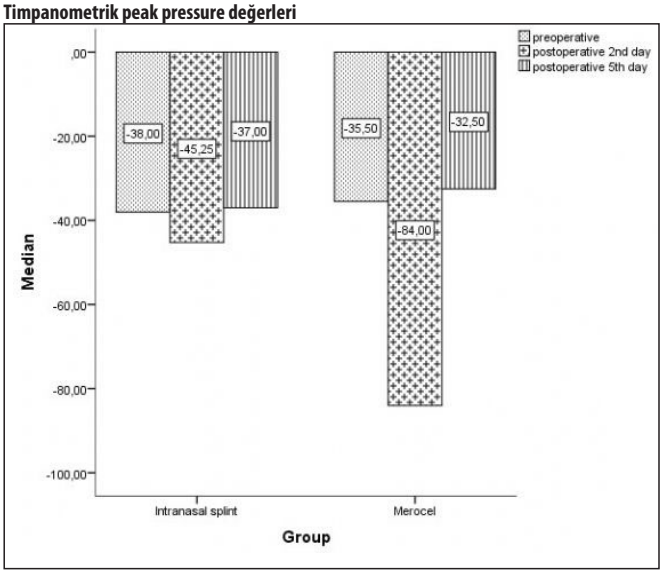

Şekil. 1. Merocel tampon ve internal nazal splint kullanılan grupların akustik impedansmetri ölçümleri ve grafiksel olarak dağılımı.

[SS-042]

MOBİL TELEFON KULLANICILARINDA NAZAL MUKOSİLİYER TRANSPORT HIZININ SAKKARİN TESTİ İLE DEĞERLENDİRİLMESİ

Celal Günay, Erkan Soylu, Gökhan Altın, Yıldırım Ahmet Bayazıt

Özel Medipol Mega Üniversite Hastanesi KBB Anabilim Dalı, İstanbul

Amaç: Bu çalışmanın amacı cep telefonu gibi mobil telefon kullanımının nazal mukosiliyer transport hızı üzerindeki etkisini sakkarin testi kullanarak değerlendirmektir.

Gereç ve Yöntemler: Çalışmaya herhangi bir rahatsızlığı olmayan 20'si bayan ve 20'si erkek toplam 40 gönüllü ile 10'u bayan ve 10'u erkek toplam 20 kontrol grubu katıldı.Olguların yaşları 18 ile 52 yıl arasında değişmekte olup, ortalama yaş 33,03±11,07 idi. Septum deviasyonu, sinonazal polipozis,diabetes mellitus gibi kronik metabolik hastalıklar, alerjik rinit, konka hipertrofisi vb. çalışma sonucunu değiştirebilecek hastalıkları olanlar çalışma dışı tutuldular. Çalışma ortamı ve oda sıcaklığı aynı olmak üzere sakkarin tablet bayonet penset ile nazal kavitede alt konka ön ucuna yerleştirildi. Ağızda tadı hissedene kadar beklenerek tadı hissettiği dakika kaydedildi. Aynı işlem aynı kişiye 2 saat sonra 15 dk cep telefonu ile sürekli konuşma sonrasında (sakkarin tablet konulan taraftaki kulak) tekrarlandı. Kontrol grubunda 1. dk ve 2 saat sonrasındaki sakkarin geçiş süreleri kaydedildi.

Bulgular: Çalışma grubunda cep telefonu ile konuşma öncesinde ortalama mukosiliyer transport hızı 6,98±0,13 dakika iken, konuşma sonrasında ortalama mukosiliyer transport hızı 7,02±0,13 dakika bulundu. Kontrol grubunda mukosiliyer transport hızı ortalama hızı 7,02±0,8 dakika olarak bulundu. Cep telefonu kullanmakla ortalama mukosiliyer transport sürelerinde hem kadın hem de erkek gönüllülerde istatistiksel olarak anlamlı fark görüldü. ($p=0,001$; $p<0.01$).

Sonuç: Cep telefonu kullanımının nazal mukosiliyer transport süresini uzatarak değişikliğe neden olduğu saptanmıştır.

Anahtar Kelimeler: mobil telefon, mukosiliyer transport, sakkarin testi

[SS-043]

SEPTORİNOPLASTİ OPERASYONLARINDA SUBPERİKONDRİYAL ELEVASYONUN VASKÜLER YAPILAR ÜZERİNE ETKİSİ

Mustafa Mert Başaran, Selmin Karataylı Özgürsoy, Hande Ezerarslan, Sinan Kocatürk

Ufuk Üniversitesi Tıp Fakültesi, Kulak Burun Boğaz Anabilim Dalı, Ankara

Giriş: Burunda temel olarak 5 katman bulunmaktadır. Bunlar; cilt, yüzeyel yağ tabakası, fibromuskuler veya SMAS tabakası, derin yağ tabakası ve perikondriyal/periosteal katmandır. Derin yağ tabakası; kas ve vasküler yapıları içermektedir. Bu planın korunması teorik olarak daha az inflamasyon, vasküler ve muskuler hasarın oluşmasına yol açtığından cerrahi diseksiyon planı olarak kabul görmeye başlanmıştır. Rinoplasti operasyonlarında yumuşak doku elevasyonunun perikondriyum üzerindeki kas tabakasının altında yapıldığında daha az travmatik ve major vasküler yapıların korunumu da sağlandığından daha fizyolojik olabileceği belirtilmiştir. Çalışmamızda; subperikondriyal diseksiyon ile vasküler yapılarının etkilenme derecesini araştırdık.

Gereç-Yöntem: Ufuk Üniversitesi Tıp Fakültesi KBB polikliniğine başvurarak sağlıklı, ek hastalığı olmayan, 18-65 yaş arası ve subperikondriyal elevasyon ile septorinoplasti operasyonu yapılan ve 3 aylık takibini dolduran 8 hasta çalışmamıza dahil edildi. Hastaların bilgilendirilmiş onam formu alındı. Hastaların nazal dorsum ve tip bölgelerinden lazer doppler flowmetri cihazı ile preoperatif, postoperatif 1. hafta ve postoperatif 3. ayda ölçülen kan akımları ve preoperatif ile postoperatif venöz kan gazı ile oksijenizasyon ölçümleri paired t test ile karşılaştırıldı.

Bulgular: 8 hastalık çalışmamızda preoperatif ve postoperatif 1. hafta ile 3. aydaki kan akımındaki ve venöz kan gazı pH,p02,pCO2 ile sO2 değerler karşılaştırıldığında parametrelerin hiçbirinde istatistiksel olarak anlamlı bir fark saptamadık ($p>0.005$).

Tartışma-Sonuç: Bu çalışmamızda; subperikondriyal elevasyon ile vaskülarizasyonun postoperatif dönemde değişmediğini gördük; ancak 8 hastalık bu ön çalışmamız, kliniğimizde halen hasta sayısı arttırılarak devam etmektedir. Bu ilk sonuçlar bize; subperikondriyal elevasyon ile normal anatomik yapılara minimal zarar verildiğini ve daha fizyolojik bir yöntem olduğunu göstermektedir.

Anahtar Kelimeler: Lazer doppler flowmetri, Nazal vaskularizasyon, Septorinoplasti, sub-SMAS, subperikondriyal disseksiyon

[SS-044]

BİLGİSAYARLI TOMOGRAFİ GÖRÜNTÜLEMESİ İLE ERKEK-KADIN HASTALARDA KEROS SINIFLAMASINA GÖRE KAFA TABANI ANALİZİ

Emrah Yücel, Funda Tümkaya, Cüneyt Orhan Kara, Fazıl Necdet Ardıç

Pamukkale Üniversitesi Tıp Fakültesi, KBB Anabilim Dalı, Denizli

Amaç: Erkek ve kadın cinsiyet arasında etmoid çatı yüksekliğinde Keros sınıflamasına göre farklılık olup olmadığının değerlendirilmesi.

Yöntem-Gereçler: Masif nazal polipozis, rekürren kr.sinüzit, benign ya da malign paranazal sinüs tümörü olmayan, diğer nazal patolojiler nedeniyle(septum deviasyonu, konka bülloza gibi) paranazal sinüs BT görüntülemesi yapılan 50 hastanın koronal kesit BT görüntülemeleri retrospektif olarak incelendi. Etmoid çatı yüksekliklerı ölçülen hastalar kadın-erkek gruplara ayrıldı ve iki cinsiyet arasında Keros sınıflamasına göre etmoid çatı yükseklik farkı olup olmadığı değerlendirildi.

Bulgular: Etmoid çatı yüksekliklerine göre Keros sınıflaması yapılan 50 hasta içinde Keros tip 1 %14, Keros tip 2 %80, Keros tip 3 %6 olarak tespit edildi. Kadın hasta grubundaki olguların %20'si Keros tip 1, %76'sı Keros tip 2 ve %4'ü Keros tip 3 olarak izlenirken, erkek hastaların oluşturduğu grubun %8'inde Keros Tip 1, %84'ünde Keros tip 2 ve %8'inde Keros tip 3 olarak izlendi. Kadın hastalarda ortalama olfaktor fossa derinliği 4,16(±1,46)mm ölçülürken, erkek hastalarda ortalama olfaktor fossa derinliği 4,58(±1,56)mm olarak ölçüldü.

Sonuç: Paranazal sinüs BT görüntülemesi, etmoid çatı yüksekliği ölçülerek yapılan Keros sınıflaması sayesinde endoskopik sinüs cerrahisi yapılacak olan hastalarda kafa tabanı hasarı riskini ortaya koyabilir ve cerraha anatomik detaylar sunarak komplikasyonlardan kaçınması için önemli bilgiler verebilir.

Anahtar Kelimeler: Bilgisayarlı tomografi, Kafa tabanı, Keros sınıflaması

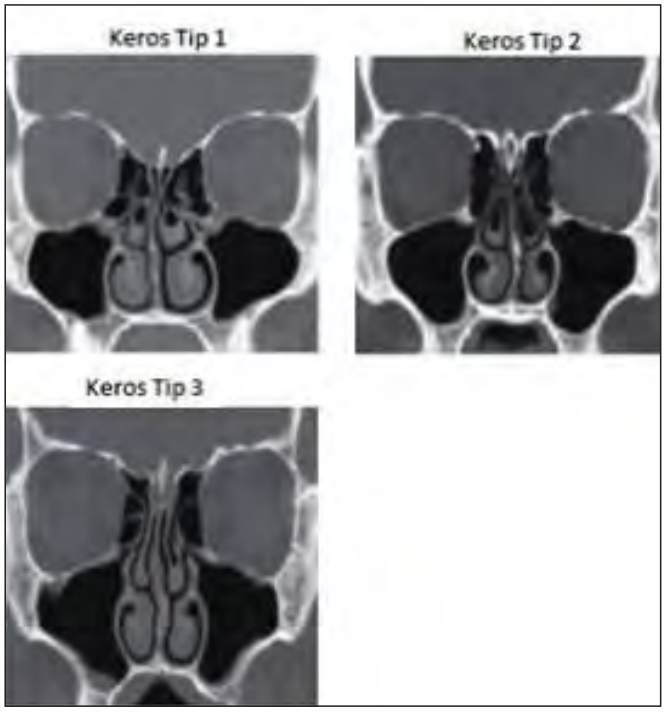

Şekil 1. Keros sınıflaması, koronal BT görüntüleri
Tip 1: 1-3 mm, Tip 2: 4-7 mm, Tip 3: 8-16 mm

Tablo 1. Kadın-Erkek hastalarda etmoid çatı yüksekliklerinin ortalama, minimum, maximum değerleri

Cinsiyet/Yükseklik (mm)	*Ortalama*	*Minimum*	*Maximum*
Kadın	4,16±1,46	1.17	7,07
Erkek	4,58±1.56	1,93	8,18

Tablo 2. Kadın-Erkek hastaların Keros sınıflaması

Cinsiyet/Keros Tipi	*Tip 1*	*Tip 2*	*Tip 3*
Kadın	%20	%76	%4
Erkek	%8	%84	%8

[SS-045]

SEPTOPLASTİ SONRASI OKÜLT SEYREDEN ENSEFALOSELDEN YILLAR SONRA OLUŞAN BOS RİNORESİ: BİR OLGU SUNUMU

Sabuhi Jafarov, Serhat İnan, Selim Sermed Erbek

Başkent Üniversitesi Tıp Fakültesi, Kulak-Burun-Boğaz ve Baş-Boyun Cerrahisi Anabilim Dalı, Ankara

Giriş: Beyin omurilik sıvı (BOS) rinoresi nazal kavite ile subaraknoid sahayı ayıran kafa tabanı, dura mater ve araknoid membranın her üçünün bütünlüğünün bozulması sonucu oluşmaktadır. Septoplastinin çok ender görülen bir komplikasyonudur. Genelde erken dönemde ortaya çıkmaktadır. Bu olgunu sunmakta amaçımız BOS rinoresi'nin septoplastinin çok ender görülen bir komplikasyonu olması ve daha da ender görülen gizli ensefalosel şeklinde seyrederek septoplasti ameliyatından yıllar sonra ortaya çıkmasıdır.

Olgunun sunumu: 3 aydır sol burun deliğinden su gibi akıntı şikayeti olan, 10 gün önce menenjit nedeniyle tedavi olan hasta kliniğimize başvurdu. Öz geçmişinde 20 yıl önce geçirilen septoplasti ameliyatı vardı. Hastaya yapılan fiberoptik endoskopik müayanede sol nazal pasajda etmoid çatıdan sarkan mor renkli, pulsatil oluşum dikkati çekti (şekil 1). Alınan rinore sıvı örneğinde ß-2 transferrin pozitif geldi. Ameliyatta nazal çatıda ön etmoid bölgede 0.7×0.5 cm boyutunda açıklık olduğu ve açıklıktan BOS kaçağı olduğu görüldü. Perikondrium greft underlay, kıkırdak ise defekt bölgesini kapatacak şekilde yerleştirildi. Diğer perikondrium greft ise overlay olarak yerleştirildi.

Tartışma: Literatürde Endoskopik endonazal onarım için septal serbest veya pedinküllü mukoperiosteal veya mukoperikondral greftler, orta konka, temporal fasiya, fasiya lata, septal kıkırdak gibi çeşitli greft materyalleri kullanıldığı rapor edilmiştir. Biz tragal kıkırdaktan aldığımız perikondrial ve kıkırdak greft kullandık. 20 yıl önce septoplasti ameliyatı geçirmiş olduğundan olgumuzda yıllardır nazal çatıda defekt ve/veya gizli ensefalosel olduğunu düşünmekteyiz. BOS rinoresi ise 3 aydır mevcut ve 10 gün önce menenjit atağı geçirmiştir. Sonuç olarak septoplasti sonrası oluşan ensefalosel okült seyredebilmekte ve yıllar sonra BOS rinoresi ve menenjit atağı ile ortaya çıkabilmektedir.

Anahtar Kelimeler: septoplasti, okült ensefalosel, BOS rinoresi

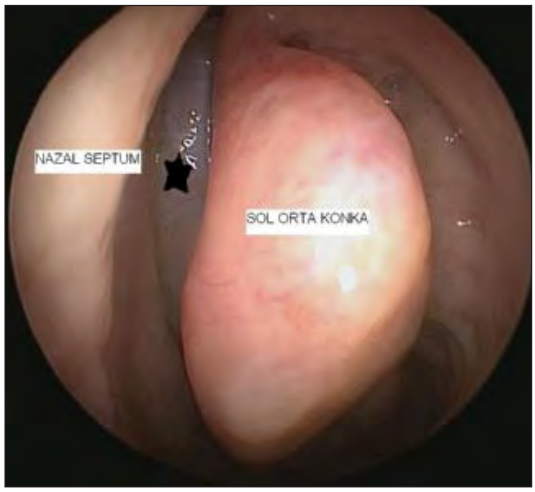

Şekil 1. Sol nazal çatıdan sarkan ensefaloselin endoskopik görüntüsü

[SS-046]

DENEYSEL TAVŞAN MODELİNDE ALERJİK RİNİT TEDAVİSİNDE TOPİKAL BİR AJAN OLARAK TİMOKİNONUN ETKİSİNİN ARAŞTIRILMASI

Veysel Yurttaş[1], Murat Şereflican[1], Mustafa Erkoçoğlu[2], Elçin Hakan Terzi[3], Sinan Seyhan[1], Mesut Oral[1]

[1]Abant İzzet Baysal Üniversitesi Tıp Fakültesi, KBB Hastalıkları Anabilim Dalı, Bolu
[2]Abant İzzet Baysal Üniversitesi Tıp Fakültesi, Çocuk Sağlığı ve Hastalıkları Anabilim Dalı Çocuk Allerji Bilim Dalı, Bolu
[3]Abant İzzet Baysal Üniversitesi Tıp Fakültesi, Patoloji Anabilim Dalı, Bolu

Amaç: Bu çalışmada deneysel olarak alerjik rinit oluşturulmuş hayvan modelinde nazal kortikosteroid ile lokal olarak uygulanan antienflamatuar ve antioksidan özellikleri olan timokinonun nazal mukoza üzerine histopatolojik etkilerini karşılaştırmayı amaçladık.

Metod: Bu çalışmada 2-3 kg ağırlığında ve 20-24 haftalık aylık 24 albino erkek Yeni Zelanda tavşanı kullanıldı. Tavşanlar rastgele dört gruba ayrıldı. Grup 1 ve Grup 2 kontrol grubu idi. Grup 1'dekilere herhangi bir işlem uygulanmadı. Grup 2'dekiler sadece ovalbumin (OVA) ile sensitize edildi. Grup 3'tekilere OVA ile sensitize edildikten sonra 7 gün intranazal timokinon uygulandı. Grup 4'tekilere ise OVA ile sensitize edildikten sonra 7 gün intranazal mometazone furoate uygulandı. Uygulamalar bittikten sonra histopatolojik inceleme için nazal septumlar çıkarıldı. Mukozal yapılar Hematoksile Eosin ile boyandı. Apoptosis varlığı ise TUNEL assay yöntemi ile değerlendirildi.

Bulgular: Timokinon ve mometazone furate uygulanan grupta Grup 2'dekilere göre intraepitelyal ve submukozal enflamasyon ile goblet hücre hipertrofisinde belirgin derecede azalma bulundu. Çalışma gruplarında silial yapılar ve kondrositler normal olarak tespit edildi.

Sonuç: Tavşanlarda intranazal uygulanan nazal steroid ve intranazal timokinon nazal mukozada alerjik enflamasyonu benzer şekilde azalttığı bulundu.

Anahtar Kelimeler: Alerjik inflamasyon, timokinon, intranazal steroid

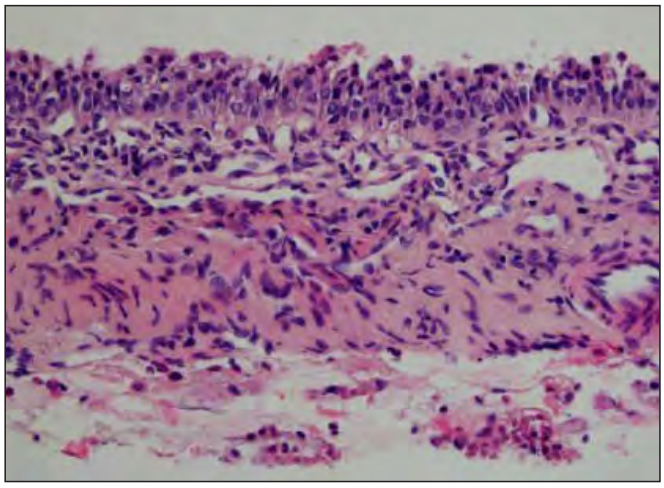

Şekil 1. OVA ile sensitize edilip thymoquinone verilmiş tavşan nazal septal mukozasındaki histopatolojik değişikler görülmektedir.

[SS-048]

ALT KONKA HİPERTROFİSİ TEDAVİSİNDE RADYOFREKANS TERMAL ABLASYON İLE BİPOLAR ELEKTROKOTER TEKNİKLERİNİN ETKİNLİK VE MORBİDİTELERİNİN KARŞILAŞTIRILMASI

Sinan Uluyol[1], Nermin Erdaş Karakaya[1], Mehmet Hafit Gür[1], Saffet Kılıçaslan[1], Esin Özlem Kantarcıoğlu[1], İlker Burak Arslan[2], Özlem Yağız[2]

[1]Van Bölge Eğitim ve Araştırma Hastanesi, Kulak Burun Boğaz Kliniği, Van
[2]Tepecik Eğitim ve Araştırma Hastanesi, Kulak Burun Boğaz Kliniği, İzmir

Amaç: Bu çalışmanın amacı, radyofrekans termal ablasyon (RFTA) ve bipolar elektrokoter (BEK) cerrahi tekniklerinin, morbidite ve etkinliğinin, nazal mukosilier klirens (MSK) ve burun tıkanıklığı ölçümü ile değerlendirilmesi.

Metod: RFTA yapılan 23 hasta ile BEK tedavisi uygulanan 20 hasta çalışmaya alınmıştır. MSK sakarin klirens testiyle (SKT), burun tıkanıklığı ölçümü vizüel analog skala (VAS) ile operasyon öncesi ve operasyondan 2 ay sonra ölçülmüştür. Ödem, kanama, kabuklanma gibi morbidite faktörleri endoskopik olarak takip edilmiştir. Elde edilen sonuçlar birbirleriyle istatistiksel olarak karşılaştırılmıştır.

Bulgular: Pre ve postoperatif MSK sonuçları karşılaştırıldığında anlamsız bulunmuşken, VAS skorlarında iki cerrahi teknikte istatistiksel olarak gelişim olduğu görülmüştür. Ödem ve kabuklanma gibi bulgular ilk bir hafta içinde tün katılımcılarda ortadan kalkmıştır.

Sonuç: Nazal mukoza ve alt konka periostunun korunarak yapıldığı submukozal BEK, RFTA kadar efektif ve güvenli bir metod olup, alt konka hipertrofisine yönelik cerrahi girişimler planlanırken göz önünde bulundurulması gerekli bir yöntemdir.

Anahtar Kelimeler: Mukosilier klirens, nazal obstruksiyon, radyofrekans, sakkarin testi

Tablo 1.

	preoperatif	*postoperatif*	*p**
Radyofrekans termal ablasyon (saniye)	561.3±69	560.8±64	0.86
Bipolar elektrokoter (saniye)	570.6±61	584.9±61	0.25

*Sakkarin klirens zamanı *2 tailed t-test*

Tablo 2.

	preoperatif	*postoperatif*	*p***
Radyofrekans termal ablasyon	7.13±0.9	3.56±0.8	0.001
Bipolar elektrokoter	7.1±1.13	3.44±1	0.001

*Vizüel Analog Skala skorları **2 tailed t-test*

[SS-049]

ENDOSKOPİK MEDİAL MAKSİLLEKTOMİDE NAZOLAKRİMAL KANAL TRANSEKİSYONUNUN EPİFORA ÜZERİNE ETKİSİ

Abdulkadir İmre[1], Seher Sarıtepe İmre[2], Ercan Pınar[1], Yılmaz Özkul[1], Murat Songu[1], Ahmet Ata Ece[1], İbrahim Aladağ[1]

[1]Katip Çelebi Üniversitesi Atatürk Eğitim Araştırma Hastanesi, KBB Kliniği, İzmir
[2]Katip Çelebi Üniversitesi Atatürk Eğitim Araştırma Hastanesi, Göz Kliniği, İzmir

Giriş: Lateral rinotomi, midfasiyal degloving ve anterior kraniyofasiyal rezeksiyon yaklaşımı ile medial maksillektomi yapılan olgularda değişen oranlarda postoperatif epifora görülebilmektedir ve bu nedenle çoğu otör aynı seansda dakriyosistorinostomi veya silikon tüp stent uygulama gibi lakrimal sisteme de müdahalede bulunmaktadır. Bununla birlikte endoskopik medial maksillektomide (EMM) lakrimal sisteme yaklaşım ve postoperatif epifora ile ilgili literatürde sınırlı bilgi bulunmaktadır. Bu çalışmada EMM esnasında nazolakrimal kanal transeksiyonunun postoperatif epifora üzerine etkisinin araştırılması amaçlanmıştır.

Gereç-Yöntem: Katip Çelebi Üniversitesi Atatürk Eğitim ve Araştırma Hastanesi KBB kliniğinde 2006-2014 yılları arasında sinonazal inverted papilloma nedeniyle EMM ve nazolakrimal kanal transeksiyonu yapılan hastalar retrospektif olarak dahil edildi. Çalışmaya dahil edilen hastalar floresein boya testi yapılmak üzere kliniğe davet edildi. 12 hastaya floresein boya kaybolma testi uygulandı. Hastaların demografik verileri, klinik verileri (histopatoloji, T evresi, ameliyat bilgileri, rekürrens, takip süresi ve floresein boya testi bulguları) kaydedildi.

Bulgular: 12 hastanın 11'de maksiler sinüs tutulumu, 1 hastada lateral nazal duvar ve ethmoid sinüs tutulumu mevcuttu. Krouse sınıflamasına göre 2 hasta T4, 7 hasta T3 ve 3 hasta T2 evresinde tümöre sahipti. 12 hastanın 6'sına aynı seansda kanin fossa transantral yaklaşımı ve 1 hastaya frontal sinüs tutulumu nedeniyle osteoplastik frontal sinüs yaklaşımı uygulandı. Floresein boya testinde 8 olguda grade 0 ve 4 olguda grade 1 floresein retansiyonu gözlendi ve negatif olarak yorumlandı. Hiçbir olguda lakrimal sistem tıkanıklığını gösteren grade 2 ve grade 3 floresein retansiyonu gözlenmedi.

Tartışma-Sonuç: Bu çalışmanın bulgularına göre EMM esnasında nazolakrimal kanal transeksiyonu yapılan hastalarda postoperatif epifora görülmesi sık değildir bu nedenle rutin DCR veya stent uygulaması zorunlu değildir.

Anahtar Kelimeler: endoskopik medial maksillektomi, nazolakrimal kanal, epifora

[SS-050]

SİGARA İÇEN VE İÇMEYEN HASTALARDA KOKU VE SEKSÜEL FONKSİYONLAR ARASINDAKİ İLİŞKİ

Seyhan Us Dülger[1], Süay Özmen[2], Soner Çoban[3], Muhammed Güzelsoy[3], Özlem Şengören Dikiş[1], Önder Akdeniz[2], Semih Yazla[2], Emin Öztürk[2]

[1]Şevket Yılmaz Eğitim Araştırma Hastanesi, Göğüs Hastalıkları Anabilim Dalı, Bursa
[2]Şevket Yılmaz Eğitim Araştırma Hastanesi, Kulak Burun Boğaz Anabilim Dalı, Bursa
[3]Şevket Yılmaz Eğitim Araştırma Hastanesi, Üroloji Anabilim Dalı, Bursa

Amaç: Yapılan çalışma ile koku ve seksüel fonksiyonlar arasındaki ilişkiyi ortaya koymak ve sigara kullanımının bu fonksiyonlara etkilerini incelemek amaçlanmıştır.

Materyal ve methot: Çalışmada sağlıklı 25 erişkin sigara içen erkek gönüllü ve sağlıklı 12 erişkin sigara içmeyen erkek gönüllü alınmıştır. Bunlarda seksüel fonksiyon uluslar arası erektil fonksiyon indexi 1 (IIEF1) skoru ile, koku duyarlılıkları n butanol testi ve sniffin'stick testleri ile değerlendirilmiştir.

Sonuç: Sigara içenlerde koku algısının düştüğü ve beraberinde seksüel fonksiyonlarında azaldığı gözlenmiştir. Fakat istatistiksel açıdan anlamlı olacak derece de bir sonuç bulunmamıştır. Koku testleri ve IIEF skorları arasında belirgin korelasyon bulunamamıştır.

Sonuç olarak Sigara kullanımı ile koku algısının azalması ile seksüel isteğinin azaldığına dair literatürde sınırlı sayıda yayın mevcuttur. Koku ve seksüel fonksiyonların olumsuz etkilendiği yapılan çalışmalar ile ortaya konmuştur fakat bununla birlikte bu konu ile ilgili bilgiyi arttıracak daha geniş çalışmalar yapılması gerekmektedir.

Anahtar Kelimeler: koku, seksüel fonksiyon, sigara

[SS-051]

ONODİ HÜCRESİNİN SFENOİD SİNÜS MUKOZAL KALINLAŞMASI ÜZERİNE ETKİSİ

Mehmet Şentürk[1], İbrahim Güler[2], Gültekin Övet[1], Necat Alataş[1], İsmet Tolu[3], Engin Umut Sakarya[1], Esra Yılmaz[1], Ömer Erdur[4]

[1]Konya Eğitim ve Araştırma Hastanesi, Kulak Burun Boğaz Kliniği, Konya
[2]Selçuk Üniversitesi Tıp Fakültesi, Radyoloji Kliniği, Konya
[3]Konya Eğitim ve Araştırma Hastanesi, Radyoloji Kliniği, Konya
[4]Selçuk Üniversitesi Tıp Fakültesi, Kulak Burun Boğaz Kliniği, Konya

Onodi hücresi en arka etmoid hücrelerdir ve sfenoid sinüsün superolateraline uzanır. Bu hücreler ayrıca optik sinir ve karotid arter ile yakın bir ilişki içindedir. Sfenoid sinüs ile ilgili bir tedavi planlanırken öncelikle anatomik varyasyonları değerlendirebilmek için radyolojik inceleme gereklidir. Bizim çalışmamızda, Ocak 2013 ve Haziran 2014 tarihleri arasında paranazal bölge bilgisayarlı tomografi inceleme yapılan 618 hastayı retrospektif olarak analiz edildi. Onodi hücresi varlığında sfenoid sinüste mukozal kalınlaşma artışı olup olmadığı araştırıldı. Onodi hücresi varlığında sfenoid sinüs mukozal kalınlaşması iki katın üzerinde daha sık tespit edildi ($p < 0.05$). Ayrıca sfenoid sinüs mukozal kalınlaşması 35 yaş ve üzeri hastalarda daha sık bulundu ($p < 0.05$). Sonuç olarak, sfenoid sinüste mukozal kalınlaşma insidansı Onodi hücresi pozitifliğinde, özellikle de 35 yaşın üzerindeki kişilerde daha yüksek bulundu.

Anahtar Kelimeler: Onodi hücresi, Bilgisayarlı tomografi, Sfenoid sinüs mukozal kalınlaşması

Sağ Onodi hücresi ve sağ sfenoid sinüste mukozal kalınlaşma

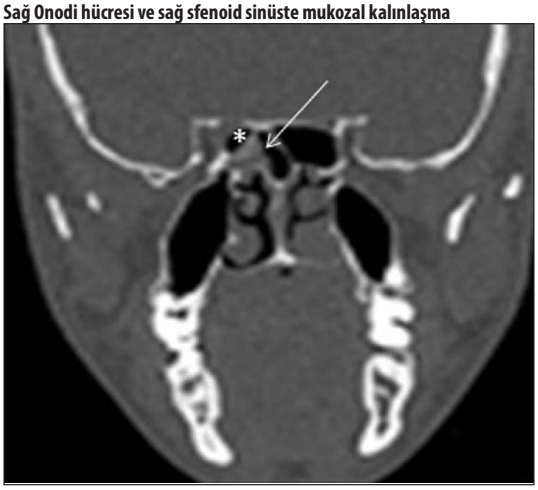

Şekil 1. Sağ Onodi hücresi ve sağ sfenoid sinüste mukozal kalınlaşmayı gösteren koronal kesit paranazal sinüs BT görüntüsü (yıldız: sağ onodi hücresi; ok: sağ sfenoid sinüs mukozal kalınlaşması).

Tablo 1. Sfenoid sinüs ve Onodi hücrelerinin sayısal olarak çapraz karşılaştırılması

Sfeenoid Sinus Mukozal Kalınlaşması		*Onodi Hücresi*	
	Negatif	**Pozitif**	**Total**
Negatif	256	245	501
Pozitif	36	81	117
Total	292	326	618

[SS-053]

SEPTOPLASTİ CERRAHİSİNDE TRANSSEPTAL SÜTÜRASYON UYGULAMASI DENEYİMİMİZ

Ufuk Düzenli, Tolgahan Çatlı, Taşkın Tokat, Onur Gündoğan, Çağrı Çelik

İzmir Bozyaka Eğitim ve Araştırma Hastanesi, Kulak Burun Boğaz Kliniği, izmir

Nazal septum deviasyonu Kulak Burun Boğaz klinik pratiğinde sıkça karşılaşılan,tedavisi ise septoplasti ile sağlanan bir patolojidir. Septoplasti cerrahisinde mukoperikondriumu repoze etmek ve burun kanaması, sineşi,septal hematom gibi komplikasyonların önüne geçme amaçlı nazal tampon,splint ve trans-septal sütür uygulamaları uygulanmaktadır.İzmir Bozyaka Eğitim ve Araştırma Hastanesi KBB Kliniği'nde rutin olarak trans-septal kontinü sütür septum cerrahisinde kullanılmaktadır.Bu çalışmada sütür uygulamasındaki deneyimimizi paylaşmayı amaçladık.

Ocak 2011-Mart 2015 tarihleri arasında 1807 primer septoplasti cerrahisi yapılmıştır.Trans-septal sütur 1524 olguya, Merocel tampon 278 olguya,nazal splint 5 olguya uygulanmıştır.

Tüm olgularda Killian insizyon kullanılarak ardından mukoperikondrium eleve edilip ve klasik septoplasti cerrahisi uygulanmıştır. Cerrahinin sonunda mukoperikondrium repozisyonu ve gereğinde kartilajla septum rekonstrüksiyonu sağlamak amacıyla kontinü olarak trans-septal sütür konmuştur. Sütürasyon 3/8 eğimli 16mm iğnesi olan 3-0 numaralı poligilaktin rapid (Vicryl®) ile yapılmıştır. Sütürün en arka ucu mukoperikondriumu geçemeyecek şekilde düğümlenir. İğne ekseni portegü ile 90 derece açıyla tutulup mukoperikondriumun eleve edilmiş en arka kısmından sütürasyona başlanır ve mümkün olduğunca süperior ve inferiordan geçeçek şekilde ön doğru gelinerek kontinü sağ ve sol nazal kaviteden 3-5 adet geçiş yapılarak anteriorda Killian insizyonu kapatılırak operasyon sonlandırılır.

Trans-septal kontinü sütürasyon uyguladığımız olguların 12(%0,78) hastada post-op kanama nedeniyle anterior tampon uygulaması gerekmiştir. Hiçbir olguda post-op septal hematom, apse izlenmemiştir. Uzun dönemde ise 29 (%1,9) hastada sineşi, 3 (%0,19) hastada septum perforasyonu izlenmiştir.

Trans-septal sütür kontinü sütür uygulaması hem post-op hasta konforu hem de komplikasyonların önüne geçmek adına faydalı bir prosedür olarak görülmektedir.

Anahtar Kelimeler: septoplasti, trans-septal sütür, komplikasyon

[SS-054]

EDİNSEL NAZLOKRİMAL KANAL TIKANIKLIĞI OLGULARINDA SEPTAL DEVİASYON BİRLİKTELİĞİ

Mehtap Kırık[1], Berna Uslu Coşkun[1], Selam Yekta Şendül[2]

[1]*Şişli Hamidiye Etfal E.A.H. Kulak Burun Boğaz Kliniği, İstanbul*
[2]*Şişli Hamidiye Etfal E.A.H. Göz Hastalıkları Kliniği, İstanbul*

Amaç: Edinsel nazolakrimal kanal tıkanıklığı (ENLKT) olan hastalardaki septal deviasyon sıklığının araştırılması.

Gereç-Yöntem: Şişli Etfal E.A.H. Göz Hastalıkları Polikliniğine epifora şikayeti ile başvuran ve tetkikleri sonucu edinsel dakriyostenozis tanısı konan 60 hasta septal deviasyonun varlığına göre prospektif olarak incelendi. Hastaların yaş, cinsiyetleri, nazal muayenelerindeki septal deviasyonun varlığı ve mevcutsa septal deviasyonun tarafı kaydedildi.

Bulgular: Prospektif olarak incelenen 60 hastanın 21'i (%35) erkek, 39'u (%65) kadındı. Ortalama yaş 46,8 (25-84 yaş) olarak tespit edildi. 60 hastanın 21'nde (%35) ENLKT olan tarafta septum deviasyonu mevcuttu. 2 hastada ise nazolakrimal patolojinin olduğu tarafta septum ile orta konka arasında sineşi mevcuttu.

Sonuç: Septum deviasyonu, ENLKT için için bir risk faktörü olup operasyon kararı verilen hastalar, septal patolojiler açısından kulak burun boğaz hekimlerince değerledirilmeli ve gerekirse septuma yönelik cerrahi planlanmalıdır.

Anahtar Kelimeler: Edinsel nazolakrimal kanal tıkanıklığı, septal sineşi, septum deviasyonu

[SS-055]

PRİMER RİNOPLASTİDE PARANAZAL TOMOGRAFİ GEREKLİ Mİ?

Süha Ertuğrul[1], Onur Evren Yılmaz[2]

[1]*Karabük Üniversitesi Karabük Eğitim ve Araştırma Hastanesi, Kulak Burun Boğaz Hastalıkları, Karabük*
[2]*Karabük Üniversitesi Karabük Eğitim ve Araştırma Hastanesi, Plastik Rekonstrüktif ve Estetik Cerrahi, Karabük*

Amaç: Çalışmamızın amacı primer rinoplasti ameliyatı öncesi paranazal sinüs bilgisayarlı tomografinin gerekliliğini saptamaktır.

Gereç-Yöntem: 2014-2015 yılları arasında primer rinoplasti operasyonu olan 46 hastanın dosyası ve ameliyat öncesi çekilen paranazal tomografi görüntüleri retrospektif olarak incelenerek derlendi.

Bulgular: Hastalarımızın 31'i erkek ve 15'i kadın idi. Yaş ortalaması 29 olarak bulundu (18-52). Paranazal tomografik görüntülemelerde; 39 hastada septum deviasyonu, 14 hastada tek taraflı, 8 hastada çift taraflı alt konka hipertrofisi, 9 hastada tek taraflı, 4 hastada çift taraflı konka bülloza, 9 hastada retansiyon kisti, 5 hastada paradoks orta konka, 1 hastada kronik maksiler sinüzit gözlendi. Septal deviasyonları olan hastalara septoplasti, alt konka hipertrofisi olan hastalara alt konka radyofrekans uygulaması, alt konka lateralizasyonu ve inferior türbinoplasti işlemleri, konka büllozası olan hastalara lateral lameller eksizyon ve kronik maksiler sinüziti olan 1 hastaya da maksiler antrostomi işlemleri uygulandı.

Sonuç: Rinoplasti ameliyatlarında preoperatif paranazal tomografi incelemesi operasyon sırasında gözden kaçabilecek patolojileri saptamada ve aynı seansta gerekli girişimleri yapabilmemizde bize yardımcı ve gerekli bir tetkik olarak görülmüştür.

Anahtar Kelimeler: Bilgisayarlı tomografi, paranazal sinüs, rinoplasti

Tablo 1. Primer rinoplasti hastalarında paranazal tomografi bulguları

	n	%
Septum deviasyonu	39	84.7
Alt konka hipertrofisi	22	47.8
Konka bülloza	13	26.0
Retansiyon kisti	9	19.5
Parodoks konka	5	10.8
Kronik maksiller sinüzit	1	2.1

[SS-056]

NONPOLİPÖZ KRONİK SİNÜZİTLİ HASTALARDA PREOPERATİF RADYOLOJİK EVRELEME SKORLARI İLE HİSTOPATOLOJİ SKORLARI ARASINDAKİ İLİŞKİ

Zülküf Kaya[1], Berrin Aydın[2], Mustafa Sıtkı Gözeler[2], Arzu Tatar[2], Kaan Önder[2], Sedat Sakat[2]

[1]*Palandöken Devlet Hastanesi, KBB Kliniği, Erzurum*
[2]*Atatürk Üniversitesi Tıp Fakültesi, KBB Anabilim Dalı,Erzurum*

Giriş: Paranazal sinüslerin bilgisayarlı tomografisi (BT), nasal kavite ve paranazal sinüslerin değerlendirilmesini sağlar.BT ile saptanabilen osteomeatal kompleks (OMK) obstrüksiyonu,sinüzit patofizyolojisinde çok önemli bir faktördür ve anatomik varyasyonlar ve mukozal inflamasyonların sonucu olarak ortaya çıkar.

Metod: Bu çalışmaya kronik rinosinüzit tanısı ile fonksiyonel endoskopik sinus cerrahisi yapılan 40 hasta alındı.Hastalara Paranazal sinus CT çektirildi. Radyolojik evreleme sistemi olarak Lund-Mackay evreleme sistemi kullanıldı. Endoskopik sinus cerrahisi sonrası incelemeye alınan parametreler epitel dökülmesi,submukozal gland artışı,papiller projeksiyon (mikro polipleşme),osteitis,ödem,goblet hücrelerindeki hipertrofi veya kistik genişleme,lenfosit,lökosit,plasmosit,eozinofil ve PML hücreleri idi.

Bulgular: İstatistiksel analizlerde Mann-Whitney U, Kikare,Spearman korelasyon Student-t testi ve tek yönlü varyans analizi kullanıldı.Bu analizler SPSS paket programı kullanılarak çalışıldı. Preoperatif radyolojik evreleme skorları ile unsinat çıkıntı, anterior etmoid hücrelerin histopatolojik skorları arasında spearman korelasyon testine göre orta derecede anlamlı değişimler elde edildi($p < 0,05$). Preoperatif radyolojik evreleme skorları ile unsinat çıkıntı, doku eozinofil skorları arasında iyi derecede anlamlı korelasyon bulunurken($p<0,01$), etmoidal infindibulum ve antereior etmoid hücrelerin doku eozinofil skorları arasında spearman korelasyon testine göre orta derecede anlamlı korelasyon tespit edildi($p<0,05$).

Sonuç: Kronik Rinosinüzit patogenezinde doku eozinofilik infiltrasyonunun merkezi bir rol oynadığı düşünülebilir. Kronik rinosinüzitli hastaların doku eozinofil infiltrasyonu ne kadar fazla ise radyolojik olarakta hastalığın yaygınlığının fazla olma ihtimali yüksektir.

Anahtar Kelimeler: Nonpolipöz Kronik Sinüzit, Radyoloji, Histopatoloji

[SS-059]

PARANAZAL SİNÜS MUKOSELLERİ: 57 VAKANIN ANALİZİ

Özer Erdem Gür[1], Nuray Ensari[1], Mustafa Kaymakçı[2], Fatih Boztepe[3], Taylan Gün[4], Mehmet Türker Öztürk[1], Cafer Özdem[5]

[1]*Antalya Eğitim ve Araştırma Hastanesi, Kulak Burun Boğaz Kliniği, Antalya*
[2]*Balıkesir Üniversitesi Tıp Fakültesi, Kulak Burun Boğaz Anabilim Dalı, Balıkesir*
[3]*Özel Medical Park Hastanesi, Kulak Burun Boğaz Kliniği, Antalya*
[4]*Bahçeşehir Üniversitesi,Kulak Burun Boğaz Kliniği, Ankara*
[5]*Ankara Numune Eğitim ve Araştırma Hastanesi, Kulak Burun Boğaz Kliniği, Ankara*

Giriş: Paranazal sinüs mukosellerinin etyolojik, klinik özellikler ve cerrahi tedavi yaklaşımları açısından retrospektif olarak incelenmesi.

Method: Bu çalışmada 1999-2013 yılları arasında paranazal sinüs mukoselleri nedeniyle opere edilen 57 hasta retrospektif olarak incelenmiştir.

Sonuç: Hastaların 30'u kadın, 27'si erkekti ve yaş ortalamaları 52.3 (21-85 yaş) olarak tespit edildi. Lokalizasyonlarına göre 42 frontal sinüs mukoseli, 10 ethmoid sinüs mukoseli, 3 maksiller sinüs mukoseli ve 2 sfenoid sinüs mukoseli görüldü. Mukosele neden olan etyolojik faktörler arasında önceki cerrahi girişim (%31,5), travma (%12,3), nazal polip (%5,3) ve tümör (%1,8) tanımlanmasına rağmen, hastaların %49,1'inde herhangi bir etyolojik faktöre rastlanmadı. En yaygın semptomlar burun tıkanıklığı (%57,8), proptosis (%50,9) ve baş ağrısıydı (%38,6). Frontal sinüs mukoseli tespit edilen 42 hastanın 18'inde eksternal yaklaşımla cerrahi tedavi yapılırken, 24'ünde endoskopik yaklaşım uygulandı. Diğer tüm mukosel hastalarında endoskopik yaklaşımla cerrahi tedavi yapıldı.

Tartışma: Sinüs hastalıklarının tedavisinde, endoskopik sinüs cerrahisindeki gelişmelerin artması ve paranazal sinüs mukosellerinin etyolosinde büyük oranda önceki cerrahi girişimlerin suçlanması nedeniyle eksternal yaklaşım gün geçtikçe azalmaktadır.

Endoskopik sinüs cerrahisi paranazal sinüs mukosellerinin tedavisinde en iyi cerrahi yöntemdir, fakat eksternal yaklaşım intrakraniyal uzanım gösteren büyük lezyonlarda, anterior frontal sinüs duvarı defektlerinde ve çok laterale lokalize lezyonlarda hala kullanılmaktadır.

Anahtar Kelimeler: Endoskopik tedavi, eksternal yaklaşım, mukosel

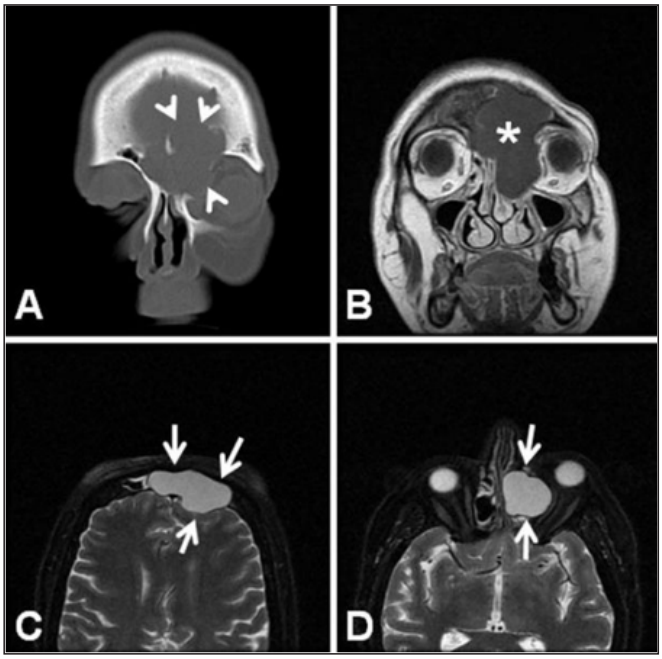

Şekil 1. sol frontoethmoid mukosel görüntüsü.(yıldız) Koronal BT'de (A), T1 ve T2 ağırlıklı MR (C,D), frontal sinüs duvarında incelmeye neden olan(ok başı), genişlemiş mukosel(ok)

Tablo 1. Paranazal sinüs mukosellerindeki etyolojik faktörler

Sinüs	Hasta sayısı	Travma	Nazal polip	Önceki cerrahi	Tümör	Bilinmeyen
Frontal	42	6 (%14,3)	3 (%7,1)	13 (%31)	1 (%2,4)	19 (%45,2)
Ethmoid	10	1 (%10)	-	4 (%40)	-	5 (%50)
Maksiller	3	-	-	1 (%33,3)	-	2 (%66,7)
Sfenoid	2	-	-	-	-	2 (%100)
Toplam	57	7 (%12,3)	3 (%5,3)	18 (%31,5)	1 (%1,8)	28 (%49,1)

Tablo 2. Paranazal sinüs tutulumuna göre mukosellere cerrahi tedavi yaklaşımı

Sinüs	Hasta sayısı	Eksternal yaklaşım	Fess	Kombine yaklaşım	Rekürrens
Frontal	42	14 (%33)	24 (%57,1)	4 (%9,5)	2
Maksiller	3	-	3	-	-
Ethmoid	10	-	10	-	1
Sfenoid	2	-	2	-	-

[SS-060]

FRONTAL SİNÜS MUKOSELİ

Zafer Gezginadam, Müge Uğurlar, Ayşe Vildan Özsan, Tzemal Chatzi, Gülşah Acar, Murat Haluk Özkul

Haseki Eğitim ve Araştırma Hastanesi KBB BBC Anabilim Dalı,İstanbul

Frontal sinüs mukoselleri oftalmik rahatsızlıkları içeren çok sayıda farklı semptomla prezente olabilir. Benign olmalarına rağmen büyüme eğilimlidirler. Basınç ve kemik rezorbsiyonu ile çevre kemik yapılarda yer değişikliğine ve yıkıma neden olurlar. 84 yaşında bayan hasta sol göz bölgesinde şişlik ve göz hareket kısıtlılığı ile başvurdu. Tanı orbital yayılımlı olan frontal mukosel olarak değerlendirildi. Mukoselin kliniği, tanısı, tanıda kullanlan görüntülemele teknikleri ve tedavi seçenekleri değerlendirildi. Frontal mukoseller benign ve tedavi edilebilirdirler. Lokal olarak orbital ve intrakranyal komplikasyonlara sebep olabildiklerinden erken tanı ve tedavi önemlidir.

Anahtar Kelimeler: Frontal mukosel, proptoz, açık sinüs cerrahisi

[SS-061]

NAZAL POLİPOZİSİN TROMBOSİT/LEMFOSİT ORANLARI ÜZERİNE ETKİSİ

Arzu Tatar, Berrin Aydın, Vahit Mutlu, Mustafa Sıtkı Gözeler, Muhammet Sedat Sakat

Atatürk Üniversitesi Tıp Fakültesi, Kulak-Burun-Boğaz Anabilim Dalı, Erzurum

Giriş: Nazal polip (NP) nazal ve paranazal sinüs mukozasının kronik inflamatuar hastalığıdır. Platelet-lemfosit oranı (PLO) inflamasyonun göstergesi olarak kabul edilen yeni biyomarkırdır. Bu çalışma bilateral nasal polipli hastalarda PLO'nın hastalık şiddeti ile artış gösterip göstermediğini incelemek üzere planlandı.

Gereç ve Yöntem: Bilateral nasal polipli 69 hasta çalışmaya dahil edildi. NP'li hastaların teşhisinde endoskopik muayene ve paranazal sinüs tomografi kullanıldı. Tomografileri değerlendirmede Lund-Mackay evreleme (LMS) sistemi kullanıldı. Bu sistem osteomeatal kompleksin ve her bir sinüsün parsiyel ve tam opafikasyonu değerlendirilerek 0-2 ile maksimum 12 puan arası skorlama yapılmasına dayanır. Endoskopik muayene Meltzer skorlaması kullanılarak puanlandı. Hastaların kanları alınarak PLO'ları kaydedildi. LMS evreleme sistemine göre hastalar; 0-4 arası grup 1, 4-6 arası grup 2, 6-8 arası grup 3, 8-12 arası grup 4 olarak sınıflandırıldı. Basit korelasyon analizlerinin değişkenleri arasındaki ilişkiyi incemede Pearson's correlation coefficient kullanıldı. Grupların karşılaştırılmasında one-way varyans analizleri kullanıldı. $P<0,005$ anlamlı kabul edildi.

Bulgular: Hastaların PLO'nı en düşük grup 1, en yüksek group 4 hastalarda saptandı. Grup 1 ve grup 2 hastalar arasında istatiksel anlamlı fark yok iken grup 3 ve grup 4 de istatiksel anlamlı farklılık saptandı. (Tablo 1) Hastaların meltzer skoru ve Lund-Mackay skoru ile PLO istatistiksel olarak anlamlı pozitif korelasyon gösterdi. (Tablo 2)

Tartışma ve Sonuç: Nazal polip üst hava yollarında direnc, alveolar hipoventilasyona neden olarak kronik hipoksi ve hiperkapniye neden olur. Bu durum kardiyovasküler komplikasyonların gelişmesine neden olabilir. PLO'nın bazı sistemik inflamatuar hastalıklar ve koroner arter hastalıklarında arttığı rapor edilmiştir. Bizim çalışmamı-

zın sonuçları, nazal polipli hastalarda nazal obstrüksüyon şiddetinin artmasının PLO'da artışa neden olduğunu göstermektedir.

Anahtar Kelimeler: Lemfosit/trombosit oranı, Nazal Obstrüksiyon, Nazal polipozis

Tablo 1. Yaş ve PLO değerlerinin gruplardaki ortalama değerleri.

	Grup 1 (n=6)	*Grup 2 (n=15)*	*Grup 3 (n=26)*	*Grup 4 (n=22)*	*P*
yaş	41.17±21.74	43.47±19.38	46.04±16.36	47.63±12.81	.793
PLO	81.06±11.17a	82.45±11.94a	107.50±29.71b	128.11±36.8c	<.0001

Tablo 2. *LMS ve Meltzer skorlamasına göre r ve p değerleri.*

PLO	*r*	*p*
LMS	0.444	.0001
Meltzer	0.531	.0001

[SS-063]

SEPTOPLASTİ SONRASI İNTRANAZAL SİLASTİK SPLİNTLERİN HASTA KONFORU VE KOMPLİKASYONLAR ÜZERİNE ETKİSİ: PROSPEKTİF KLİNİK ÇALIŞMA

Fatih Özdoğan, Erkan Esen, Halil Erdem Özel, Turgut Yüce, Şaban Eyisaraç, Selahattin Genç, Adin Selçuk

Derince Eğitim ve Araştırma Hastanesi Kulak Burun Boğaz Kliniği, Kocaeli

Amaç: septoplasti sonrası intranasal olarak yerleştirilen nazal splintlerin alınma sürelerinin, hasta konforu ve gelişebilecek komplikasyonlar üzerine etkilerinin araştırılması.

Materyal-Metod: 2014-2015 arası 3. basamak KBB kliniğinde septoplasti operasyonu planlanan 79 hasta çalışmaya dahil edildi. Hastalar, intranazal splintlerin alınma sürelerine gore 3 gruba ayrıldı. 1. Grupta(n: 26) splintler septoplasti sonrası 3. günde, 2. grupta (n: 26) 5. günde ve 3. grupta (n: 27) ise 7. günde alındı. 3 grupta da splintler alınmadan önce ağrı ve dolgunluk, 1'den 10'a kadar vizüel analog skala (VAS) ile değerlendirildi ve splintlerin alınmasını takip eden 1 ve 6. haftada sineşi, perforasyon, hematom, enfeksiyon, erken ve geç dönem kanamalar kayıt altına alındı. Tüm istatistiksel analizler SPSS 17.0 kullanılarak yapıldı. Parametrik değişkenler ANOVA ile, non-parametrik değişkenler ise Pearson ki-kare testi ile incelendi.

Bulgular: Herbir grup için sırasıyla ortalama yaş 33.3, 32.9 ve 30.7, ağrı skoru 1.96, 2.67, 2.67, nazal dolgunluk skoru 6.23, 6.04, 5.48 olarak tespit edildi. Bu sonuçlara gore 3 grup arasında yaş, ağrı ve nazal dolgunluk arasında istatistiksel olarak anlamlı fark saptanmadı.($p > 0.005$). Enfeksiyon 1. grupta 1 hastada, septal hematom 1. grupta 1 hastada görülürken diğer gruplarda görülmedi. Sineşi ise 1. grupta 2, 2. grupta 1 hastada görülürken 3. grupta görülmedi. Erken dönem kanama 1. grupta 2, 3. grupta 1 hastada görülürken 2. grupta görülmedi. Hiçbir grupta septal perforasyon ve geç dönem kanama görülmedi. Üç grup arasında erken ve geç dönem kanama, hematom, sineşi ve perforasyon açısından istatistiksel olarak anlamlı fark gözlenmedi.($p > 0.005$)

Sonuç: Septoplasti sonrası intranazal splintlerin burunda kalış süreleri ile ilgili literatürde bir fikir birliği yoktur. Bizim çalışmamızda elde ettiğimiz bulgular, intranazal splintlerin burunda kalış sürelerinin hasta konforu ve olası komplikasyonlara etkisi olmadığını göstermektedir.

Anahtar Kelimeler: intranazal splint, komplikasyon, septoplasti

[SS-064]

SİNONAZAL MALİGN MELANOMLU HASTALARDA SAĞKALIMI ETKİLEYEN PROGNOSTİK FAKTÖRLERİN DEĞERLENDİRİLMESİ

Bayram Şahin, Necati Enver, Şenol Comoğlu, Meryem Nesil Keleş, Kemal Değer

İstanbul Üniversitesi İstanbul Tıp Fakültesi, KBB & Baş ve Boyun Cerrahisi Anabilim Dalı, İstanbul

Giriş: Sinonazal malign melanomlar (SMM) agresif seyreden ve nadir görülen melanositik orijinli tümörlerdir. Bu çalışmada sinonazal malign melanomlu hastalarda sağkalımı arttıran olası prognostik faktörleri ortaya koymak amaçlanmıştır.

Gereç-Yöntem: 2004-2014 yılları arasında SMM nedeni ile kliniğimizde tedavi edilen 28 hastanın kayıtları retrospektif olarak değerlendirilmiştir. Hasta verileri yaş, cinsiyet, tümörün lokalizasyonu ve pigmentasyonu, preoperatif ve postoperatif TNM evreleri, preoperatif Ballantyne/Prasad evreleri, cerrahi sınır pozitifliği, in-situ melanom odağı ve multisentrisite varlığı olarak kategorize edilmiştir. Sağkalım oranları için hasta verileri Kaplan Myer testi kullanılarak analiz edilmiştir.

Bulgular: Hastaların yaşları 28-87 arasında (ortalama yaş 60,3) değişmekteydi. En sık saptanan başvuru semptomu burun kanamasıydı. TNM evrelendirmesine göre 6 hasta T3, 19 hasta T4a ve 3 hasta T4b evresindeydi. 19 hastaya primer olarak cerrahi tedavi uygulandı. Cerrahi tedavi uygulanan hastalardan 2 tanesi adjuvan tedavi olarak kemoterapi alırken, 17 tanesine adjuvan tedavi olarak radyoterapi uygulandı. 9 hasta ise primer tedavi olarak radyoterapi aldı. Hastalar ortalama 30,6 ay (5-118 ay) takip edildi. Yüksek genel ve hastalıksız sağkalım çoklu tedavi ile ilişkili olarak bulundu. Yaş, cinsiyet, tümörün lokalizasyonu ve pigmentasyonu, multisentrisite ve in-situ melanom odağı varlığı gibi faktörler ile sağkalım arasında istatistiksel açıdan anlamlılık saptanmadı.

Tartışma ve Sonuç: SMM nadir görülen ve düşük sağ kalımlı bir baş ve boyun tümörüdür. Cerrahi eksizyon ve adjuvan radyoterapi hala genel sağkalımı arttırmak için en etkili tedavi yöntemidir. Yüksek hacimli vaka serileri ve klinik çalışmalara ihtiyaç vardır.

Anahtar Kelimeler: Sağkalım, Sinonazal Malign Melanom, Melanositik Tümörler

[SS-065]

SEPTUM CERRAHİSİNDE YENİ BİR TEKNİK: TİTANYUM KLİPS UYGULAMASI

Mehmet Emin Tunçkaşık, Selmin Karataylı Özgürsoy, Hande Ezerarslan, Sinan Kocatürk, Fatma Tunçkaşık

Ufuk Üniversitesi Tıp Fakültesi, Kulak Burun Boğaz Anabilim Dalı, Ankara

Giriş: Septoplasti veya septorinoplasti sırasında, septal kartilajın düzeltici prosedürlerindeki başarısızlıkların temel nedenleri;kartilajın desteklenmesi yerine zayıflatılması ve radikal yöntemlerin kullanılmasına bağlı görülen iatrojenik deformitelerdir.Biz çalışmamızda kapalı teknik septoplasti veya septorinoplastilerde,septal kıkırdağın düzeltilmesinde titanyum klipslerin uygulanabilirliği,etkinliği ve güvenilirliğini araştırdık.

Gereç-Yöntem: Kapalı teknik septal cerrahi uygulanan hastalar, çalışma(N=10) ve kontrol(N=10) grubu olmak üzere iki gruba ayrıldı.Çalışmaya 18-65 yaş arasında, kartilaj septumda C veya S şeklinde eğriliği olan hastalar dahil edildi. Çalışma grubundaki hastalara titanyum klips uygulandı. Kontrol grubundaki hastalar ise klasik teknikle opere edildi. Hastalara ameliyat öncesi, ameliyat sonrası 1. ve 3. aylarda NOSE skalası uygulandı. Post operatif 1. hafta 1. ay ve 3. aylarda ise 0 derece nazal endoskopik muayene ile değerlendirildi. Enfeksiyon, ülserasyon, ekstraksiyon, yabancı cisim reaksiyonu açısından değerlendirildi.Etik kurul onamı alındı. Çalışma hastaları bilgilendirildi ve çalışmaya dahil olmak istediklerine dair onamları alındı.

Bulgular: Klips uygulanan hastalarda ameliyat öncesi ve ameliyat sonrası 3. ay NOSE skalaları karşılaştırıldığında anlamlı fark saptandı (p=0,0001).Kontrol ve çalışma grubunda yapılan 3. aydaki NOSE skalaları karşılaştırıldığında istatistiksel anlamlı fark görülmedi (p=0,0934).Hiçbir hastada enfeksiyon, ülserasyon ekstraksiyon ve yabancı cisim reaksiyonu görülmedi.Herhangi bir nedenle titanyum klipsin çıkarılmasına gerek görülmedi.

Tartışma-Sonuç: Nazal septumun etraf yapılardan serbestleştirilmesi, septumu travma ve deformitelere açık hale getirir.Yakın gelecekte, daha geniş bir hasta serisini elde etmeyi planladığımız bu ön çalışmamızda, septal kartilajı zayıflatmadan, deformitelerin desteklenerek düzeltilmesi amacıyla titanyum klipsler kullanıldı, ve bu yöntemin etkin ve güvenilir olduğu görüldü.

Anahtar Kelimeler: Septoplasti, Septorinoplasti, Titanyum Klips

Klips Foto

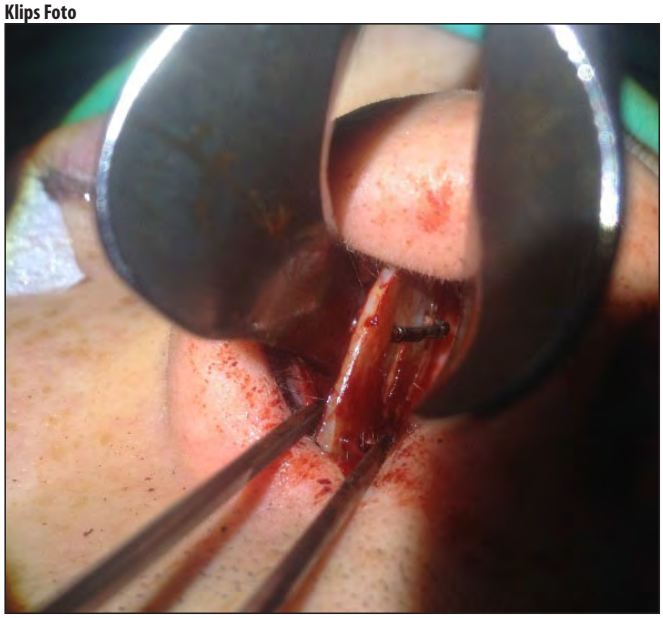

Şekil 1. Titanyum klips intraoperatif fotoğraf

[SS-066]

TRANSNAZAL ENDOSKOPİK PTERİGOPALATİN VE İNFRATEMPORAL FOSSA YAKLAŞIMI

Baha Sezgin, Sercan Göde, İsa Kaya, Raşit Midilli, Bülent Karcı

Ege Üniversitesi Tıp Fakültesi, Kulak Burun Boğaz Anabilim Dalı, İzmir

Pterigomaksiller ve infratemporal bölgeye transnazal endoskopik yolla ulaşım halen gelişmekte olan bir cerrahidir. Bu yaklaşımlar, schwannoma rezeksiyonu, vidian nörektomi, internal maksiller arter ligasyonu, ve sinonazal tümörlerin rezeksiyonunda kullanılmaktadır ve minimal invaziv bir yaklaşımla çevredeki önemli nörovasküler yapılar büyük oranda korunmaktadır.

Bu çalışmada transnazal endoskopik yaklaşımla pterigopalatin fossa, infratemporal fossa ve sfenoid korpus komşuluğunda bulunan nörovasküler yapılar taze kadavralarda diseke edildi.

İnternal maksiller arterin üçüncü segmenti, pterigopalatin ganglion ve dalları, internal karotis arterin kavernöz ve petröz parçası ve komşulukları incelendi. Pterigomaksiller alan ve infratemporal fossa cerrahisinde, endoskopik yöntemle ulaşılabilen saha derinliği ve genişliği tartışıldı.

Anahtar Kelimeler: infratemporal fossa, kadavra diseksiyonu, pterigopalatin fossa

Poster Bildiriler

[PP-001]

TÜRK KULAK BURUN BOĞAZ VE BAŞ BOYUN CERRAHİSİ DERNEĞİ UZMANLIK YETERLİK SINAVLARI: 8 YILLIK DENEYİMİN ANALİZİ

Halil İbrahim Durak[1], M. Cenk Ecevit[2], Timur Akçam[2], İbrahim Çukurova[2], Engin Dursun[2], Taner Kemal Erdağ[2], Kıvanç Gürhan[2], Turgut Karlıdağ[2], Onur Odabaşı[2], Müge Özcan[2], Sedat Öztürkcan[2], Gülser Saylam[2], Çağatay Han Ülkü[2], Özgür Yiğit[2]

[1]Ege Üniversitesi Tıp Fakültesi, Tıp Eğitimi Anabilim Dalı, İzmir
[2]Türk Kulak Burun Boğaz ve Baş Boyun Cerrahisi Yeterlik Kurulu Sınav Komisyonu

Giriş: Tıpta uzmanlık ana ve yan dallarında kurulan Yeterlik Kurullarının işlevlerinden biri de gönüllü uzman hekimlerin yeterliklerinin belgelendirilmesi ve düzenli aralıklarla bu uygulamanın sürdürülmesidir. Türk Kulak Burun Boğaz ve Baş Boyun Cerrahisi Derneği (TKBB-BBC) 2007 yılından bu yana E.Ü. Tıp Eğitimi AD. işbirliği ile Uzmanlık Yeterlik Sınavlarını uygulamaya başlamıştır. Bu bildiride sekiz yıllık deneyimin özetlenmesi hedeflenmiştir.

Bulgular: Her yıl bir yazılı bir uygulama sınavı yapılmaktadır. Yazılı sınavda çoktan seçmeli tek doğru yanıtlı 100 soru kullanılmakta, geçme barajı sınav komisyonun katılımı ile Nedelsky yöntemi kullanılarak saptanmaktadır. Yazılı sınavlar 2011 yılından bu yana www.odem.med.ege.edu.tr alt yapısında çalışan soru bankası ile uygulanmaktadır. Yazılı sınav barajdır. Başarılı olanlar 10 istasyonlu her bir istasyona 15 dakika verilen yapılandırılmış klinik sınava alınmaktadır. Klinik sınavda alann uygulamalı bilgi becerilerin temsil eden bir örneklemden hazırlanmış sınav matrisi üzerinden olgular ve olgu materyalleri, simülasyon kullanılarak adayların tanı, tedavi bilgi ve becerileri yan sıra algısal becerileri ve iletişim becerileri sınanmaktadır. Geçme-kalma sınırının tespitinde tamamlayıcı standart bağlamında Modifiye Angoff yöntemi kullanılmaktadır.

Tablo 1.

Yıl	Sınav tipi	Sınava giren aday sayısı	Başarılı olan aday sayısı	Baraj Puan	Başarı oranı (%)	Ortalama puan	En düşük puan	En yüksek puan
2007	Yazılı	41	32	47	78	57,8	33	78
	Uygulama	9	9	56	100	67,7	58,7	78,3
2008	Yazılı	27	27	42	100	66,5	53	81
	Uygulama	7	6	59,5	85,7	68,1	54,7	77,6
2009	Yazılı	35	33	48	94,3	63,6	47	79
	Uygulama	19	13	67,9	68,4	64,2	53,3	72,4
2010	Yazılı	49	26	62	53,1	64,6	48	79
	Uygulama	20	11	66	55	68,8	56,4	85,1
2011	Yazılı	28	13	68	46,4	66,5	52	88
	Uygulama	14	12	61,5	85,7	71,9	59,3	82
2012	Yazılı	73	70	53	95,9	66,5	52	83
	Uygulama 1	20	8	69	40	67,2	59	74,7
	Uygulama 2	19	14	70,5	73,7	74,5	64,8	84,1
2013	Yazılı	119	103	56	86,6	62,9	45	80
	Uygulama	91	25	67	27,5	62	46,2	79
2014	Yazılı	134	102	60	76,1	64,9	48	82
	Uygulama	114	95	64,9	83,3	70,3	52,9	95,8
Toplam	Yazılı	506	406	54,5	80,2	64,2	47,3	81,3
	Uygulama	294	179	64,0	60,9	67,5	55,1	80,6

Sonuç ve Öneriler: TKBB-BBC Uzmanlık Yeterlik Sınavlarına yıllar içinde katılım artmaktadır. Özellikle 2013 ve 2014'te bu durum belirgindir. Sınavlar sekiz yıldır kesintisiz yürütülmekte, sınava hazırlık, uygulama ve değerlendirme süreçleri yazılı kurallar çerçevesinde komisyonun büyük özverisi ile yürütülmektedir. Ortalamalara bakıldığında yazılı sınava giren beş adaydan dördü, uygulamalı sınavlarda ise üçü başarılı olmaktadır.

[PP-002]

SEPTOPLASTİ SONRASI KULLANILAN BURUN YIKAMA SOLÜSYONLARININ EN İYİSİ HANGİSİ? PROSPEKTİF RANDOMİZE KONTROLLÜ ÇİFT KÖR ÇALIŞMA

Hanifi Kurtaran[1], Kadriye Şerife Uğur[1], Ceyda Sel Yılmaz[1], Mesut Kaya[1], Alper Yüksel[1], Nebil Ark[1], Aydın Köşüş[2], Elif Dağlı[1], Mehmet Gündüz[1]

[1]Turgut Özal Üniversitesi Tıp Fakültesi, Kulak Burun Boğaz Anabilim Dalı, Ankara
[2]Turgut Özal Üniversitesi Tıp Fakültesi, Kadın Hastalıkları ve Doğum Anabilim Dalı, Ankara

Amaç: Septoplasti sonrası kullanılan burun yıkama solüsyanlarının etkinliğini değerlendirmek ve karşılaştırmak

Gereç-Yöntem: Prospektif randomize kontrollü çift kör bir çalışma. Septoplasti sonrası kullanılan burun yıkama solusyanları; 1. Grup çeşme suyu (kontrol grubu), 2. Grup tamponlanmış izotonik solüsyon, 3. Grup Xylitollü tamponlanmış izotonik solüsyon, 4. Grup hipertonik deniz suyu olacak şekilde 4 gruba ayrıldı ve her bir grupta 30 hasta olacak şekilde planlama yapıldı. Ameliyat öncesi ve ameliyat sonrası 7. ve 15. günlerde mukosiliyer klirens (sakkarin testi), ameliyat sonrası 7. ve 15. günlerde kabuklanma skorları ve kuruma-tıkanma VAS değerleri kaydedildi. Elde edilen sonuçlar Shapiro Wilk testi, Kruskal Wallis testi, Bonferoni düzeltmeli Mann Whitney testi kullanarak yorumlandı.

Bulgular: Hastaların medyan yaş değeri 32.5 (17-64) yıldı ve bu hastaların 81 (%67.5) erkek iken 39 (%32.5)'u kadındı. Yaş ve cinsiyet açısından gruplar arasında anlamlı fark yoktu. Preop, postop 7. ve 15. gündeki sakkarin test sonuçları açısından gruplar arasında istatistiksel olarak anlamlı bir fark tesbit edilmedi. 7. ve 15. gün kabuklanma değerleri açısından gruplar birbirleriyle kıyaslandığında değerlerin hipertonik deniz suyu grubunda diğer gruplara göre anlamlı şekilde düşük olduğu gözlendi (<0.001). Diğer gruplar arasında ise anlamlı bir değişiklik tesbit edilmedi ($p>0.05$). Gruplar arasındaki 7. gün ve 15. gün kuruma ve tıkanma değerleri kıyaslandığında hipertonik deniz suyu VAS değerlerinin diğer gruplara göre anlamlı şekilde yüksek olduğu gözlendi ($p<0.001$).

Sonuç: Septoplasti sonrası kullanılan burun yıkama solüsyonları içerisinde hastaları burunda kabuklanma, kuruma ve tıkanma yönünden en çok rahatlatan grubun hipertonik deniz suyu grubu olduğu tespit edildi.

Anahtar Kelimeler: Septoplasti, burun yıkama, mukosiliyer klirens, kabuklanma, tıkanma

[PP-003]

ECCHORDOSİS PHYSALİFORAYA SEKONDER GELİŞEN BOS RİNORESİ; 2 ADET OLGU SUNUMU

Suat Turgut[1], Nesrettin Fatih Turgut[2]

[1]Emsey Hospital, KBB, İstanbul
[2]İstanbul Üniversitesi Cerrahpaşa Tıp Fakültesi, KBB Anabilim Dalı, İstanbul

Ecchordosis Phsalifora (EP) klivustan sakruma kadar intradural mesafede görülebilen benign notokord artığıdır. Kordomalar ile histolojik ve yapısal olarak ortak orijine sahiptirler. Kordomanın aksine klinik olarak asemptomatiktirler. Semptomatik olgular içinde BOS rinoresi çok nadir olmakla beraber literatürde birkaç tane vaka bildirilmiştir. Polikliniğimize BOS rinoresi ile başvuran 2 hastaya, MR sisternografisi ile rayolojik olarak sfenoid sinüs içerisine uzanım gösteren EP tanısı kondu. Genel anestezi altında hastalara endoskopik yolla sfenoid sinüs içerisinden eksizyon ve tamir işlemi yapıldı. Tanı patolojik olarak da doğrulandı. Hastaların post operatif 6. aylarında rinore şikayetleri ve ek şikayetleri yoktu. Bu bildiride BOS rinoresi ile berlikteliği çok nadir olan 2 adet EP hastası literatür eşliğinde sunulmuştur. BOS rinoreli hastalarda EP tanısı çok nadir olmakla beraber akla gelmelidir. Tedavi için ise daha konforlu ve daha az destrüktif cerrahi yöntemi olan Endoskopik yaklaşım tercih edilmelidir.

Anahtar Kelimeler: BOS, rinore, ecchordosis physalifora

[PP-004]

FRONTAL SİNÜS DEV MUKOSELİ, OLGU SUNUMU

Murat Topdağ, Hakan Bayraktar, Sinem Durmaz, Ahmet Kara, Ahmet Mutlu

Kocaeli Üniversitesi Tıp Fakültesi, KBB Anabilim Dalı, Kocaeli

Giriş: Mukoseller paranasal sinüslerin içini tam veya tama yakın dolduran kistik yapıda oluşumlardır. Bu kistlerin yüzeyi epitel döşeli olup, içerisinde mukus bulunmaktadır. Bu kistler paranasal sinüs ostiumlarının herhangi bir nedenle obstrüksiyonu sonucunda gelişir. Etiyolojisinde kronik sinüs enflamasyonu, polipozis ve tümörler..vb yer almaktadır.

Olgu: Bizim vakamızda 40 yaşında bayan hasta 6 aydır devam eden sol gözde asimetri ve şişlik şikayeti ile geldi. Hastanın yapılan muayenesinde sol gözde proptozis, egzoftalmus ve çekilen PNS BT'de bilateral frontal sinüsü dolduran, inferomedial ve posterior duvarlarını erode eden mukosel ile uyumlu lezyon izlendi. Hasta Draf tip 3 frontal sinüzoplasti yaklaşımı ile opere edildi. Takiplerimizde sorun izlenmedi.

Tartışma: Mukoseller en sık frontal, ardından etmoid, maksiller ve sfenoid sinüslerde görülmektedir. Oluştukları sinüsün çevresindeki anatomik yapılara bası etkisine bağlı olarak semptom verirler. Bu yüzden tanısı geç konabilir, bazende insidental çekilen PNS BT'de görülürler. Benign natürleri nedeni ile frontal sinüs lateralinde yerleşim gösterenler hariç endoskopik yaklaşım uygundur. Cerrahide temel strateji ise mukoselin mümkün olduğunca geniş marsupiyalizasyonunu yapabilmektir.

Anahtar Kelimeler: Frontal sinüs, Mukosel, Sinüzit

[PP-005]

BEYİN MRG'DE İNSİDENTAL OLARAK SAPTANAN İNFLAMATUAR MAKSİLLER SİNÜS PATOLOJİLERİNDE MRG PARAMETRELERİ İLE SEMPTOM SKORLAMA VE KLİNİK BULGULARIN KARŞILAŞTIRILMASI

Özlem Önerci Çelebi[1], Özgür Yiğit[1], Ali Rıza Gökduman[1], Bahtiyar Hamit[1], Nuri Özgür Kılıçkesmez[2], Mirsad Yalçınkaya[2]

[1]İstanbul Eğitim ve Araştırma Hastanesi, Kulak Burun Boğaz Anabilim Dalı, İstanbul
[2]İstanbul Eğitim ve Araştırma Hastanesi, Radyoloji Anabilim Dalı, İstanbul

Amaç: Paranazal sinüs görüntüleme amacı dışında Beyin Manyetik Rezonans (MR) çekilen hastalarda prospektif olarak maksiller sinüslerde insidental olarak saptanan inflamatuar patolojilerin MR'da saptanan T1 ve T2 sinyalleri ve GDK (görünürdeki difüzyon katsayısı) değerlerinin, klinik muayene ve semptom skorlaması ile karşılaştırılması.

Yöntem-Gereçler: Beyin MR görüntülemesi yapılan hastalardan maksiller sinüslerinde mukozal kalınlaşma bulunan 30 hasta çalışma kapsamına alındı. Eşlik eden diğer bulgular da (sıvı koleksiyonu, retansiyon kistleri, septum deviasyonu, konka hipertrofisi) incelemeye dahil edildi. Hastalar Kulak Burun Boğaz Kliniği'nde muayene edildi ve hastalara ek olarak semptom skorlaması anketi (SNOT-22, Sinonasal Outcome Test-22) uygulandı. Çekilen MRG'de T1 ve T2 sinyalleri ile GDK değerleri hesaplandı. GDK değerlerinin, hasta semptomları ve klinik muayene ile ilişkisi, korelasyon analizi kullanılarak araştırıldı.

Bulgular: Mukozal kalınlaşması olan hastalarda (%100) ortalama kalınlık 12.4 mm (4-16.2 mm) olarak ölçüldü. Olguların 16'sında (%53.3) retansiyon kisti eşlik etmekte idi. Septal deviasyon 10 olguda (%33.3), konka hipertrofisi 18 olguda (%60), ve pnömatizasyon 4 olguda (%13.3) izlendi. Mukozalardan yapılan kantitatif ölçümlerde ortalama T1, T2, difüzyon sinyalleri sırasıyla 471,03, 1197,16, 190,74 ve GDK değeri ise 2.99 olarak hesaplandı. MR da gözlenen anatomik bulgular (septum deviasyonu, konka hipertrofisi) ile yapılan klinik muayeneler benzerlik göstermekteydi. Klinik verilerin istatistiksel analizinde semptom skorları ile GDK arasında ters orantı saptandı.

Sonuç: Bu çalışmadan elde edilen bulgular ışığında, MR'da saptanan rastlantısal paranazal sinus patolojileri ile klinik semptomlar arasında anlamlı ilişki mevcuttur. GDK değeri azaldıkça semptomlar artmaktadır.

Anahtar Kelimeler: MRG, maksiller sinüs, klinik bulgular

[PP-006]

NAZAL DORSUM REKONSTRÜKSİYONUNDA MARCHAC FLEBİ: OLGU SUNUMU

Onur Evren Yılmaz[1], Süha Ertuğrul[2], Gökşen Ertuğrul[3]

[1]Karabük Üniversitesi Karabük Eğitim ve Araştırma Hastanesi, Plastik Rekonstrüktif ve Estetik Cerrahi, Karabük
[2]Karabük Üniversitesi Karabük Eğitim ve Araştırma Hastanesi, Kulak Burun Boğaz Hastalıkları, Karabük
[3]Karabük Üniversitesi Karabük Eğitim ve Araştırma Hastanesi, Deri ve Zührevi Hastalıklar, Karabük

Yüz bölgesinde travma ve deri tümörlerinin en sık gözlendiği alan burundur. Tümör eksizyonu sonrası gelişen cerrahi defektler ve travmatik tam kat defektlerin rekonstrüksiyonu için birçok flep tanımlanmıştır. Bu bölgeye getirilecek tam kalınlıktaki deri greftinin, renk, gerginlik ve burun simetrisi açısından uygun olması gerekmektedir. Frontal saç çizgisinin yakın olduğu hastalarda supratroklear arter pediküllü paramedian alın flebi kozmetik problemlere yol açabilmektedir. Yazımızda 67 yaşında nazal dorsumda tip bölgesinde 3x3 cm boyutlarında bazal cell karsinoması olan hastaya uygulanan, Marchac flep ile rekonstriksiyon yöntemi ve sonuçlarına değinilmiştir. Marchac flebi, tek aşamada sonuç alınabilmesi, tatmin edici kozmetik sonuçlara sahip olması ile burun ucu defektlerinin rekonstrüksiyonunda tercih edilebilecek bir yöntem olarak görülmüştür.

Anahtar Kelimeler: burun, marchac flep, rekonstrüksiyon

Şekil 1. Nazal dorsum rekonstrüksiyonunda Marchac flebi
***1:** preoperatif, **2:** kitle eksizyonu sonrası, **3:**rekonstrüksiyon sonrası, **4:** postoperatif 1. yıl*

[PP-007]

NAZAL KAVİTE YERLEŞİMLİ NÖROFİBROM: OLGU SUNUMU

Serhan Keskin[1], Tuğba Aslan Dündar[1], Emrah Tekdemir[1], Arzu Tatlıpınar[1], Adnan Somay[2]

[1]Fatih Sultan Mehmet Eğitim ve Araştırma Hastanesi, Kulak Burun Boğaz Hastalıkları Kliniği, İstanbul
[2]Fatih Sultan Mehmet Eğitim ve Araştırma Hastanesi, Patoloji Kliniği, İstanbul

Amaç: Periferik sinir kılıfı tümörlerinin çoğu beningdir. Periferik sinir kılıfı tümörlerinden olan nörofibroma nazal kavitede az rastlanmaktadır. Bu bildirinin amacı; olgunun semptom, tanı ve tercih edilecek cerrahi yöntemleri açısından literatür ışığında tartışılmasıdır.

Olgunun özellikleri: Bu olgu sunumunda uzun senelerdir sol nazal kavite girişinde yavaş bir şekilde büyüme gösteren şişlik şikayeti ile kliniğimize başvuran 46 yaşında kadın hasta sunuldu. Hastanın preoperatif muayenesinde solda alar kartilaj medial yüzü üzerinde cilt altında yaklaşık 1x1 cm boyutlarında kitle tespit edildi.

Tedavi ve prognoz: Hastaya lokal anestezi altında sol nazal pasajdan kitle eksizyonu operasyonu yapıldı. Hastanın postoperatif komplikasyonu olmadı. Operasyon materyalinin histopatolojik inceleme sonucu nörofibrom olarak raporlandı.

Yorum: Periferik sinir kılıfı tümörlerinden olan nörofibrom nazal kavitede nadir görülmektedir. Nörofibromun kesin tanısı; spesmenin histopatolojik inceleme sonucuyla konulabilir. Bu olguda da spesmenin histopatolojik sonucu; nörofibrom gelmiştir.

Anahtar Kelimeler: Nazal kavite, nörofibrom, periferik sinir kılıfı tümörü

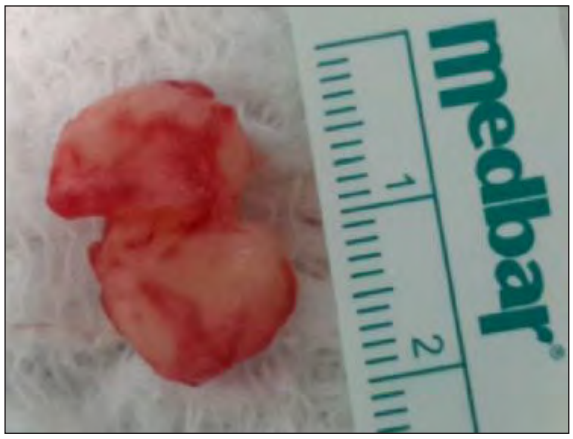

Şekil 1. Kitlenin eksizyon sonrası görünümü

[PP-008]

BOYUNDA LENF NODU İNCE İĞNE ASPİRASYON BİYOPSİSİ SONRASI GELİŞEN KAROTİD HEMATOM: OLGU SUNUMU

Murat Şereflican, Veysel Yurttaş, Selcan Kesgin, Mesut Oral, Muharrem Dağlı

Abant İzzet Baysal Üniversitesi Tıp Fakültesi KBB Hastalıkları Anabilim Dalı, Bolu

Giriş: İnce iğne aspirasyon biyopsisi(İİAB) baş boyun kliniklerinde sıklıkla uygulanan, ucuz ve etkili tanıya yönelik bir işlemdir. Kliniğimizde ince iğne aspirasyon biyopsisi sonrasında gelişen karotid hematom olgusu literatür bilgileri eşliğinde sunulmuştur.

Olgu: 25 yaşında bayan hasta kliniğimize boğaz ağrısı ve boyunda şişlik şikayeti ile başvurdu. Hastanın yapılan kulak burun boğaz muayenesinde boyun sağ level 4'te 1x1 cm boyutlarında yarı sert kıvamlı, mobil kitle tespit edildi. Hasta boyundaki bu şişliğinin yaklaşık 2 aydır mevcut olduğunu belirtti. Rutin biyokimyasal kan tetkikleri ve tam kan sayımı normaldi. Boyun ultrasonografik incelemesi'' Sağ level 4' te 10 mm çapta, kalın duvarlı, heterojen, içerisinde nekrotik görünüm mevcut olan yuvarlak şekilli nodüler-kistik görünüm'' olarak raporlandı.Hastaya sitopatolojik değerlendirme için poliklinik şartlarında İİAB yapıldı, ilk olarak seröz, yeşil renkli, koyu kıvamda mai gelişi oldu ardından basınçlı hemorajik geliş oldu.Karotid hematomu olabileceği düşünülerek boyun bilgisayarlı tomografisi istendi ve ''Sağ ana karotid arter çevresinde hematom ile uyumlu görünüm, hematoma ikincil troid sağ lobu ve trakea sola doğru itilmiş görünümde, aktif kontrast ekstravazasyonu ile uyumlu görünüm'' olarak raporlandı. Hasta hospitalize edildi, vokal kord ve hareketleri salimdi, solunum sıkıntısı yoktu, nörolojik muayenesi normaldi. Hasta 3.gün hastanede yatarak takip edildi, hematom geriledi ve 2.haftada tamamen sekelsiz iyileşti.

Tartışma: İİAB'nin troid başta olmak üzere boyun kitlelerinde sensivitesi %83 ve spesifitesi %92 civarındadır.Oldukça güvenilir bir yöntem olmasına karşın majör komplikasyonlarının da farkında olarak hastadaki yarar zarar oranını iyi değerlendirmek gerekmektedir. İİAB sonrası gelişen karotid hematomu vakası takdimi yaparak bu yöntemin majör komplikasyonlarına ve bu komplikasyon tedavisinde nasıl bir algoritma izlenmesi gerektiğini sunarak nadir gelişebilen bu duruma dikkat çekmek istedik.

Anahtar Kelimeler: Karotid hematom, ince iğne aspirasyon biyopsisi, komplikasyon

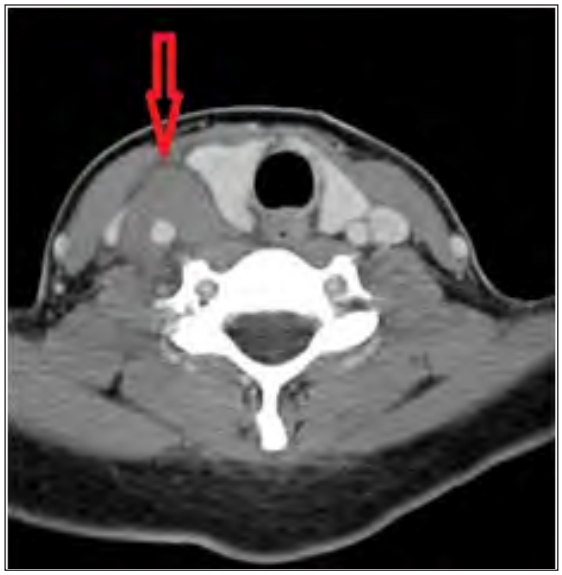

Şekil 1. Karotid kılıfı içerisinde İnternal juguler ven ve karotid arter arasında troide ve trakeaya baskı oluşturan hematomun bigisayarlı tomografi görüntüsü *(okla işaretlenmiş bölge)*

[PP-009]

İKİ OLGU İLE JUVENİL NAZOFARENGEAL ANJİOFİBROM

Zahide Mine Yazıcı, Mustafa Çelik, Burak Olgun, Yakup Yeğin, Fatma Tülin Kayhan

Bakırköy Dr. Sadi Konuk EAH, KBB Baş ve Boyun Cerrahisi Kliniği

Juvenil nazofarengeal anjiofibrom(JNA), hemen her zaman genç erkeklerde görülen benign bir tümördür. Nazofarenksin en sık görülen benign tümörü olmasına karşın, baş boyun tümörlerinın sadece %0,5ini oluşturmaktadır. Tedavisinde farklı yöntemler bulunmaktadır. Son zamanlarda cerrahi öncesinde embolizasyon yapılması en çok kabul gören tedavi yaklaşımıdır. Embolizasyon yapmak için farklı ajanlar kullanılabilmektedir. Bu makalede nazofarengeal anjiofibrom nedeniyle preoperatif polivinil alkol(PVA)embolizasyonu sonrasında endonazal endoskopik yöntemle ameliyat edilen iki olgu tanısı, takibi ve tedavisi literatür güncel bilgileri ışığında sunuldu.

Anahtar Kelimeler: Anjiofibrom, Nazofarenks, embolizasyon, polivinil alkol

[PP-010]

NADİR BİR EPİSTAKSİS NEDENİ: SEPTAL SİNONAZAL HEMANGİOPERİSTOMA

Mustafa Kaymakçı[1], Haşmet Yazıcı[1], Sedat Doğan[2], Mehmet Karataş[2]

[1]*Balıkesir Üniversitesi Tıp Fakültesi, KBB Anabilim Dalı, Balıkesir*
[2]*Adıyaman Üniversitesi Tıp Fakültesi, KBB Anabilim Dalı, Balıkesir*

Giriş: İleri yaşlı hastalarda tek taraflı ve devam eden kanama şikayeti öncelikli olarak malignansi şüphesini akla getirmektedir. Hemangioperistoma kapiller kan akımı regülasyonunu sağlayan damarlarda bulunan perisitlerden kaynaklanan nadir görülen bir yumuşak doku tümörüdür. Bu olguda, tek taraflı burun kanaması şikayeti ile tanı konulan, sinonazal bölgede nadir olarak görülen septal kaynaklı HP tümörü tanı, tedavi ve literatür taraması ile birlikte sunulmuştur.

Olgu: Altmış iki yaşında erkek hasta 2 haftadır aralıklarla devam eden, sağ nazal kaviteden kaynaklanan kanama şikayeti ile kliniğimize başvurdu. Hastanın yapılan endoskopik muayenesinde sağ nazal kavite ön-orta septal bölgeden kaynaklanan geniş tabanlı, kanamalı mor-siyah renkli kitle lezyonu saptandı. Yapılan tomografik incelemesinde septumda düzensiz sınırlı kitle lezyonu izlendi. Lezyon, gerekli hazırlık sonrası endoskopik olarak 1cm emniyet marjı bırakılacak şekilde septal perikondriyum dahil edilerek total olarak eksize edildi. Patolojik inceleme sonucunda kitle sinonazal tip Hemangioperistoma olarak rapor edildi. Patolojik incelemede yüksek mitoz oranı izlenmesi üzerine hasta radyasyon onkolojisi bölümüne sevk edildi ve bölüm tarafından hastaya radyoterapi başlandı. Hastanın 14 aylık takiplerinde lokal ya da sistemik tutulum izlenmedi.

Tartışma: Sinonazal bölge tümörleri içerisinde nadiren gözlenen HP'lar sıklıkla abdomen ve ekstremite yerleşimli olmakla birlikte, %15-20 oranında baş-boyun bölgesinde de yerleşmektedirler. Tüm sino-nazal tümörler içerisinde ise %5 oranında görülmektedir. Sıklıkla nazal obstruksiyon ve epistaksis kliniği ile ortaya çıkan bu tümörler, artmış tümör sellülaritesi, mitoz, hücre anaplazisi, hemoraji ve nekroz özellikleri göstermeleri durumunda daha sık lokal rekkürrens ve metastaz yapabilmektedir. Dolayısıyla bu tümörlerin erken tanı, yeterli tedavi ve uzun süreli takiplerinin yapılması önem arz etmektedir.

Anahtar Kelimeler: Epistaksis, hemangioperistoma, sinonazal tümör

Şekil 1. Sağ nazal kavite yerleşimli kitlenin endoskopik görüntüsü

[PP-011]

SEPTUM CERRAHİSİ SIRASINDA NAZAL MUKOZAL HASAR OLUŞUMU AÇISINDAN LİDOKAİN/ADRENALİN İLE SALİN İNFİLTRASYONUN KARŞILAŞTIRILMASI

Volkan Güngör[1], Deniz Baklacı[1], Rauf Oğuzhan Kum[1], Yavuz Fuat Yılmaz[1], Müge Özcan[1], Adnan Ünal[2]

[1]*Ankara Numune Eğitim ve Araştırma Hastanesi, Kulak Burun Boğaz Anabilim Dalı, Ankara*
[2]*Hitit Üniversitesi Tıp Fakültesi, Kulak Burun Boğaz Bölümü, Çorum*

Bu çalışmanın amacı septum cerrahisi sırasında adrenalin içeren lokal anesteziklerin septal mukozal hasar oluşumunda etkisi olup olmadığının belirlenmesidir. Septum cerrahisi planlanan 82 hasta iki gruba ayrıldı. Birinci gruptaki hastaların septal mukozasına adrenalin içeren lidokain infiltrasyonu yapılırken; ikinci gruba sadece saline infiltrasyonu yapıldı. Bu iki grup operasyon sırasında meydana gelen septal mukozal hasar, kanama miktarı, ortalama arteriyel basınç, operasyon zamanı, cerrahi görüş alanının kalitesi ve doğru plana düşme kolaylığı açısından karşılaştırıldı. Çalışmanın sonucunda basit mukozal hasar oluşumu açısından iki grup arasında anlamlı bir fark saptanmadı ($p=0.649$). Ancak ciddi mukozal hasar oluşum oranı adrenalinli lidokain ilfiltrasyonu yapılan grupta daha yüksek bulundu. Kanama miktarı, ortalama arteriyel basınç, operasyon zamanı ve doğru plana düşme kolaylığı açısından iki grup arasında anlamlı farklılık saptanmadı. Cerrahi görüş alanının kalitesi saline infiltrasyonu yapılan grupta daha kötü bulundu ($p=0.0179$). Sonuç olarak septum cerrahisi sırasında mukozal infiltrasyon amacıyla saline enjeksiyonu yerine adrenalin lidokain kombinasyonu kullanılmasının kanama miktarı, operasyon zamanı ve operasyon sırasında oluşan septal mukozal hasarlanma gibi objektif parametreler açısından faydalı olmadığı bulunmuştur.

Anahtar Kelimeler: septoplasti, infiltrasyon, adrenalin/lidokain, saline

[PP-012]

RİNOORBİTOSEREBRAL MUKORMİKOZİS

Neslihan Yaprak[1], Pınar Güzel[1], Elif Betül Türkoğlu[2], Alper Tunga Derin[1]

[1]*Akdeniz Üniversitesi Tıp Fakültesi, KBB-BBC Anabilim Dalı, Antalya*
[2]*Akdeniz Üniversitesi Tıp Fakültesi, Göz Hastalıkları Anabilim Dalı, Antalya*

Giriş: Mukormikozis sıklıkla immün yetmezlikli hastalarda görülen, fatal seyirli, invaziv fungal bir enfeksiyondur. Altta yatan en sık neden erişkinlerde diabet iken, çocuklarda hematopoetik maligniteler ve hastalıklardır.

Olgu: Onbir yaşında erkek hasta, yüksek ateş, baş ağrısı, sol göz etrafında şişlik nedeniyle kliniğimize getirildi. Öyküsünde aplastik anemi tanısı olduğu öğrenildi. Muayenesinde sol nazal kavitede nekrotik kurutlar izlendi. Paranazal sinüs bilgisayarlı tomografisinde(BT) pansinüzit izlendi.Hasta opere edildi. Fonksiyonel endoskopik sinüs cerrahisi (FESS) ve medial maksillektomi yapıldı. Sistemik Amfoterisin-B ve Hiperbarik O2 tedavisi başlandı. Operasyon sonrası 1. haftada klinik düzelme izlenirken, 2. haftada kliniğinin kötüleşmesi üzerine hasta tekrar operasyona alındı. Enfeksiyonun orbitaya yayılımı izlendi. Revizyon FESS ve orbita ekzenterasyonu yapıldı. Enfeksiyonun kraniuma yayıldığı izlendi. İntraoperatif beyin cerrahisi konsültasyonu istendi. Ancak buna yönelik bir müdahele yapılamadı. Hasta postoperatif 1. haftada ex oldu.

Tartışma: Mukormikozis zygomycetes sınıfına ait fungal ajanlardandır. İnsan üst solunum yollarında noninvaziv ve nonpatojen olarak bulunur. Mukormikozis rino-orbito-serebral (%44), kutanöz (%14), dissemine (%6-11) gibi değişik formlarda karşımıza çıkabilir. Hastalık progresif, agresif, fatal seyirlidir. Tedavinin esasını cerrahi oluştururken, sistemik Amfoterisin-B en etkili antifungal ajan olarak tedaviye mutlaka eklenir. Erken tanı ve hızlı tedavi ile ölümcül olan bu enfeksiyonun önüne geçmek mümkün olabilir. Bu nedenle im-

münsuprese hastalarda sinüziti akla getirecek semptomlar olduğunda, mukormikozis mutlaka ekarte edilmelidir.

Anahtar Kelimeler: Sinüzit, Fungal Enfeksiyon, FESS

[PP-013]

ANTALYA İLİNDE BAŞ BOYUN BÖLGESİ NONMELANOSİTİK CİLT TÜMÖRLERİNİN YAŞ GRUPLARINA GÖRE ANALİZİ

Özer Erdem Gür[1], Nuray Ensari[1], Mustafa Altıntaş[2], Sevgi Bozova[3], Sevda Sert Bektaş[3], Ömer Tarık Selçuk[1], Üstün Osma[1]

[1]Antalya Eğitim ve Araştırma Hastanesi, Kulak Burun Boğaz Kliniği, Antalya
[2]Serik Devlet Hastanesi, Kulak Burun Boğaz Kliniği, Antalya
[3]Serik Devlet Hastanesi, Patoloji Kliniği, Antalya

Giriş: Popülasyon yaşlandıkça cildin malign lezyonları daha sık görülmektedir ve tüm malignitelerin %75'i baş-boyun, yüz çevresindedir. Bu çalışma 2008-2013 yılları arasında Antalya Serik Devlet Hastanesi ve Antalya Eğitim ve Araştırma Hastanesi'nde NMSC tanısı alan hastaların yaş, cinsiyet, tümör tipi ve görüldüğü bölge açısından değerlendirilmesi amacıyla yapılan retrospektif bir çalışmadır.

Metod: Baş-boyun bölgesinde NMSC ön tanısıyla opere edilmiş 169 hasta çalışmaya dahil edildi. Hastalar yaşları, cinsiyetleri, tutulan bölge ve patolojik tanı açısından değerlendirildi. Yaşlarına göre 28-64 ve 65-87 yaş aralıklarında iki gruba ayrıldı. BCC, SCC, Aktinik keratoz ve bazoskuamoz alt gruplarının görünme oranları karşılaştırıldı. NMSC nedeniyle opere edilen 169 hastanın 95'ierkek 74'ü kadındı. 113 BCC(%66.8), 33 SCC(%19.5), 19 AK(%11.2), 4 BS(%2.3) tespit edildi. BCC tanısı alan hastaların 56'sı erkek, 57'si kadındı. SCC tanısı alan hastaların 25'i erkek, 8'i kadındı.

Sonuç: SCC Erkeklerde kadınlara göre anlamlı derecede yüksek görülürken, BCC kadınlarda daha yüksek görülmektedir ($p<0,05$). 28-64 yaş grubunda NMSC nedeniyle opere edilen 70(%41) hasta varken 65-87yaş grubunda 99(%58.6) hasta olduğu gözlendi. SCC'nin %66.7'si, BCC'nin %60.2'si 65-87 yaş grubunda, aktinik keratoz'un %57.9u ve BS'nin %75'i 28-64 yaş grubunda görülmektedir. Tümör türü ile yaş grubu arasında anlamlı bir ilişkisi olmadığı tespit edilmiştir ($p>0,05$). NMSC ile tümör yerleşimi arasında anlamlı bir ilişki görülmektedir ($p<0,05$). BCC en sık burun cildinde(%43.4, 49 hasta), ikinci sıklıkta yanakta tespit edilmiştir. SCC en sık burun cildinde (%27.3) ikinci sıklıkta alt dudak ve aurikulada (%21.2, 7'şer hasta) tespit edilmiştir. Aktinik keratoz ise en sık yanakta (7 hasta, %36.6) görülmüştür. Tümör yerinin kulak, alt dudak, burun ve yanak bölgeleri daha çok 65-87 yaş grubunda gözlendiği söylenebilir. Tümör türü ile tümör yerinin yaş grubu ile anlamlı bir ilişkisi olmadığı görülmektedir ($p>0,05$).

Anahtar Kelimeler: cilt tümörü, cinsiyet, yaş

Tablo 1. Melanom dışı tümörlerle tümör yerleri arasındaki ilişki

Tümör yeri	*Bazoskuamoz*	*Aktinik keratoz*	*BCC*	*SCC*
Alın	0 (%0,0)	1 (%5,3)	9 (%8,0)	2 (%6,1)
Kulak	2 (%50,0)	3 (%15,8)	9 (%8,0)	7 (%21,2)
Göz Çevresi	0 (%0,0)	1 (%5,3)	4 (%3,5)	1 (%3,0)
Göz Kapağı	0 (%0,0)	4 (%21,1)	3 (%2,7)	0 (%0,0)
Üst Dudak	0 (%0,0)	0 (%0,0)	2 (%1,8)	1 (%3,0)
Alt Dudak	0 (%0,0)	2 (%10,5)	5 (%4,4)	7 (%21,2)
Boyun	0 (%0,0)	0 (%0,0)	4 (%3,5)	1 (%3,0)
Burun	2 (%50,0)	1 (%5,3)	49 (%43,4)	9 (%27,3)
Yanak	0 (%0,0)	7 (%36,8)	28 (%24,8)	5 (%15,2)
Total	4 (%100,0)	19 (%100,0)	113 (%100,0)	33 (%100,0)
P 0,017				

Tablo 2. Yaş gruplarına göre NMSC oranları

	28-64 yaş	*28-64 yaş*	*65-87 yaş*	*65-87 yaş*	*total*	*total*
	n	*%*	*n*	*%*	*n*	*%*
Bazoskuamoz	3	75,0	1	25,0	4	100,0
Aktinik keratoz	11	57,9	8	42,1	19	100,0
BCC	45	39,8	68	60,2	113	100,0
SCC	11	33,3	22	66,7	33	100,0
Total	70	41,4	99	58,6	169	100,0
p 0,172						

[PP-014]

ENDOSKOPİK BOS RİNORESİ ONARIMINDA DİLİMLENMİŞ KARTİLAJ GREFT KULLANIMI

Murat Benzer, Raşit Midilli, Sercan Göde, Bülent Karcı

Ege Üniversitesi Tıp Fakültesi, Kulak Burun Boğaz Anabilim Dalı, İzmir

BOS rinore, subaraknoid boşluk ve nazal kavite arasındaki fizyolojik bariyerin bozulması sonucunda gelişir. Cerrahi onarım; gerçekleştirilmediği takdirde %10-40 hastada menenjit ve beyin absesi gibi sonuçlara yol açabilecek hayatı tehdit edebilen sonuçları engellemek için uygulanmalıdır.

Septal kartilaj BOS rinore onarımında sıkça başvurulan greft materyallerinden biridir. Kullanımı yerleştirme zorluğu ve kalınlığı nedeniyle sınırlanabilmektedir. Kartilaj dilimleyici, daha önceleri benzerleri timpanoplasti cerrahisinde de kullanılan ve istenilen kalınlıkta 0.1 mm ye kadar ince greft materyalleri elde edilmesini sağlayan bir yöntemdir.

Bu çalışmada BOS rinorenin endoskopik tamirinde geniş defektlerin onarımı sırasında fasyaya destek olarak kartilaj greftlerin kullanımı ve kartilaj dilimleme tekniği sayesinde bu greftlerin kolayca ve kontrollü şekilde inceltilip şekillendirilebilmesini sunmaktayız. Bu şekilde dura ile kemik arasına inceltilmiş kemik greftin daha kolay yerleştirilebilmesi sağlanmakta ve defektlerin onarımı daha kolay ve güvenli şekilde sağlanmış olmaktadır.

Anahtar Kelimeler: BOS rinore, kartilaj dilimleyici, kartilaj greft

[PP-015]

SPONTAN RİNORE ETYOLOJİSİNDE SFENOİD SİNÜSTE SEFALOSEL VE ENDONAZAL CERRAHİ TEDAVİSİ: OLGU SUNUMU

Fikret Kasapoğlu, Veyis Şener

Uludağ Üniversitesi Tıp Fakültesi, KBB Anabilim Dalı, Bursa

Giriş: Sfenoid sinüs içerisinde sefalosel görülmesi yaygın olmamakla beraber sfenoid tavana yakın izole yumuşak doku kitlesi ile birlikte komşu kemik dokularda erezyon bulguları varsa ön tanı olarak düşünülmelidir. Sefaloselin rinoreye neden olması beklenen bir durumdur. Menenjit gelişme riski nedeniyle spontan rinorede dikkatli değerlendirme ve uygun tedavi gereklidir. Bu olgu sunumda sfenoid sinüs sefaloselinin endoskopik endonazal yaklaşımla tedavisinin sunulması amaçlanmaktadır.

Olgu Bildirimi: 48 yaşında kadın hasta 4 aydır burun sağ deliğinden akıntı şikayeti ile başvurdu. Çocukken yüksekten düşme dışında travma veya operasyon öyküsü yoktu. Menenjit geçirme öyküsü yoktu. Nörolojik muayenesi olağandı. Çekilen MR sisternografi ve bilgisayarlı tomografi görüntülemelerinde sella anterior kesimde planum sfenoidale lokalizasyondaki kemik defekti ve bu lokalizasyondan sfenoid sinüsün apeksine doğru yaklaşık 1 cm'lik dura defekti ve BOS fistülü saptandı.

Hastaya endoskopik endonazal yaklaşımla endonazal BOS rinore onarımı yapıldı. Operasyonda sfenoid sinüs defekt bölgesinin üst duvar kaynaklı olduğu izlendi, herniye beyin dokusu bipolar koter yardımıyla küçültülerek defekt bölgesi septal kıkırdak, fasya ve yağ kullanılarak doku yapıştırıcısı yardımıyla kapatıldı. Hastamızım post-operatif dönemi sorunsuzdu ve rinoresi geriledi.

Tartışma: Sfenoid sinüs ensefaloseli nadir görülen bir hastalık olup cerrahisi üzerine literatürde yeterince deneyim bulunmamaktadır. Preop görüntülemelerin ayrıntılı değerlendirilmesi sonrası minimal cerrahi yaklaşım tercih edilmelidir. Yeterli deneyim varlığında endoskopik endonazal yaklaşım ile tedavi edilebilir.

Anahtar Kelimeler: Rinore, Sefalosel, Sfenoid, Sinüs

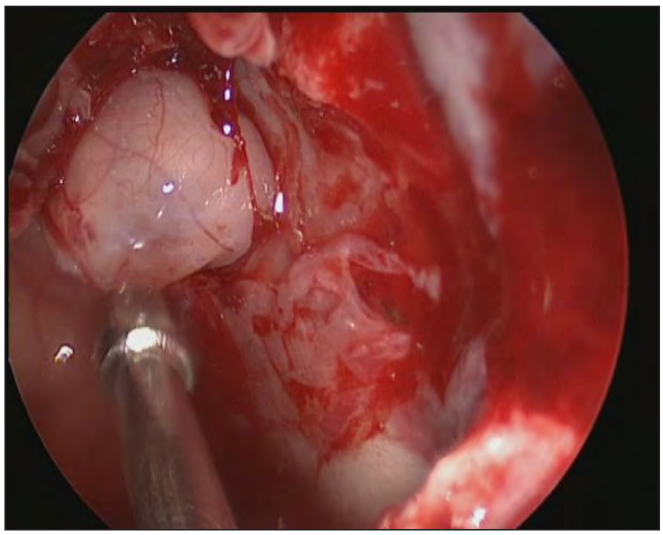

Şekil 1. Sfenoid Sefalosel

[PP-016]

FRONTO-ETMOİD OSTEOM OLGUSU

İsa Özbay, Fatih Oğhan, Cüneyt Kucur, Onur Erdoğan

Dumlupınar Üniversitesi Tıp Fakültesi, KBB Anabilim Dalı, Kütahya

Amaç: Osteomlar, yavaş büyüyen matür kemik dokusundan oluşmuş benign tümörlerdir. Osteomlar, en sık mandibulada yerleşir. Paranazal sinüsler içerisinde en sık frontal sinüsü takiben etmoidal ve maksillar sinüsü tutar. Osteomların tedavisinde endonazal ve eksternal yaklaşımlar uygulanmaktadır. Bu vakada, eksternal yaklaşımla eksize edilen frontal sinüsten kaynaklanıp ethmoid sinüse uzanan dev osteom olgusunu sunuyoruz.

Olgu: Altmış yedi yaşında erkek hasta 1 yıldır devam eden sağ yüz yarımında ağrı ve şişlik şikâyeti ile polikliniğimize başvurdu. Paranazal sinüs bilgisayarlı tomografi incelemesinde sağ frontal sinüsten kaynaklanıp ethmoid sinüse uzanan osteom ile uyumlu kitle görünümü izlendi. Osteoplastik flep yaklaşımıyla kitle salim sınırlarla eksize edildi. Abdomenden alınan yağ dokusu ile frontal sinüs oblitere edildi. Postoperatif 6 aylık takibinde nükse rastlanmadı.

Sonuç: Osteomların büyük çoğunluğu asemptomatiktir. Cerrahi endikasyonlar dikkatle değerlendirilmelidir. Cerrahi yaklaşım ise kitlenin büyüklüğüne ve yerleşim yerine uygun olarak seçilmelidir. Aksi takdirde nükslerle ve komplikasyonlarla karşılaşılması kaçınılmaz olacaktır.

Anahtar Kelimeler: osteom, frontal sinüs, etmoid sinüs

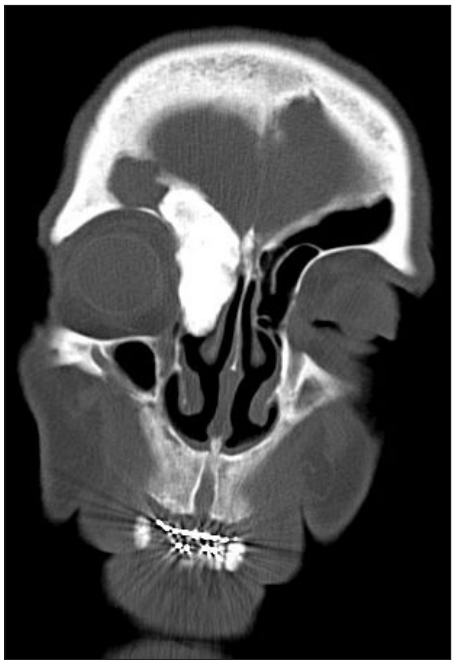

Şekil 1.

[PP-017]

ENDOSKOPİK TRANSSFENOİDAL HİPOFİZ CERRAHİSİNİN PARANAZAL SİNÜSLER ÜZERİNE ETKİSİ

Murat Sarı[1], Muhammet Fatih Topuz[1], Orhan Asya[1], Tacettin Muradov[1], Rabia Ergelen[2], Tekin Bağlam[1]

[1]T.C. Sağlık Bakanlığı Marmara Üniversitesi Pendik Eğitim ve Araştırma Hastanesi, Kulak Burun Boğaz ve Baş Boyun Cerrahisi Anabilim Dalı, İstanbul

[2]T.C. Sağlık Bakanlığı Marmara Üniversitesi Pendik Eğitim ve Araştırma Hastanesi, Radyoloji Anabilim Dalı, İstanbul

Amaç: Endoskopik transsfenoidal hipofizektomi cerrahisi sırasında septumun posterior kısmı kırılarak alınır,orta konka lateralize edilir ve daha iyi bir görüş elde edilir. Orta konkanın lateralize edilmesi sırasında etmoid hücrelerin bütünlüğü bozulmakta ve osteomeatal komplekste değişiklikler olmaktadır. Bu çalışmada trassfenoidal hipofizektomi yapılan hastaların cerrahi sonrası nazal pasajları değerlendirildi.

Yöntem: 2011-2013 tarihleri arasında T.C. Sağlık Bakanlığı Marmara Üniversitesi Pendik Eğitim ve Araştırma Hastanesi KBB ve Baş Boyun Cerrahisi tarafından transsfenoidal hipofizektomi yapılan hastaların ameliyat öncesi ve ameliyattan altı ay sonra çekilen paranazal bilgisayarlı tomografilerini ve havayolu memnuniyetlerinin retrospektif olarak değerlendirdik.

Bulgular: Çalışmamıza katılan 35 hastanın 18'i (51,5) erkektir. Hastaların yaş ortalaması 49,7(range: 23-68) idi. Hastalardan 6(%17)'sı sinüzit atağı geçirme sıklığında ciddi derecede azalma olduğunu belirtirken, 11(%31,4)'i orta derecede azalma olduğunu söylemiştir. 1(%0,2) inde ise sinüzit geçirme sıklığında artış olduğu görülmüştür. 9(%38,8) hasta ameliyat öncesine göre burun tıkanıklığı şikayetlerinde ciddi derecede azalma, 6(%11,7) si orta derecede azalma, 2(%0,5) si kısmi derecede azalma olduğunu belirtmiştir. 18(%51,4) hasta ameliyat sonrası burun tıkanıklığı şikayetlerinde bir değişiklik olmadığını belirtmiştir. Hastaların ameliyat sonrası 6. ay muayenelerinde 5(%14,2) hastada pürülan akıntı görüldü. 4(%11,4) ünde orta konka ile nazal septum arasında sineşi izlendi. 1(%0,2) hastada septum perforasyonu mevcuttu.

Sonuç: Son yıllarda hipofiz kitlelerinde transkranial girişimin yüzde skar bırakmak gibi dezavantajları nedeniyle endoskopik transsfenoidal hipofizektomi cerrahisine yönelim bulunmaktadır. Fakat bu

yöntemin nazal pasaj üzerindeki etkileri net olarak bilinmemektedir. Yaptığımız çalışma sonucunda etmoid sinüslerde ve osteomeatal kompleksin yapısındaki değişmeye bağlı gelişen bir patoloji değişiklik izlenmedi.

Anahtar Kelimeler: etmoid sinüs, hipofiz adenomu, osteomeatal kompleks, transsfenoidal hipofizektomi

[PP-018]

BİLATERAL İNTRANAZAL EKTOPİK DİŞ

Kadir Özdamar[1], Hasan Emre Koçak[2], Mehmet Erdil[3], Tolga Bilece[3], Sedat Rüzgar[3], Metin Yıldırım[3]

[1]Sağlık Bakanlığı Suruç Devlet Hastanesi, Şanlıurfa
[2]Bakırköy Dr. Sadi Konuk Eğitim ve Araştırma Hastanesi, İstanbul
[3]Bağcılar Eğitim ve Araştırma Hastanesi, İstanbul

Giriş: Ektopik diş etyolojisi bilinmeyen %0.1-1 arasında görülen klinik durumdur. En sık damak ve maksiller sinüste görülen ektopik diş nadiren koronoid proçes, orbita, intranazal, deride rastlanabilmektedir. Yarık damak ve brankial yarıkla birlikteliği literatürde bildirilmiştir. Tedavisinde semptomatikse eksizyonu önerilmektedir.

Olgu: 35 yaşında erkek hasta, son 1 aydır olan burun tıkanıkığı, ara ara olan sol burun deliğinde kanama ve akıntı şikayeti mevcut olup muayenesinde sol nazal kavitede septum ile alt konka arasından temas edip yukarı doğru uzanım gösteren diş ile aynı renkli, küret ile palpasyonla sert, hareketsiz intranazal kitle izlendi. Paranazal tomografide damaktan sol nazal kaviteye uzanım gösteren ektopik diş izlendi. Ayrıca sağ nazal kavite tabanında kaviteye uzanmayan başka bir ektopik diş izlendi. Semptomatik ektopik intranazal endoskopik yaklaşım ile küret ve punch kullanılarak total eksize edildi. Postoperatif komplikasyon gelişmedi.

Tartışma: İntranazal ektopik diş genellikle tek taraflı izlenen erkeklerde bayanlardan daha fazla görülen klinik semptomları intranazal kitlelerle benzer olan çok nadir görülen bir klinik durumdur. Literatürde 3 ile 72 yaş arasında yaş aralığı bildirilmektedir. Etyolojisi net olarak belli olamamakla beraber bir kaç teori öne sürülmüştür. Yarık damağa bağlı gelişimsel bozukluk; travma, kist, enfeksiyona bağlı yer değiştirme; diş gelişimi sırasında aşağı seviyede obstruksiyon, persistan üst diş sayılabilir. Ayırıcı tanıda yabancı cisim, rinolit, ekzositoz, dentijenöz kist düşünülebilir. Olgumuzda sol nazal kavitede semptomatik, sağ nazal kavitede asemptomatik intranazal ektopik diş olgusu görülmüş olup septomatik olan intranazal endoskopik yaklaşımla eksize edilmiştir. Asemptomatik intranazal ektopik diş klinik ve radyolojik olarak takibe alınmıştır. Sonuç olarak intranazal kitleler ile benzer semptom veren intranazal ektopik diş ayırıcı tanıda düşünülmelidir.

Anahtar Kelimeler: bilateral, diş, ektopik, intranazal

Bilateral Ektopik İntranazal Diş

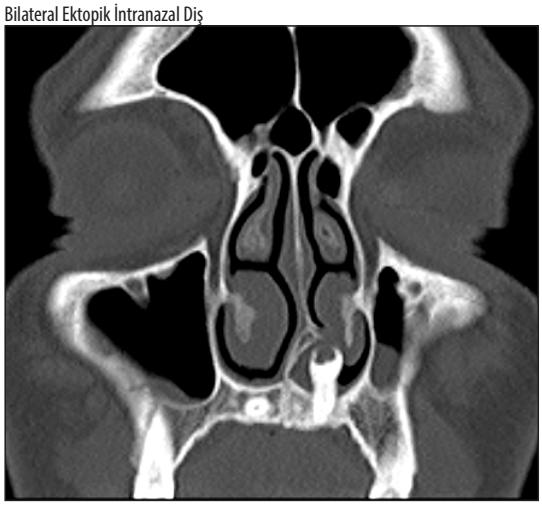

Şekil 1. Sol nazal kavitede septomatik, sağ nazal kavitede asemptomatik intranazal ektopik diş

[PP-019]

KLASİK VE ENDOSKOPİK SEPTOPLASTİ TEKNİKLERİNİN KARŞILAŞTIRILMASI

Habip Binici, Rıza Dündar, İsmail İynen, Ferhat Bozkuş, Osman Kadir Güler, Ahmet Yükkaldıran, Rükiye Güler

Harran Üniversitesi Tıp Fakültesi, KBB Anabilim Dalı, Şanlıurfa

Giriş: Burun tıkanıklığı yakınması KBB kliniklerinde en sık karşılaşılan semptomlar arasında yer alır. Bu yakınmanın önemli bir sebebi nazal septal deviasyonlardır. Nazal septal cerrahi septal deviasyon tedavisinde kullanılan başlıca girişimdir. Bu girişim direk ışık altında klasik septoplasti şeklinde olabilirken endoskopik olarak yaklaşımda tercih edilebilir. Yaptığımız çalışmada endoskopik ve klasik septoplasti yaklaşımlarının postoperatif komplikasyonları ve operasyon süreleri açısından karşılaştırılması yapılmış ve sonuçlar sunulmuştur.

Gereç-Yöntem: Çalışmaya kliniğimizde 01.01.2014-31.12.2014 tarihleri arasında septal deviasyon nedeni ile opere edilen 86 hasta alınmıştır. Hastalar klasik septoplasti ve endoskopik septoplasti yapılanlar olmak üzere 2 gruba ayrılmıştır. 53 hastaya klasik septoplasti ve 33 hastaya ise endoskopik yolla septoplasti yapılmıştır.

Bulgular: Endoskopik septoplasti yapılan grupta ortalama operasyon süresi 28±6,3 dk iken klasik yaklaşımda bu süre 35±5,3 dk olarak hesaplanmıştır. Postoperatif sineşi oluşumu her iki gruptada benzer oranlarda saptanmıştır.

Tartışma ve Sonuç: Endoskopik yaklaşımda operasyon sürelerinin daha az olduğu, genellikle posterior yerleşimli septal deviasyonlarda daha avantajlı olduğu saptanmıştır. Anterior yerleşimli deviasyonlarda ise klasik septoplasti yaklaşımının daha iyi sonuçlar verdiği saptanmıştır. Postoperatif komplikasyonlar açısından her iki grup arasında fark saptanmamıştır.

Anahtar Kelimeler: Endoskopik septoplasti, klasik septoplasti, septal deviasyon

[PP-020]

NAZAL OBSTRÜKSİYONA NEDEN OLAN SFENOETMOİD FİBRÖZ DİSPLAZİ: OLGU SUNUMU

İbrahim Ketenci, Duygu Özyürek, Yaşar Ünlü, Vahap Temiz

Erciyes Üniversitesi Tıp Fakültesi, Kayseri

Fibröz displazi(FD) medüller kemiğin immatür ve az mineralize olmuş fibröz dokuyla yer değiştirdiği, tutulan kemikte büyüme ve deformasyona neden olan benign bir kemik hastalığıdır. Klinikte monostotik, poliostotik ve McCune-Albright sendromu olarak 3 formda görülür. Kraniofasyal bölgede en sık orbital, sfenoid, frontal, etmoid, temporal ve maksiller kemik tutulmaktadır. Radyolojik olarak, en ayırt edici özelliği, keskin kontur göstermemesi, kemik yapıda kalınlaşma ve buzlu cam görünümü vermesidir.

Bu çalışmada burun tıkanıklığı nedeniyle başvuran, kafa kaidesini ve sfenoetmoid bölgeyi tutan ve burun boşluğunu dolduran bir monostotik fibröz displazi vakası sunulmaktadır.

Anahtar Kelimeler: fonksiyonel endoskopik sinüs cerrahisi, kraniyofasyal fibröz displazi, nazal obstrüksiyon

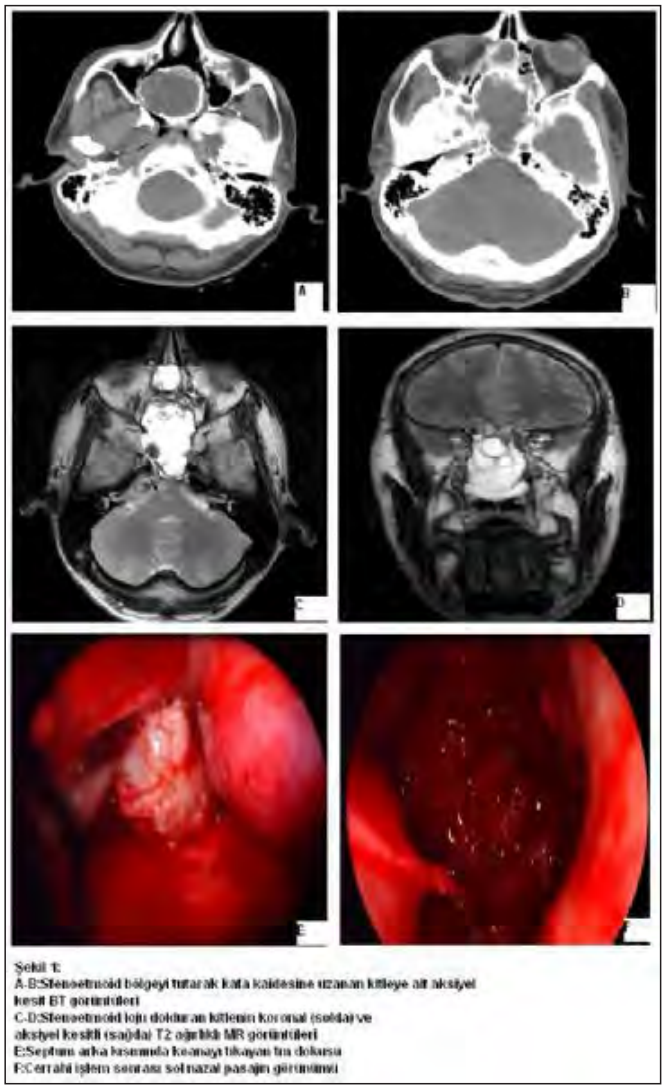

Şekil 1:
A-B:Etmoeetmoid bölgeyi tutarak kafa kaidesine uzanan kitleye ait aksiyel kesit BT görüntüleri
C-D:Etmoeetmoid loşu dolduran kitlenin koronal (solda) ve aksiyel kesitli (sağda) T2 ağırlıklı MR görüntüleri
E:Septum arka kısmında kanamayı tıkayan tıra dokusu
F:Cerrahi işlem sonrası sol nazal pasajın görünümü

Şekil 1.

[PP-021]

MAKSİLLER SİNÜS KAYNAKLI İNVERTED PAPİLLOM OLGUSUNA KOMBİNE YAKLAŞIM

İsa Özbay, Cüneyt Kucur, Onur Erdoğan, Fatih Oghan

Dumlupınar Üniversitesi Tıp Fakültesi, KBB Anabilim Dalı, Kütahya

Amaç: İnverted papillom (İP) yada scheiderian papilloma lokal agresif, benign bir tümördür. İP, primer nazal tümörlerin %0,5-4'ünü oluşturmaktadır. Sıklık sırasına göre lateral nazal duvardan, nazal septumdan, frontal sinüsten kaynaklanmaktadır. Malign transformasyonun %10 civarı olduğu kabul edilmektedir. Maligniteye dönüşüm olmadığında dahi yetersiz cerrahi eksizyon rekürrens sebebi olduğundan, bu tümörler dikkatli bir şekilde ele alınmalıdır. Bu olgu sunumunda, endonazal ve caldwell-luc yönteminin kombine edilmesinin, tümörün total çıkarılmasında ve nüksü önlemede etkili olduğunu vurgulamak istedik.

Olgu: 41 yaşında erkek hasta 1 yıldır devam tek taraflı burun tıkanıklığı şikâyetiyle polikliniğimize başvurdu. Tek taraflı nazal kavitedeki kitleden yapılan insizyonel biyopsi sonucu İP tespit edildi. Maksiller sünüsten köken alan Krouse Evrelemesine göre T3 olan bir İP tespit edildi. Kombine endonazal ve caldwell-luc gişimleri uygulanarak tümör eksize edildi ve medial maksillektomi yapıldı. Hastanın 6 aylık takibinde nüks izlenmedi.

Sonuç: Malign transformasyon riski ve yüksek nüks oranı taşıyan İP olgularında tedavisinde cerrahi en etkin yöntem olarak tercih edilmelidir. Tümör boyutuna göre endonazal ve eksternal yaklaşımlardan biri veya kombine yaklaşımlar tercih edilmelidir.

Anahtar Kelimeler: İnverted papillom, maksiller sinüs, medial maksillektomi

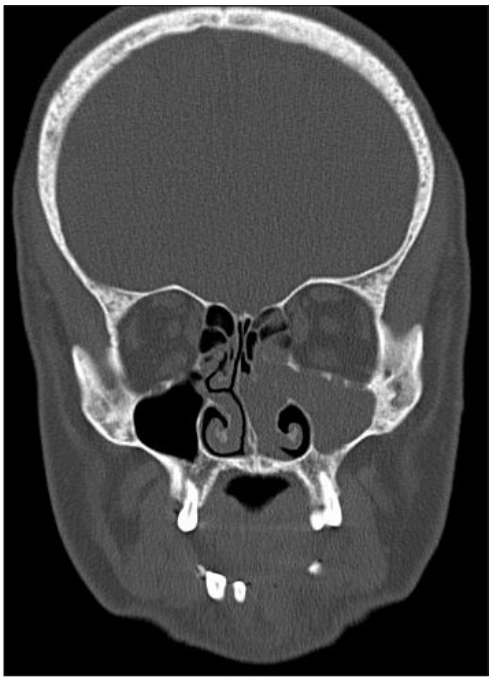

Şekil 1.

[PP-022]

EPİSTAKSİSİN NADİR BİR SEBEBİ: AYAK PARMAĞI MALİGN MELANOMUNUN PARANAZAL SİNÜS METASTAZI-OLGU SUNUMU

Mehmet Karataş[1], Sedat Doğan[1], Yasin Sarıkaya[1], Bülent Petik[2], Bilge Aydın Türk[3]

[1]Adıyaman Üniversitesi Tıp Fakültesi, KBB Anabilim Dalı, Adıyaman
[2]Adıyaman Üniversitesi Tıp Fakültesi, Radyoloji Anabilim Dalı, Adıyaman
[3]Adıyaman Üniversitesi Tıp Fakültesi, Patoloji Anabilim Dalı, Adıyaman

Giriş: Toplumun %60'ı yaşamları boyunca en az bir kez burun kanaması geçirir ve bunların da %6'sı tedavi için hastaneye başvurur. Burun kanaması geniş etiyoloji yelpazesine sahip bir semptomdur. Etiyoloji travma, enflamasyon/enfeksiyon, septum deviasyonu ve perforasyonu, yabancı cisim, tümörler ve anevrizmalar gibi lokal faktörler, kardiyovasküler hastalıklar, kan diskrazileri, Osler-Weber-Rendu gibi sistemik faktörler ve idiyopatik nedenlerden oluşmaktadır.

Olgu: 68 yaşında erkek hasta 3 aydan beri sol taraflı burun kanaması ve tıkanıklık şikayetleri ile poikliniğimize başvurdu. Hastanın 1 yıl önce sol 3. ayak parmağı malign melanom nedeniyle ampute edilmiş. Endoskopik muayenede sol nazal kavitede ostiomeatal bölge kaynaklı irregüler, frajil, hiperemik polipoid kitle saptandı. Hastadan biyopsi alındı ve malign melanom metastazı olarak değerlendirildi.

Tartışma: Epistaksis lokal, sistemik ve idiyopatik patolojilerin sebep olduğu bir semptom olup seyrek de olsa, olgumuzda olduğu gibi, alt ekstremite malign melanom metastazına bağlı olarak ortaya çıkabilmektedir.

Anahtar Kelimeler: epistaksis, malign melanom, metastaz, alt ekstremite

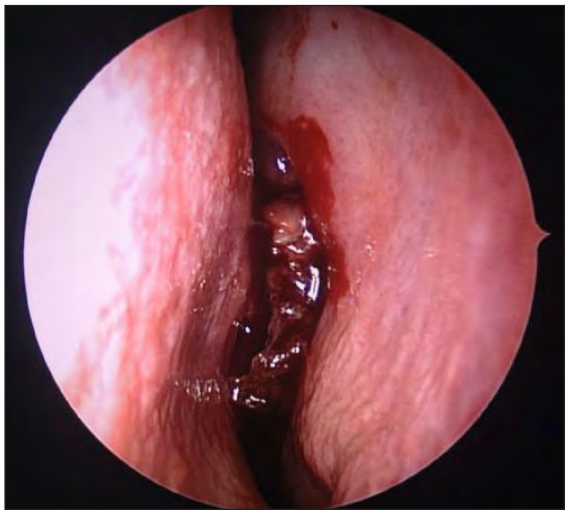

Şekil 1. Sol nazal kavitedeki kitlenin endoskopik görünümü

[PP-023]

NADİR BİR SİNÜZİT KOMPLİKASYONU:SUBPERİOSTAL ORBİTAL ABSE OLGU SUNUMU

Yaşar Ünlü, Vahap Temiz, Kerem Kökoğlu

Erciyes Üniversitesi Tıp Fakültesi, KBB Anabilim Dalı, Kayseri

Akut sinüzit çocukluk çağında sık görülen bir durum olmakla birlikte çoğu kez tedavisiz ya da klasik antibiyoterapiyle tamamen iyileşebilen bir hastalıktır.Buna karşın nadir de olsa ciddi komplikasyonlarla sonuçlanabilir. Subperiostal orbital abse(SPOA) de bunlardan biridir ve acil olarak değerlendirilmesi gereken bir durumdur.Bazı kriterler göz önünde bulundurularak medikal tedaviyle takip edilebilir. Özellikle küçük çocuklarda medikal tedavinin etkili olduğunu düşünmekteyiz. Medikal tedavide ampisilin-sulbaktam sıklıkla kullanılmakla birlikte sinüzit etkeni muhtemel ajanlara etkili diğer antibiyotikler de kullanılabilmektedir. Tedaviye yanıt vermeyen durumlarda,büyük ve medial yerleşimli olmayan abselerde,görme keskinliğinin azaldığı ve oftalmoplaji gelişen durumlarda acil cerrahi gerekebilmektedir. Endoskopik ya da eksternal yaklaşım,cerrahın tecrübesine ve hastanın kliniğine bağlı olarak cerrahi tedavide tercih edilebilecek seçeneklerdir.Bir çok yazar gibi özellikle çocuklarda sınırlı etmoidektomi ile birlikte lamina papriseanın açılmasının abse drenajında yeterli ve etkinliği yüksek bir işlem olduğunu düşünmekteyiz. 2.5 yaşında SPOA tanısı alan,medikal tedaviye başlanıp takiplerinde göz hareketlerinde kısıtlılık ve proptozis gelişen hastaya uygulanan acil cerrahi ile başarılı bir abse drenajı gerçekleştirildi ve operasyon sonrası takiplerde sorun yaşanmadı.

Anahtar Kelimeler: Abse, Antibiyoterapi, Endoskopik cerrahi, Orbita, Sinüzit

Şekil 1.

[PP-024]

SİNONAZAL TİP HEMANJİOPERİSİTOM (GLOMANJİOPERİSİTOM): BİR OLGU SUNUMU

Hüseyin Özay[1], Mustafa Cenk Ecevit[1], Sülen Sarıoğlu[2], Semih Sütay[1]

[1]Dokuz Eylül Üniversitesi Tıp Fakültesi, KBB Anabilim Dalı, İzmir
[2]Dokuz Eylül Üniversitesi Tıp Fakültesi, Patoloji Anabilim Dalı, İzmir

Giriş: Sinonazal tip hemanjioperisitom (glomanjioperisitom) tüm sinonazal neoplazmların %1'inden azını oluşturan nadir bir neoplazidir. Bu çalışmada 50 yaşında sinonazal tip hemanjioperisitomu olan hasta, klinik bulguları ve cerrahi özellikleriyle literatür bilgileri eşliğinde sunulmuştur.

Olgu: 50 yaşında bayan hasta 2 yıldır devam eden sol nazal pasajda tıkanıklık ve son 1,5 aydır eşlik eden sol nazal pasajdan burun kanaması yakınması ile kliniğimize başvurdu. Yapılan anterior rinoskopi ve nazal endoskopik bakısında solda orta konka anteriorundan başlayıp orta meayı dolduran mavi-mor renkli hemorajik kitle izlendi. Paranazal sinüs bilgisayarlı tomografi ile değerlendirilen hastanın görüntülemelerinde kemik destrüksiyonu izlenmedi. Endoskopik nazal cerrahisi ile tam rezeksiyon gerçekleştirilen hastanın patoloji sonucu sinonazal tip hemanjioperisitom olarak sonuçlandı. Tek taraflı nazal kitlesi ve burun kanaması yakınması olan olgumuzda endoskopik nazal cerrahi ile tam rezeksiyon sağlandı ve 36 aylık izlemde rekürrens saptanmadı.

Tartışma: Sinonazal tip hemanjioperisitom (glomanjioperisitom), perivasküler myoid fenotip sergileyen, tüm sinonazal neoplazmların %0,5 ile %1'i arasında oluşan nadir bir neoplazidir. Genellikle altıncı ve yedinci dekatta nazal obstrükisyon ve epistaksis ile bulgu vermektedir. Bilgisayarlı tomografi ve manyetik rezonans görüntülemelerde yumuşak doku kitlesi olarak karşımıza çıkarlar ve çevre kemik dokularda destrüksiyona sebep olabilirler. Günümüzde endoskopik cerrahi yaklaşımlar ile tam rezeksiyon sağlanabilmektedir. Sinonazal tip hemanjioperisitomda 5 yıllık sağkalım %90'dır. Rekürrens, olguların %30'unda görülür ve inkomplet cerrahi rezeksiyona bağlı geliştiği bildirilmektedir. Kanamalı nazal kitlelerin ayrıcı tanısında sinonazal tip hemanjioperisitom mutlaka akılda bulundurulmalıdır. Tam bir rezeksiyon sonrasında hasta rekürrens bulguları açısından yakın izlem altında tutulmalıdır.

Anahtar Kelimeler: epistaksis, hemanjioperisitom, sinonazal neoplazm

[PP-025]

PARANAZAL SİNÜS KAYNAKLI KONDROSARKOM: OLGU SUNUMU

Ahmet Mutlu, Murat Topdağ, Sinem Daşlı, Mete Işeri, Ahmet Kara
Kocaeli Üniversitesi Tıp Fakültesi, KBB-BBC Anabilim Dalı, Kocaeli

Giriş: Kondrosarkomlar yavaş gelişen nonepiteliyal malign tümörlerdir. Paranazal bölge yerleşimli kondrosarkomlar oldukça nadir görülmekte olup uygun tedavi yaklaşımı ile uzun süreli yaşam beklentisi olmaktadır.

Bu yazımızda paranazal sinüs ve pterigopalatin fossa kaynaklı bir kondrosarkom olgusu ve bu olguya ait tanı, tedavi süreci tartışılması amaçlanmıştır.

Olgu: 69 yaşında kadın hasta burun tıkanıklığı sikayeti ile başvurmasını takiben yapılan fizik muayenesinde sağ nazal pasajı dolduran pulsatil olmayan kitle lezyon izlendi. Göz hareketleri doğaldı. Ek hastalık öyküsü olmayan hastaya yapılan radyolojik görüntüleme sonucunda maksiller sinüs posteriorunu ve orbita tabanını destrükte ederek nazal pasaja septuma uzanan yumuşak doku dansitesi izlendi. Nazal polip, inverted papillom ya da paranazal sinüs maligniteleri ayırıcı tanıda düşünülerek cerrahi planlandı. Yapılan temiz sınırlarla cerrahi eksizyon sonucu kondrosarkom tanısı alan hastaya postoperatif radyoterapi uygulandı. 6 aylık radyolojik ve endoskopik takiplerinde nüks ya da rezidü bulgusu olmayan hastanın bu süreçte ek şikayeti olmamıştır.

Tartışma: Paranazal sinüs tümörleri baş boyun tümörleri içinde %3-5 oranında izlenmektedir. Geç dönemde semptom vermeleri nedeniyle ileri evrelerde tespit edilmektedir. Erken tanı ve uygun tedavi protokolleri ile yüksek sağ kalım oranları bildirilen bu klinik durum paranazal sinüs kaynaklı kitleler konusunda ayırıcı tanıda akılda bulunmalıdır.

Anahtar Kelimeler: Kondrosarkom, Paranazal Sinüs, Maxiller Sinüs

Paranazal sinüs kaynaklı kondrosarkom koronal kesit

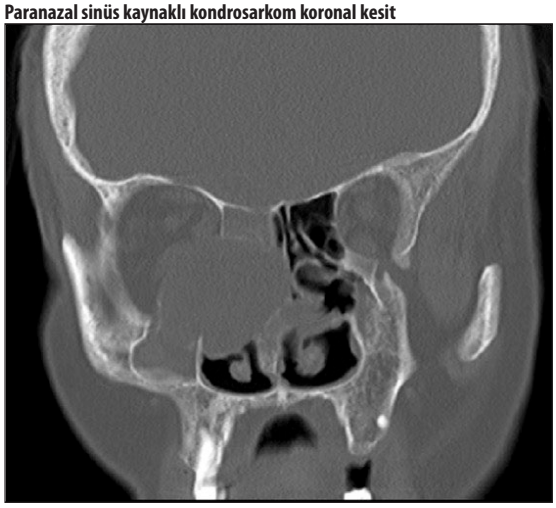

Şekil 1. Paranazal Sinüse yönelik bilgisayarlı tomografi görüntüsü. Sağ maksiller sinüs ve pterigopalatin fossa kaynaklı sağ nazal kaviteyi dolduran, sağ orbita tabanını destrükte eden ve septuma uzanan yumuşak doku dansitesi

[PP-026]

ADENOİDEKTOMİ SIRASINDA TESADÜFEN GÖZLENEN NAZOFARENGEAL YABANCI CİSİM

Neslihan Yaprak, Melda Bölükbaş, Pınar Güzel, Alper Tunga Derin
Akdeniz Üniversitesi Tıp Fakültesi, KBB-BBC Anabilim Dalı, Antalya

Giriş: Nazal kavitede yabancı cisim, özellikle pediatrik yaş grubunda sık rastlanan ve bazen ciddi komplikasyonlara yol açabilen bir durumdur. Yabancı cisimler alt konkanın bariyer oluşturması nedeni ile sıklıkla nazal kavitenin ön bölümünde bulunurlar. Ancak nadiren yabancı cisim şekli ve yapısından dolayı nazal kavite arka kısmında ve nazofarenkste görülebilir.

Olgu: Altı yaşında kız hasta, burun tıkanıklığı, horlama ve uykuda solunumunun durması şikayetleri ile kliniğimize getirildi. Şikayetlerinin yaklaşık 1 yıldır olduğu öğrenildi. Hastanın yapılan nazal endoskopisinde koanayı yaklaşık%70-80 oranında kapatan adenoid hipertrofi ve yoğun seropürülan sekresyon izlendi. Uygulanan medikal tedavi sonrası adenoidektomi planlandı. Operasyon sırasında nazofarenkste yabancı cisim gözlendi. Çıkarılan yabancı cismin paket lastiği olduğu görüldü. Adenoidektomi sonrası hastanın ek bir sıkıntısı olmadı.

Tartışma: Çocukluk çağında yabancı cisimlere sıklıkla nazal kavitede, larenkste veya özofagusta rastlanırken, nazofarenkste nadir görülür. Nazofarenkste rastlanan yabancı cisimlerin, muhtemelen adenoid hipertrofiye bağlı olarak nazofarenkste takıldığı düşünülmektedir. Biz burada adenoidektomi sırasında tesadüfen rastlanan nazofarenkste yabancı cisim olgusu eşliğinde, çocuklarda nadir rastlanan nazofarengeal yabancı cisimleri anımsatmayı amaçladık.

Anahtar Kelimeler: nazofarenks, yabancı cisim, adenoidektomi

[PP-027]

KLİNİĞİMİZDE OBSTRUKTİF UYKU HASTALIKLARINA YAKLAŞIM VE VERİLERİN TOPLANMASI

Berfu Kırmızıgül, Ali Oğuz Demir, Mustafa Cenk Ecevit
Dokuz Eylül Üniversitesi Tıp Fakültesi, KBB Anabilim Dalı, İzmir

Giriş: Obstrüktif uyku apnesi üst hava yollarının kollapsına bağlı ortaya çıkan, ciddi sistemik problemlere yol açabilen bir hastalıktır ve tedavide kullanılan cerrahi yöntemler nedeniyle KBB hekimlerini yakından ilgilendirmektedir.Çalışmamızda kliniğimizdeki obstrüktif uyku hastalarına yaklaşımı ve bu hastalara ait verileri kaydettiğimiz bilgisayar programını tanıtmayı amaçladık.

Gereç-Yöntem: Hastanemiz KBB kliniği tarafından obstrüktif uyku apnesine yönelik uyku polikliniği yapılmaktadır.Uyku polikliniğimizde hastaların bilgileri elektronik ortamda Obstruktif Uyku Apnesi Araştırma Grubu Hasta Değerlendirme Formu'na kaydedilmektedir.Forma hastaların yaşı,cinsiyeti,vücut kitle indeksi, komorbit hastalıkları,kullandığı ilaçlar,sigara kullanımı,epworth uykuluk skalası,uyku düzeni anketi, kulak burun boğaz muayenesi,PSG ve WatchPAT sonuçları kaydedilmektedir.Çalışmamızda 12/11/2014-02/03/2015 tarihi arasında hastanemiz Obstrüktif Uyku Hastalıkları Araştırma Grubu Hasta Değerlendirme Formu'na yapılan kayıtlardan elde edilmiştir.

Bulgular: Toplam 204 hastanın kaydı yapılmış, haftada ortalama 10,7 hastaya bakılmıştır.Bu süreç içinde 151 hasta 1 kez 23 hasta 1'den fazla uyku polikliniğimize başvurmuş olup toplam hasta sayısı 174'tür.Hastaların 98'ine PSG, 27'sine WatchPAT ile değerlendirilme önerilmiş, 6 hasta nöroloji, genel cerrahi, endokrinoloji gibi bölümlere yönlendirilmiştir. Test sonuçlarıyla gelen hastaların 28'i PAP tedavisine, 31 hasta cerrahi tedavi için yönlendirilmiştir. Cerrahi önerilen hastalara ekspansiyon sfinkter faringoplasti, palatal RF, anterior palatoplasti, anterior palatal ilerletme, septoplasti seçenekleri sunulmuştur.

Tartışma ve Sonuç: Obstrüktif uyku bozukluklarına yönelik hastaların anamnez, muayene, anket ve test sonuçlarını birarada değerlendirmeye olanak sağlayan bir elektronik kayıt sistemi olması hastalara yaklaşım, tedavisinin düzenlenmesi ve araştırmalara veri sağlama açısından kolaylık sağlayacaktır.

Anahtar Kelimeler: apne, obstruktif, uyku

[PP-028]

KONJENİTAL İZOLE MEDİAL KRUS YOKLUĞU: NADİR BİR KOLUMELLAR DEFORMİTENİN NAZAL SEPTAL GREFT İLE REKONSTRÜKSİYONU

İbrahim Ketenci, Kerem Kökoğlu, Yaşar Ünlü

Erciyes Üniversitesi Tıp Fakültesi, KBB Hastalıkları Anabilim Dalı, Kayseri

Kolumella burun orta hattında burun ucundan dudak filtrumuna kadar uzanan ve burun pasajını ikiye ayıran önemli bir estetik ve fonksiyonel ünitedir. Enfeksiyon, travma ve tümör sonucu kolumella yokluğu gelişse de konjenital yokluğu oldukça nadirdir. Hastalar genelde burunda şekil bozukluğu ile başvurur. Tanısı inspeksiyonla konur. Kolumellar deformitelerin rekonstrüksiyonunda üst dudak flebi, alın flebi, internal nazal vestibüler flep, nazolabial flep ve nazal septal greft kullanılabilir. Bu yazıda biri 18 yaşında ve opere edilmiş olmak üzere konjenital izole medial krus yokluğu olan iki kızkardeş sunulmuştur.

Anahtar Kelimeler: deformite, kolumella, konjenital, medial krus

Resim 1: İzole medial krus yokluğu olan 18 ve 10 yaşında 2 kızkardeş.

Resim 2: Burnun operasyon sonrası değişik açılardan görüntüleri.

Şekil 1-2.

[PP-029]

ANTROKOANAL POLİPLERİN YAŞ-CİNSİYET DAĞILIMI, SEMPTOM VE CERRAHİ SONRASI NÜKS ORANI

Ercan Kurt, Abdulkerim Başaran, Lütfi Semih Mumbuç

Gaziantep Üniversitesi Tıp Fakültesi, KBB ve BBC Anabilim Dalı Gaziantep

Amaç: antrokoanal poliplerin yaş cinsiyet ve semptomların dağılımlarını incelemek,nüks oranı ve cerrahi teknik ler hakkında bilgi vermek

Gereç-Yöntem: 2005 ve 2015 tarihleri arasında kliniğimize opere edilen antrokoanal poliplerin klinik verileri retrospektif olarak incelendi.

Bulgular: (sayısal ve/veya istatistiki veriler):Çalışmaya antrokoanal polip nedeniyle opere edilen 50 hasta dahil edildi. Hastaların 20'si kız (%40), 30'u (%60) erkekti. Hastaların ortalama yaşı 24.3 (yaş aralığı 11yaş- 46 yaş) idi. Hastaların hepsinde burun tıkanıklığı mevcuttu.Bunu postandan akıntı,hapşırma,horlama ve yutma güçlüğü takip ediyordu.Hastalardan 8 inde (%16) nüks gözlendi ve revizyon cerrahiye gereksinim duyuldu. Hastalarda önemli bir komplikasyon gelişmedi.

Sonuç(Lar): Endoskopik sinüs cerrahisi antrakoanal polip lerde genel olarak düşük komplikasyon ve yüksek başarı şansına sahip bir tedavi yöntemidir.

Anahtar Kelimeler: Polip, antrokonal polip, burun tıkanıklığı

[PP-030]

BURUNDA SESSİZ MİSAFİR: RİNOLİT

Gül Soylu Özler, Cengiz Arlı, Şamil Kahraman, Sait Çolak, Ertap Akoğlu

Mustafa Kemal Üniversitesi Tıp Fakültesi, KBB Anabilim Dalı, Hatay

Giriş: Rinolitler, nadir görülen burun kitleleridir. Sıklıkla nasal pasajın ön kısmında yer alan, bir nidus etrafında tuzların birikmesi sonucu meydana gelen mineralize kitlelerdir. Nidus endojen veya ekzojen kaynaklı olabilir. Her yaş grubunda görülebilir. Hastaların başlıca şikayetleri burun tıkanıklığı ve kötü kokulu akıntıdır. Nadiren şikayet oluşturmaz ve rutin muayenede rastlantısal olarak tanı konur. Bazen ayırıcı tanı ve komplikasyonlar için radyolojik inceleme gerekir. Bilgisayarlı tomografide rinolitler tipik olarak homojen yüksek dansitede lezyonlar olarak izlenir. Endoskopik yaklaşım tanı ve tedavide etkili yöntemdir.Tedavi lokal ya da genel anestezi altında endoskop kullanılarak rinolitin çıkarılmasıyla olur.

Olgu: Bu olgu sunumunda 56 yaşında bay hasta, 6 aydır devam eden burun sol tarafından pürülan akıntı, burun tıkanıklığı, şikayetleri ile kliniğimize başvurdu. Burnuna yabancı cisim sokma hikayesi yoktu. Yapılan endoskopik incelemede sol nasal kavitede orta ve alt meatusta kitle izlendi. Hastanı yaşı nedeniyle tümöral bir hadiseyi dışlamak üzere hastaya paranasal sinüs tomografisi çekildi. Tomografide sol orta ve alt meatusu dolduran kalsifiye kitle ve sağ maksiller sinüste yumuşak doku dansitesi izlendi. Genel anestezi altında endoskopik yaklaşımla rinolit çıkarıldı.

Tartışma: Rinolitlerin, nasal kavitenin diğer kitlelerinden ayırıcı tanısı önemlidir. Ayırıcı tanıda benign tümörlerden hemanjiom, enkondrom, osteom, kalsifiye polip, ossifiye fibrom, odontoma, kalsifiye anjiofibrom, nasal gliom ve septal desmoid tümörler; malign tümörlerden osteosarkom, kondrosarkom, skuamöz hücreli karsinom; inflamatuar hastalıklardan sifiliz ve tuberküloz bulunmaktadır. Klinik bulgular, CT ve nasal endoskopi beraber değerlendirilirse kesin tanıya daha güvenli ulaşılabilir.

Anahtar Kelimeler: Burunda kitle, rinolit, ayırıcı tanı

[PP-031]

İZOLE PERİORBİTAL AĞRI NEDENİ OLARAK BÜLLÖZ ORTA KONKA İÇERİSİNDE FUNGUS TOPU

Lütfi Kanmaz[1], Mümtaz Taner Torun[1], Mahir Tayfur[2], Özalkan Özkan[1], Ender Seçkin[1], Ümit Tunçel[1]

[1]Erzincan Üniversitesi Tıp Fakültesi, Kulak Burun Boğaz Anabilim Dalı, Erzincan
[2]Erzincan Üniversitesi Tıp Fakültesi, Patoloji Anabilim Dalı, Erzincan

Konkabülloza en sık karşılaşılan sinonazal anatomik varyasyonlardan biri olup, hava ile dolu konkayı ifade eder. Konkal boşluğun havalanmasının bozulmasına bağlı ortaya çıkan kronik enflamasyon

çeşitli histopatolojik değişikliklere zemin hazırlar. Fungus topu bu patolojilerden biri olup oldukça nadir görülmektedir.

Paranazal sinüslerde fungal enfeksiyonun eşlik etmediği, büllöz orta konka içerisinde izole fungal kitleye bağlı periorbital ağrı şikayeti olan 45 yaşında bayan bir olgu sunduk. Bülloz konkanın lateral segmenti endoskopik olarak eksize edilerek patolojik materyalin cerrahi debridmanı yapıldı.

BT görüntülemesinde, içerisinde hiperdens alanların izlendiği heterojen opasite görünümü, histopatolojik değerlendirme öncesi klinisyene fungus topunu düşündürmelidir.

Bizim düşüncemiz, açıklanamayan periorbital yüz ağrısı şikayeti varlığında konka bülloza ve ilgili patolojilerin akılda tutulması ve ayırıcı tanıda mutlak ekarte edilmesi gerektiğidir.

Anahtar Kelimeler: fungus topu, konka bülloza, periorbital ağrı

[PP-032]

SOL MAKSİLLER SİNÜS İÇERİSİNDE EKTOPİK MOLAR DİŞ

Medine Kara[1], İbrahim Yazıcı[1], Halil Erdoğan[1], Nihal Kılınç[2], Oğuz Güçlü[1], Fevzi Sefa Dereköy[1]

[1]Çanakkale Onsekiz Mart Üniverstesi, KBB Hastalıkları Anabilim Dalı, Çanakkale
[2]Çanakkale Onsekiz Mart Üniverstesi, Patoloji Anabilim Dalı, Çanakkale

Giriş: Ektopik dişler, genel olarak nadir görülen ve alveolar ark dışında mandibular kondil, koronoid proçes, maksiller sinüs, çene, nazal septum ve nazal kavite, sert damak ve orbita gibi oral olmayan alanlarda görülebilen yapılardır. Sıklıkla kesici, kanin ve molar dişler ile ilişkilidirler. Çoğunlukla asemptomatik seyrederler ve başka nedenlerle çekilen radyolojik görüntülemede tesadüfen görülürler. Bu çalışmada sol maksiller sinüs içerisinde ektopik diş ile ilişkili sinüzit olgusu sunulmuşur.

Olgu: 26 yaşında erkek hasta kliniğimize sık enfeksiyon geçirme ve geniz akıntısı şikayetleri ile başvurdu.Muayenesinde geniz akıntısı dışında patoloji saptanmadı. Paranazal BT'de Sol maksiller sinüsü tama yakın dolduran yumuşak doku dansitesi, maksiller sinüs medial ve lateral duvarını oluşturan kemik yapılarda incelme ve düzensizlik görüldü.Sol maksiller sinüs posterior ve inferior kesiminde normale göre posteriorda yerleşmiş diş ve köküne ait görünüm tespit edildi. Hastanın diş çekimi öyküsü yoktu. Hastaya FESS+Cald Well Luc operasyonu yapıldı. Maksiller sinüs ostiumun kemik lamel ile oblitere olduğu izlendi.Sinüs içerisi enfekteydi ve drene edildi.Maksiller sinüs posteriolateralde sinüs duvarına gömülü diş bir miktar kemik doku ile birlikte eksize edildi.Patoloji sonucu plazma hücre hakimiyeti gösteren inflamatuar hücre infiltrasyonu olarak raporlandı.Postoperatif takiplerinde hastanın enfeksiyon sıklığında belirgin azalma gözlendi.

Tartışma ve Sonuç: Maksiller sinüs içerisindeki ektopik dişler nadir rastlanılan gelişimsel bozukluklardır.Rekürren veya kronik rinosinüzit, başağrısı, yüzde his bozukluğu veya kaybı, osteomeatal kompleks obstrüksiyonu, epistaksis gibi semptomlarla karşımıza çıkabilirlerÖzellikle maksiller sinüs yerleşimli ektopik dişle ilişkili patolojilerin sinüzit gibi yanlış tanı alarak gereksiz tedavi uygulamalarına yol açmaması nedeniyle ayrıcı tanıda akılda tutulması gereken bir rahatsızlık olduğunu düşünmekteyiz.

Anahtar Kelimeler: maksiller sinüs, ektopik, diş

Paranazal BT

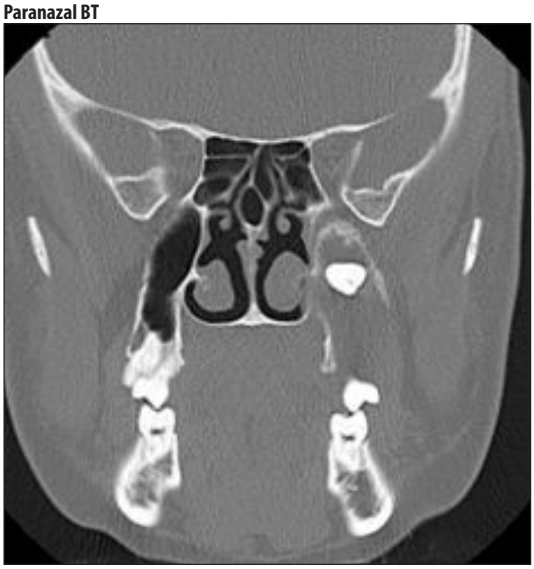

Şekil 1. Sol maksiller sinüs posteriorunda yerleşmiş olan ektopik molar diş

[PP-033]

NADİR GÖRÜLEN SİNONAZAL BÖLGE LENFOMALARI

Şamil Şahin[1], Serap Önder[1], İldem Deveci[1], Mehmet Sürmeli[1], Ayşe Aslı Şahin Yılmaz[1], Çağatay Oysu[1], Meryem Doğan Altunpulluk[2]

[1]Ümraniye Eğitim Araştırma Hastanesi, KBB Anabilim Dalı, İstanbul
[2]Ümraniye Eğitim Araştırma Hastanesi, Patoloji Anabilim Dalı, İstanbul

Primer Sinonazal Lenfoma nadir görülen bir hastalıktır. Ekstranodal lenfomaların tutulum yerleri sıklıkla mide, duodenum, karaciğer, yumuşak doku, dura ve kemiktir. Lenfomaların farklı coğrafik alanlar arasında sıklığı ve immünfenotipik özellikleri önemli değişiklikler göstermektedir. Primer Sinonazal Lenfoma Batılı toplumlarda nadir, ancak Asya toplumları arasında daha yaygındır. En sık görülen semptom ve bulguları epistaksi, nasal pasajda kitle, burun tıkanıklığıdır. Daha az sıklıkla propitozis ve sert damak perforasyonu görülmektedi. Epstein-Barr virüsü (EBV) ve Burkitt lenfoma, Hodgkin lenfoma, non-Hodgkin lenfoma (NHL) gibi malign hastalıklar arasındaki ilişki olduğu gösterilmiştir

Kliniğimizde 2007-2015 yılları arasında yapılan nasal kitle biyopsileri ve nazofarenks biyopsi sonuçları arasında 12 hasta lenfoma tanısı almıştır.Lenfoma türleri arasındaki dağılım ise 7 hasta Diffüz Büyük B hücreli Lenfoma, 2 hasta T hücreli Lenfoma,1 hasta Hodgkin Lenfoma, 2 hasta ise Extramedüller Plasmasitom olarak raporlanmıştır.

Anahtar Kelimeler: sinonasal kitle, lenfoma, tek taraflı burun tıkanıklığı

[PP-034]

NAZAL POLİPOZİSLİ HASTADA MAKSİLLER SİNÜS MEDİAL DUVARINI DESTRÜKTE EDEN FUNGUS TOPU: OLGU SUNUMU

Mehmet Karataş[1], Yasin Sarıkaya[1], Sedat Doğan[1], Cem Bayraktar[1], Bülent Petik[2]

[1]Adıyaman Üniversitesi Tıp Fakültesi, KBB Anabilim Dalı, Adıyaman
[2]Adıyaman Üniversitesi Tıp Fakültesi, Radyoloji Anabilim Dalı, Adıyaman

Giriş: Fungal sinüzitler invaziv ve noninvazive fungal sinüzitler olarak ikiye ayrılır. Fungus topu non invazive fungal sinüzitlerden olup genellikle sağlıklı immünkompetan bireylerde ortaya çıkmaktadır.

Olgu: 57 yaşında kadın hasta 4 aydan beri medikal tedaviye rağmen geçmeyen sol taraflı burun tıkanıklığı ve kötü kokulu ve yeşil renkli akıntı, geniz akıntısı ve alında ağrı şikayetleri ile polikliniğimize

başvurdu. Anterior rinoskopide sol nazal kaviteyi tama yakın dolduran polipoid kitle ve septumda sağa deviasyon mevcuttu. BT'sinde sol frontal, ethmoid, maksiller ve sfenoid sinüsleri dolduran solid doku ve solda osteomeatal kompleksin oblitere olduğu gözlendi. PNS MR'da Sol maksiller sinüsü ekspanse eden, nazofarenkse ve frontal sinüse uzanan T1A'da hipo, T2A'da hiperintens ve postkontrast incelemede polipoid kontrastlanma gösteren öncelikle inverted papillom olduğu düşünülen kitle görüldü. GAA'da sol nazal kaviteye endoskop ile girilerek polibe lokal anestezi yapıldıktan sonra nazal kavite değerlendirildi: polibin hemen arkasında maksilla medial duvarını destrükte etmiş, maksiller kaviteyi dolduran ve septuma kadar ulaşan kirli beyaz renkli, çamur kıvamında yabancı cisim mevcut idi ve temizlendi. Sol taraflı endoskopik sinüs cerrahisi yapılarak unsinektomi, anterior ve posterior etmoidektomi, frontal sinüzotomi ve sfenoidotomi yapılarak polipler temizlendi. Poliplerin patolojik tanısı inflamatuar polip ve yabancı cismin mikrobiyolojisi ise Aspergillus fumigatus olarak değerlendirildi.

Tartışma: Uzun süreli medikal tedaviye rağmen şikayetlerinde düzelme olmayan sinüzit olgularında ayırıcı tanı ve etiyolojiye yönelik yapılan görüntüleme yöntemleri ile altta yatan nedenler daha iyi değerlendirilmekle beraber peroperatif olarak bazen sürprizlerle karşılaşabilmekteyiz. Herhangi bir immünsüpressif hastalığı olmayan sağlıklı nazal poliposisli, uzun süreli medikal tedaviye dirençli sinüzit olgularında fungus topunun olabilecği akılda tutulmalıdır.

Anahtar Kelimeler: nazal poliposis, fungus topu, kronik sinüzit, maksilla medial duvar destrüksiyonu

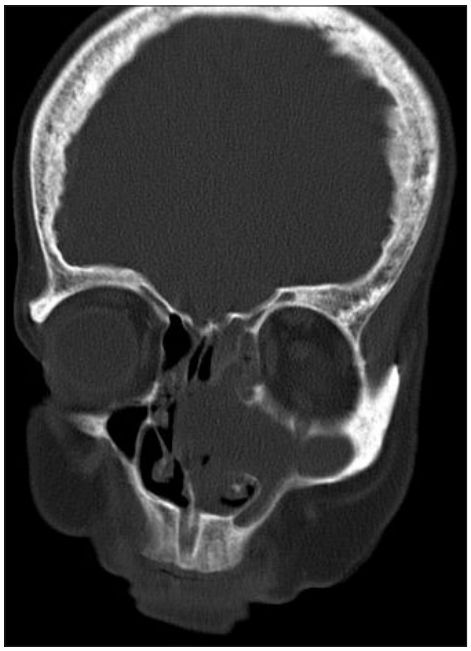

Şekil 1. Koronal PNS BTde kitlenin uzanımı

[PP-035]

NADİR VAKA SUNUMU: BAZİSFENOİD VE PARAFARİNGEAL BÖLGE YERLEŞİMLİ LANGERHANS HÜCRELİ HİSTİYOSİTOZ

Asif Selimov, Ahmet Emre Süslü, Serdar Özer, Taner Yılmaz, Metin Önerci

Hacettepe Üniversitesi Tıp Fakültesi, Kulak Burun Boğaz Hastalıkları Anabilim Dalı, Ankara

Giriş: Langerhans Hücreli Histiyositoz(LHH) nadir görülen, etyolojisi henüz aydınlatılamamış, histiyositlerin abnormal proliferasyonu sonucu oluşan bir hastalıktır. Bu sunumunda nadir lokalizasyona sahip LHH olgusu tartışılmaktadır. Literaturde parafaringeal bölgeye kadar ulaşan ve başağrısı dışında hiçbir nörolojik semptom vermeyen LHH olgusu tanımlanmamıştır.

Olgu: 4 yaşında başağrısı şikayetiyle kliniğimize başvuran hastaya MRG(manyetik rezonans görüntüleme) istenmiş ve sağ parafaringeal uzanımı olan bazisfenoidi tutan ekspansil, yoğun kontrastlanan yumuşak doku kitlesi tespit edilmiştir. Endoskopik transsfenoidal yaklaşımla kitleden biyopsi alınmıştır. Patolojik konfirmasyonun ardından hasta Pediatrik Onkoloji bölümüne konsulte edilmiş; Vinblastin kemoterapisi başlanmasına karar verilmiştir.

Tartışma: LHH, kafa kaidesini tutan kitlelerin ayırıcı tanısında akılda tutulması gereken nadir bir patolojidir.

Anahtar Kelimeler: Langerhans Hücreli Histiyositoz, Bazisfenoid, Parafaringeal bölge

[PP-036]

RADYOTERAPİ SONRASI GEÇ DÖNEMDE NADİR OLARAK GÖRÜLEN MAKSİLLA OSTEOSARKOMU VE DİL KÖKÜ YASSI HÜCRELİ KARSİNOMA BİRLİKTELİĞİ

Doğan Atan, Hüseyin Dere, Murat Kılıç, Kürşat Murat Özcan, Aykut İkincioğulları, Serdar Ensari

Ankara Numune Eğitim ve Araştırma Hastanesi, KBB Kliniği, Ankara

Radyoterapi başta nazofarenks karsinomu olmak üzere baş boyun kanserlerinin tedavisinde kullanılmaktadır. Radyoterapi uygulanan bölgelerde geç dönemde nadiren başka maligniteler görülebilmektedir. Nazofarenks karsinomu nedeniyle radyoterapi alan hastalarda radyoterapiye sekonder en sık malign fibröz histiositom ve osteosarkom görülmektedir. Radyoterapiye sekonder baş ve boyunda yassı hücreli kanserde gelişebilmektedir. Literatürde nazofarenks kanseri nedeniyle radyoterapi alan ve geç dönemde maksilla osteosarkomu ile beraber dil kökünde yassı hücreli karsinoma vakasına rastlanılmamıştır. Bu olgu sunumunda nazofarenks karsinomu nedeniyle radyoterapi tedavisi alan ve 10 yıl sonra maksilla osteosarkomu ile birlikte dil kökü yassı hücreli karsinoma birlikteliği saptanan hasta güncel literatür eşliğinde sunulmuştur.

Anahtar Kelimeler: osteosarkom, rayoterapi, dil

[PP-037]

İNTRANAZAL EKSTRANODAL NK-T HÜCRELİ LENFOMA: OLGU SUNUMU

Aykut İkincioğulları, Şeyda Akbal, Doğan Atan, Kürşat Murat Özcan, Mehmet Ali Çetin, Hüseyin Dere

Ankara Numune Eğitim ve Araştırma Hastanesi, KBB Kliniği, Ankara

Sinonazal lenfomalar non-hodgkin lenfomalar içerisinde oldukça nadir görülen bir formdur. Sinonazal lenfomaların en sık görülen formu ekstranodal NK/T hücreli lenfomadır. Başlangıçta genellikle burun tıkanıklığı, burun akıntısı, epistaksis gibi rinit veya rinosinüzit benzeri semptomlara neden olurlar. Ekstranodal NK/T hücreli lenfomalar nazal kavitede, paranazal sinüslerde, yüz orta hat yapıları ile komşu anatomik bölgelerde kemik, kıkırdak ve yumuşak dokularda progresif ülserasyon ve nekroza neden olarak agresif bir seyir gösterirler. Tedavi seçenekleri kemoterapi yada redyokemoterapidir. Nazal kavitede yaygın ekstranodal NK-T hücreli lenfoma olgusu güncel literatür eşliğinde sunulmuştur.

Anahtar Kelimeler: lenfoma, nazal kavite, EBV

[PP-038]

NAZAL SEPTUM PNÖMATİZASYONU KRONİK BAŞ AĞRISI NEDENİ OLABİLİR Mİ?

Erbil Kılıç[1], Burak Aşık[2]

[1]*Hakkari Asker Hastanesi, KBB- Baş ve Boyun Cerrahisi Kliniği, Hakkari*
[2]*Şırnak Asker Hastanesi, KBB- Baş ve Boyun Cerrahisi Kliniği, Şırnak*

Bu olgu sunumunda, pnömatize nazal septum hariç bir organik patolojisi bulunmayan ve kronik baş ağrısı olan bir hastanın kliniği özetlenmiştir.

Kliniğime 7-8 yıldır devam eden baş ağrısı yakınmasıyla 22 yaşında bir erkek hasta başvurdu. Baş ağrısının, burun kökü sağ tarafından başlayıp, düz bir hat halinde alın ortasından, frontoparietal bölgeye kadar yayıldığını ve nadiren ağrının sağ gözüne vurduğunu, haftanın en az 4 günü, 3-4 saat sürdüğünü ve ağrı kesicilere çoğunlukla yanıt verdiğini ifade eden hasta herhangi bir ek hastalığı ve alerjik öyküsünün olmadığını belirtti. Endoskopik rinolojik muayenesinde, nazal septum orta, her iki inferior konka hafif derecede hipertrofik, nazal mukozalar sağlıklı olarak izlendi. Nazal kavite içerisinde herhangi bir kitle veya polip izlenmedi. Hastaya çekilen paranazal BT, kranial BT ve MR sonuçlarında, pnömatize nazal septum haricinde herhangi bir patolojiye rastlanmadı. Paranazal sinüslerde sıvı, kitle ve mukozal kalınlaşma izlenmedi. Koronal paranazal BT kesitlerinde nazal septum pnömatizasyonu çok net bir şekilde izlenirken, aksiyel kesitlerde sağ sfenoid sinüsün ön duvarının nazal septumun ortasına kadar uzanarak, nazal septum pnömatizasyonuna neden olduğu izlenmiştir.

Baş ağrısı etyolojisini araştırmak üzere hasta, göz hastalıkları, nöroloji ve psikiatri ile konsülte edilmiş ve baş ağrısını açıklayacak nazal septum pnömatizasyonu dışında bir patoloji saptanmamıştır. Bu bulgularla hastaya genel anestezi altında, endoskopik olarak, sağ sfenoid sinus ostiumunun genişletilmesi ve pnömatize septumun lateral duvarının eksizyonu ameliyatı yapılmıştır. Cerrahiden 1 ay sonra hasta semptomlarının %50'den fazla azaldığını, 3 ay sonra ise baş ağrısının yok denilecek kadar olduğunu ifade etmiştir.

Nazal septum pnömatizasyonu olan ve kronik baş ağrısından yakınan hastalarda, nörolojik, psikiatrik ve oftalmolojik patolojiler dışlandıktan sonra, pnömatize nazal septum baş ağrısı etyolojisini açıklayabilir.

Anahtar Kelimeler: pnömatize nazal septum, kronik baş ağrısı, sfenoid sinüs

Pnömatize Nazal Septum

Şekil 1. Koronal Paranazal Sinüs BT'de Nazal Septum Pnömatizasyonu İzlenmektedir.

[PP-039]

RETANSİYON KİSTİ TARAFINDAN GİZLENEN MAKSİLLER SİNÜS HEMANJİOMU

Mustafa Kaymakçı[1], Nuray Ensari[2], Özer Erdem Gür[2], Fatih Boztepe[3], Taylan Gün[4]

[1]*Balıkesir Üniversitesi Tıp Fakültesi, Kulak Burun Boğaz Anabilim Dalı, Balıkesir*
[2]*Antalya Eğitim ve Araştırma Hastanesi, Kulak Burun Boğaz Kliniği, Antalya*
[3]*Özel Medical Park Hastanesi, Kulak Burun Boğaz Kliniği, Antalya*
[4]*Bahçeşehir Üniversitesi, Kulak Burun Boğaz Kliniği, Ankara*

Hemanjiomlar; insan vucudunda neredeyse her dokuda oluşabilen benign, vasküler kitlelerdir, fakat paranazal sinüslerde nadiren görülürler. Sıklıkla, tekrarlayan burun kanamaları ya da hemoptizi şeklinde klinik bulgu verirler.

Yaklaşık bir yıldır burun kanaması şikayeti olan, 64 yaşındaki hastanın çekilen direk grafisinde ve paranazal BT'sinde koronal kesitte maksiller sinüste retansiyon kisti ile uyumlu bulgular görülmüştür. Nazal endoskopik muayenesi doğal olan hasta ayrıntılı bir paranazal BT ve MR ile değerlendirildiğinde, retansiyon kistinin arkasında maksiler sinus hemanjiomu ile uyumlu görüntü tespit edilmiştir.

Direk grafiler ve tek tip kesitli paranazal BT yanlış tanıya yol açabileceğinden, tekrarlayan epistaksisi olan hastalarda MR ve ayrıntılı BT'nin çekilmesini öneriyoruz.

Anahtar Kelimeler: Retansiyon kisti, hemanjiom, maksiller sinus

Şekil 1. MR görüntüleme

[PP-040]

JUVENİL OSSİFYİNG FİBROMA: OLGU SUNUMU

Murat Şereflican, Veysel Yurttaş, Tuğçe Şimşek, Mesut Oral, Muharrem Dağlı

Abant İzzet Baysal Üniversitesi Tıp Fakültesi, KBB Hastalıkları Anabilim Dalı, Bolu

Giriş: Juvenil ossifying fibroma (JOF) erken yaşlarda görülür ve genellikle 1.-2. dekat içerisinde tanı konulur. JOF, periodontal ligamentten kaynaklanır. Çocuklarda, oral tümörlerin %2'sini oluşturur. Bu olguda psammomatoid tipte juvenil ossifiying fibromalı bir vaka sunulmuştur.

Olgu: 12 yaşında kız çocuğu hasta yaklaşık 1 yıldır, sol yanakta giderek büyüyen şişlik nedeni ile ailesiyle ilk olarak diş hekimine başvurmuş, hastaya bilgisayarlı tomografik inceleme (BT) yapılıp maksil-

ler sinüs kitlesi tanısıyla kliniğimize yönlendirilmiş. Hastanın yapılan kulak burun boğaz muayenesinde sert damağın sol tarafını kaplayan maksiller sinüs duvarına uzanım gösteren, palpasyonla hassas kitlesi mevcuttu. Lezyona ikincil sol 2. premolar diş laterale doğru yer değiştirmiş olduğu görüldü. Hastanın yapılan rutin kan tetkikleri normaldi. Hastanın BT'si ''Sol maksiller sinüsü büyük bir kısmını dolduran, maksiller kemik sol yarısını erode eden 37 x 41 x 33 mm boyutunda solid karakterde kitle'' olarak değerlendirildi. Hastadan yapılan insizyonel biyopsi sonucu juvenil ossifiying fibrom ile uyumlu geldi ve sol hemimaksillektomi ameliyatı yapıldı. Hastaya postoperatif geçici üst damak protezi takıldı. Hastanın patoloji sonucu "Psammomatoz tipte jüvenil ossifying fibroma" olarak raporlandı.

Tartışma: Ossifying fibroma histolojik olarak yapılan klasifikasyonda, trabeküler JOF (TrJOF) ve psammomatoid JOF (PsJOF) olmak üzere ikiye ayrılmıştır. PsJOF çoğunlukla, paranazal sinüs ve orbita kemikleri tutar, TrJOF tip ise sıklıkla çene kemiğini etkiler; fakat maksillanın mı yoksa mandibulanın mı daha çok etkilendiği tartışmalıdır. Rekürrens oranı %30-56 arasındadır. Genellikle asemptomatik olduklarından ve yavaş büyüdüklerinden dolayı tanı ilk konulduğunda kitlenin boyutu oldukça büyük olabilir. Hastamızı nadir görülen ve nüks oranları yüksek olduğundan dolayı küçük yaşlarda bile radikal cerrahi rezeksiyon işlemi gerektiren bir vaka olduğu için sunmak istedik.

Anahtar Kelimeler: Juvenil ossifying fibroma, maksillektomi, psammomatöz

Şekil 1. Hastanın preoperatif tomografi görüntüsü

[PP-041]

ORTA KONKA MUKOPİYOSELİNİ TAKLİT EDEN KONDROMEZENKİMAL HAMARTOM OLGUSU

Şeyda Belli[1], Şebnem Elbistanlı[1], Şule Özsoy[2], Bilgehan Güntekin[1], Z. Tolga Bilece[1]

[1]*Bağcılar Eğitim ve Araştırma Hastanesi, KBB Kliniği, İstanbul*
[2]*Bağcılar Eğitim ve Araştırma Hastanesi, Patoloji Bölümü, İstanbul*

Nazal kondromezenkimal hamartom sinonazal traktın nadir, benign hamartomudur ve sıklıkla bir yaş altı çocuklarda görülür. Kondromezenkimal hamartomlar epitelyal yapıdaki yaygın sinonazal tümörlerin aksine hem mezenkimal hem epitelyal elementler içerir. Nazal kondromezenkimal hamartomaların ayırıcı tanısı zordur ve radyolojik incelemeler karakteristik değildir. Kesin tanısı histopatolojik inceleme ile konur. Radyolojik görüntülemelerde kistik veya solid yönü ağır basabilen, kalsifikasyon içerebilen yumuşak doku kitlesi olarak tanımlanabilir.Sıklıkla kribriform plate ve ethmoid hücre yerleşimlidir.Orta konka tutulumu oldukça nadir olup, literatürde pediatrik olgu bildirilmemiştir.

Biz de nazal obstrüksiyon semptomlarıyla kliniğimize başvuran ve mukopiyoseli taklit eden ve mukopiyosel ön tanısıyla cerrahi uygulanan ve histopatolojik sonucu kondromezenkimal hamartoma gelen, 10 yaşındaki pediatrik vakayı sunuyoruz.

Anahtar Kelimeler: nasal kitle, mukopiyosel, kondromezenkimal tümör

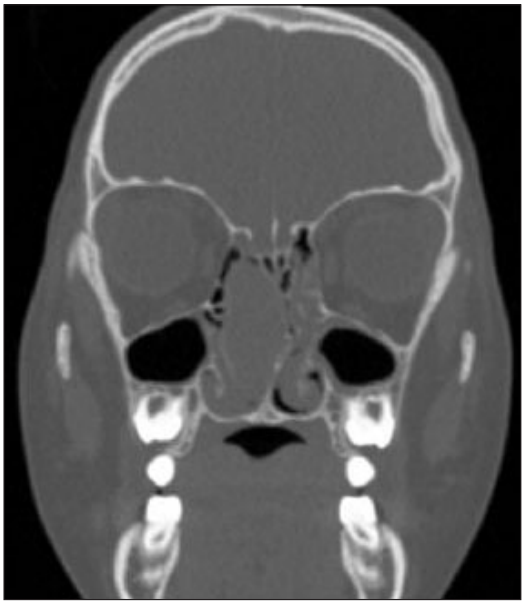

Şekil 1. Paranazal BT

[PP-042]

MAKSİLLER SİNÜSTE PRİMER EWİNG SARKOMU

Burçin Çabuk, Fazıl Necdet Ardıç, Cüneyt Orhan Kara, Funda Tümkaya

Pamukkale Üniversitesi Tıp Fakültesi, KBB Anabilim Dalı, Denizli

Maksiller sinüste nadir görülen bir Ewing sarkomu olgusu sunulmaktadır. Primer tedavide maksillektomi,radyoterapi,kemoterapi uygulanmış, nüks olması üzerine göz enükleasyonu,kraniofasial rezeksiyon yapılan hastanın seyri anlatılmıştır.

Giriş: Ewing sarkomu primer malign kemik tümörlerinin %10 unu oluşturur.Kalvaryumda çok nadirdir. En sık yaşamın 2. dekadında görülür.Ender olarak 30 yaş üstü görülür.

Olgu: 50 yaşında bayan, Paranazal BTdeki lezyonu nedeniyle medial maksillektomi yapılmış ve patolojisi Ewing Sarkom gelmesiyle postop kemoterapi ardından radyoterapi başlanmıştır. Primer tedaviden 1,5 sene sonra sağ göz altında şişlikle başvuran hastanın kitlesine eksizyonel biyopsi yapılmıştır.Nüks saptanması nedeniyle göz enükleasyonuyla kraniofasial rezeksiyon yapılmıştır. Ardından brakioterapi ve kemoterapi başlanmıştır.

Kraniofasial rezeksiyondan 4 ay sonra lezyon bölgesinde kitle görülmesiyle tekrar operasyona alınmıştır ve postop kemoterapi esnasında sepsis gelişmesiyle tanıdan 22 ay sonra ex olmuştur.

Tartışma: Olgumuzda Ewing sarkomu beklenmeyen yaşta, nadir tutulum bölgesi kalvaryal kemikte görülmüştür.

Günümüzde çoklu kemoterapinin kullanıldığı protokoller sayesinde 5 yıllık yaşam süresi %50 ve üzerine çıkabilmektedir.Ancak çalışmalarda olgular yaşlara göre gruplandırıldığında 22 yaşından küçüklerin,23 yaşından büyüklere göre anlamlı olarak daha uzun yaşam süresine sahip oldukları bulunmuştur.Literatürde aksiyal yerleşimli tümörlerin,ekstremite yerleşimli tümörlere göre kötü prognozlu olduğu tesbit edilmiştir.Özellikle kalvaryal yerleşimli tümörlerde cerrahi olarak tamamen çıkarmaya çalışmak morbiditeyi arttırmakta ve genelliklede mümkün olamamaktadır.

Sonuç olarak Ewing sarkomunun maksiller sinüs yerleşimi nadir bir lokalizasyondur.Lokal olarak agresif seyirli bir tümör olup teda-

viye yanıtın kötü olmasında maksiller sinüste yerleşim göstermesi ve hastanın yaşı prognozda rol almaktadır.

Anahtar Kelimeler: Ewing sarkomu, kraniofasial rezeksiyon, maksiller sinüs

Sağ Maksiller Sinüste Ewing Sarkomu

Şekil 1. Kraniofasial rezeksiyon yapılan ve sonrasında nüks gelişen Ewing sarkom olgusu

[PP-043]

MAKSİLLER SİNÜS OSTİUMUNU TIKAYIP SİNÜZİT YAPAN DİŞ

Hüseyin Baki Yılmaz, Mehmet Bilgin Eser, Banu Atalay Erdoğan, Arif Şanlı

Kartal Dr. Lütfi Kırdar Eğitim ve Araştırma Hastanesi KBB Kliniği, İstanbul

Şiddetli geniz akıntısı, yüz sol tarafında dolgunluk ve baş ağrısı şikayeti ile kliniğimize başvuran 16 yaşındaki hastamızın endoskopik muayenesinde sol alt ve orta meada yoğun mukopurulan akıntı tespit edildi. Hastanın yaklaşık 2 aydır farklı kliniklerde 4 kez ilaç tedavisi alması üzerine hastaya ek tedavi verilmeden paranasal sinüs tomografisi çekildi. Tomografide sol maksiller sinüs içini tamamen dolduran sekresyon ve maksiller sinüs ostiumunu tıkayan homojen, hiperdens ve sınırları düzgün yaklaşık 1cm boyutunda kitle tespit edildi. Genel anestezi altında endoskopik sinüs cerrahisi ile kitle tamamen çıkarıldı ve patolojiye gönderildi. Patolojide kitlenin diş olduğu raporlandı. Nadir olarak maksiller sinüs ostiumunu tıkayarak sinüzite neden olan ender görülen diş olgusunu sunmayı ve literatür ışığında tartışmayı amaçladık. Olgu sunumuzda paranasal sinüs tomografisinin tanıdaki üstünlüğü ve endoskopik sinüs cerrahisinin tedavideki başarısını vurguladık.

Anahtar Kelimeler: diş, maksiller sinüs ostiumu, maksiller sinüzit

BT Görüntüleme

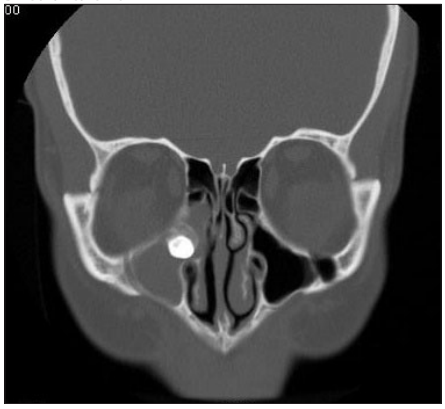

Şekil 1. Paranasal Sinüs BT de maksiller sinüs ostiumunu tıkayarak maksiller sinüzite neden olan diş.

[PP-044]

NAZAL KAVİTEDE NADİR BİR YABANCI CİSİM: AÇILMIŞ ATAŞ

Onur Gülel, Talip Talha Tanyeli, İlker Akyıldız, Serdar Yerlikaya, Necmi Arslan

T.C. S.B. Ankara Eğitim ve Araştırma Hastanesi KBB Kliniği, Ankara

Giriş: Yabancı cisimler Kulak Burun Boğaz (KBB) acillerinin önemli bir kısmını oluşturmaktadır. Aspirasyon, solunum sıkıntısı, enfeksiyon gibi komplikasyonlara neden olabildiği için yabancı cisim hastalarının tanı ve tedavisi hızlı ve doğru biçimde yapılmalıdır.

3 yaşında erkek hasta sağ nazal kavitede yabancı cisim ve kanama şikayeti ile kliniğimize başvurdu. Yapılan muayenede sağ nazal kavitede alt konkaya kanca şeklinde saplanmış ve kanamaya neden olan 10 cm uzunluğunda açılmış ataş saptandı. Diğer KBB muayenesi doğal olan hastanın sağ nazal kavitesindeki alt konkaya saplanmış olan yabancı cisim genel anestezi altında çıkarıldı.

Tartışma: KBB acillerinin önemli bir kısmını yabancı cisimler oluşturmaktadır. Pediatrik hastaların ilgisini çeken parlak yabancı cisimler özellikle 2-3 yaş arasında hastalar tarafından nazal kaviteye, dış kulak yoluna ve oral kavitelerine sokulmaktadır. Solunum sıkıntısı, aspirasyon, enfeksiyon gibi komplikasyonlara neden olabilecekleri için bu hastaların değerlendirilmesi ve tedavisi hızlı ve uygun biçimde yapılmalıdır. Özellikle sert, etraf dokulara saplanabilen, sivri yabancı cisimlerin çıkarılmaları sırasında endoskopik muayene kullanılmalı ve etraf dokuların hasar görmemesi için dikkat gösterilmelidir.

Anahtar Kelimeler: endoskopik muayene, nazal kavite, yabancı cisim

Şekil 1. sağ nazal kavitede yabancı cisim

[PP-045]

ANALJEZİKLERE DİRENÇLİ BAŞAĞRISININ NADİR BİR NEDENİ: İZOLE SFENOİD SİNÜS ASPERGİLLOMASI

Emre Günbey[1], Şemsettin Kardaş[1], Kerim Aslan[2], Hediye Pınar Günbey[2], Rıfat Karlı[1], Recep Ünal[1]

[1]Ondokuz Mayıs Üniversitesi Tıp Fakültesi, Kulak Burun Boğaz Anabilim Dalı, Samsun
[2]Ondokuz Mayıs Üniversitesi Tıp Fakültesi, Radyoloji Anabilim Dalı, Samsun

Aspergillus paranazal sinüs fungal enfeksiyonlarında en sık görülen ajandır. Aspergillomalar en az sfenoid sinüste görülür. Sfenoid sinüs hastalıklarının tanısı nonspesifik öykü ve fizik muayene bulguları nedeniyle zordur. Tanı ve tedavideki gecikmeler çok ciddi komplikasyonlara yol açabilir. Bu makalede; uzun yıllardır uyku bozukluğu ve baş ağrısı nedeni ile psikiyatri bölümünce takip edilmekte olan hastada tespit edilen sfenoid sinüs aspergilloması olgusunu sunuyor ve bu nadir olgu ile beraber sfenoid sinüs aspergillomalarının klinik ve radyolojik özelliklerini tartışıyoruz.

Anahtar Kelimeler: Aspergilloma, sfenoid sinüs, başağrısı

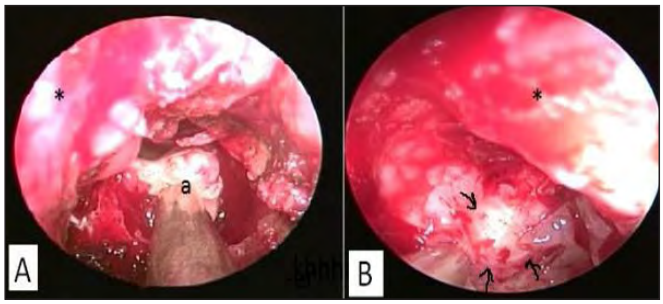

Şekil 1. İntraoperatif endoskopik görünüm; şekil A'da sağ sfenoid sinüsü dolduran sarımtırak, peynir kıvamında lezyon görülmekte, şekil B'de ise lezyon temizlendikten sonra sfenoid sinüsün görünümü(ok ile işaretli kısım sfenoid sinüs arka duvarındaki defekti göstermektedir)

[PP-046]

SOL ORBİTADA AĞRIYA NEDEN OLAN PARANAZAL SİNÜS YERLEŞİMLİ FİBRÖZ DİSPLAZİ OLGUSU

Celal Günay, Ömer Faruk Çalım, Burak Kersin

Özel Medipol Mega Üniversite Hastanesi KBB Anabilim Dalı, İstanbul

Paranazal sinüs tümörleri, tüm vücut tümörlerinin %0.2- 0.8'ini, üst solunum yolu tümörlerinin %3'ünü oluşturur. Bu tümörlerin %77'si maksiller sinüs kökenlidir.Bu bölge tümörlerinin %80'i yassı epitel hücreli karsinom, %10-15 kadarı adenokarsinom ve adenoid kistik karsinomdur. Kalan %4-6 kadarını ise melanom, lenfoma, estezionöroblastoma ve sarkomalar oluşturur. Sıklıkla tümör sinüs anatomik sınırlarının dışına çıkmadan semptom vermez. Sigara kullanımı, odun tozu, nikel, formaldehid, rinitler ve nazal polip gibi sinonazal problemler predispozan faktörler arasında sayılabilir. Sık görülmedikleri ve sinüs kavitesi içerisinde sessizce gelişmesi nedeni ile erken dönemde tanı koyma olasılığı çok zayıftır. Günümüzde en etkili tedavi yöntemi postoperatif veya preoperatif radyoterapi sonrası radikal bir cerrahi müdahale ile mümkün olmaktadır. Beş yıllık sağ kalım %55-60 dolaylarındadır.Olgumuzda burun tıkanıklığı, burun kanaması, sol göze vuran ağrı şikayetleriyle şikayetleri nedeni ile yaklaşık 1 yıl önce burun ameliyatı olmuştu. Herhangi bir kimyasal madde ile karşılaşma hikayesi yoktu. Yapılan endoskopik kulak burun boğaz muayenesinde sol nazal kavitede maksiller sinüs medyal duvarının daha önce geçirdiği ameliyatta rezeke edilmişti ve sol maksiller sinüsü tama yakın dolduran sarımsı renkte, frajil, lobüle kitle mevcuttu. Diğer muayene bulgularında patolojik bulgu mevcut değildi. Yapılan biyopsi sonucu fibröz displazi olarak rapor edilen hastanın çekilen paranazal sinüs tomografisinde sol maksiller sinüs medyal duvarının rezeke edildiği,sinüsü tama yakın dolduran-ön duvarı erode eden, ön ve arka etmoid hücreler ile frontal ve sfenoid sinüse uzanım gösteren yumuşak doku dansitesindeki kitle mevcuttu. Diğer rutin biyokimyasal ve hematolojik kan testleri normal sınırlardaydı. Hastaya tek taraflı endoskopik sinüs cerrahisi ve lateral rinotomi yaklaşımı ile geniş tümör rezeksiyon uygulandı.6 ay sonra yapılan muayene ve tetkiklerinde nükse rastlanmadı.

Anahtar Kelimeler: paranazal sinüs tm, fibröz displazi, orbita

[PP-047]

RİNOPLASTİDE ENDER BİR KOMPLİKASYON: NAZAL DORSUMDA DERMATİT

Mehmet Düzlü, Faruk Kadri Bakkal, Recep Karamert, Fakih Cihat Eravcı

Gazi Üniversitesi Tıp Fakültesi, KBB Anabilim Dalı, Ankara

Giriş: Rinoplasti çok çeşitli komplikasyonların yaşanabildiği bir prosedürdür. Nazal dorsumda da splintlere bağlı oluşan hafif cilt irritasyonu ve hiperemiden ağır nekroz ve doku kaybına kadar gidebilen komplikasyonlara literatürde rastlanmaktadır. Çalışmamızda rinoplasti sonrası yerleştirilen eksternal splintin alınmasından sonra nazal dorsumda ender görülen bir dermatit olgusu sunulmuştur.

Olgu: 50 yaşında bayan hastaya septonazal deformite tanısı ile açık teknik septorinoplasti uygulanmıştır. Hastaya kemik çatının pozisyonunu sağlamak ve stabilize etmek amacıyla Denver splint uygulanmış ve postoperatif onuncu günde alınmıştır. Splintin alınmasından sonra nazal dorsumda yaygın püy izlenmiştir. SF ile irrigasyon yapılıp steril gazlı bez ile nekrotik tabaka dikkatlice debride edildiğinde aşırı fragil hale gelen ciltte kanama odakları izlenmiştir. Hastadan sürüntü kültürü alınmış ve dermatolojiye konsulte edilmiştir. Gün aşırı irrigasyon ve topikal antibiyoterapi *(Fusidik asit)* tatbik edilmiştir. Uygulanan tedaviye bir haftada yanıt alınmış ve hasta sorunsuz iyileşmiştir.

Tartışma: Rinoplastide uygulanacak her basamak hasta özelinde değerlendirilmelidir. Sunulan olguda hasta ileri yaşlı, oldukça kalın ve yağlı bir cilde sahipti. Hastada zaten normalden fazla olan yağ ve ter bezi sekresyonları dorsum splintinin de etkisi ile daha da artmış ve splintin altında bakteri üremesi için uygun nemli bir ortam oluşmuştur. Ayrıca splintin cilde tutunmasını sağlayan yapışkanları da eriyerek cilt gözeneklerini tıkamış ve dermatite zemin hazırlamıştır. Böyle komplikasyonlardan korunmak adına cildin hava almasını sağlayabilmek amacı ile delikli splintlerin tercih edilmesi ve splintlerin daha kısa sürede (5-7 günde) alınabilmesi düşünülebilir. Ayrıca ilke olarak splint uygulamasından önce dikkatli bir cilt temizliği de rutin olarak yapılmalı ve splinte aşırı baskıdan kaçınılmalıdır.

Anahtar Kelimeler: dermatit, komplikasyon, rinoplasti

Şekil 1. Nasal dorsumda dermatit

[PP-048]

ORBİTAL KİTLEYİ TAKLİT EDEN FRONTAL SİNÜS MUKOPYOSELİ: OLGU SUNUMU

Nurcan Yurtsever Kum[1], Deniz Baklacı[1], Rauf Oğuzhan Kum[1], Müge Özcan[1], Adnan Ünal[2]

[1]Ankara Numune Eğitim ve Araştırma Hastanesi KBB Kliniği, Ankara
[2]Ankara Numune Eğitim ve Araştırma Hastanesi KBB Kliniği, Ankara, Hitit Üniversitesi Tıp Fakültesi, KBB Anabilim Dalı, Çorum

Mukoseller, paranazal sinüs boşluklarını döşeyen normal solunum mukozası ile örtülü kistik lezyonlardır. Etiyolojide sinüs ostiumunun tıkanması (tümör, cerrahi, travma, kronik enflamasyon nedeniyle) sorumlu tutulmaktadır. Paranazal sinüs mukoselleri en sık frontal sinüs-

de (%65) daha sonra ön etmoid (%30) ve maksiller sinüste (%3-10) görülür. Paranazal sinüslerin orbita ile yakın ilişkisi nedeni ile normal büyüklüklerinin dışına taşmış mukosellerde oftalmik komplikasyon gelişmesi doğaldır. Frontal sinüs mukosellerinin cerrahi tedavisi, fonksiyonel endoskopik sinüs cerrahisinden, sinüsün oblitere edildiği veya edilmeksizin yapılan kraniyotomi ve kraniyofasiyal yaklaşımları içermektedir.

Bu çalışmada, kliniğimize sol gözde şişlik ve görme kaybı nedeni ile başvuran frontal sinüs mukopyoselli bir olguyu literatür eşliğinde tartışmayı planladık.

Anahtar Kelimeler: komplikasyon, mukosel, propitoz

Şekil 1. A. Preoperatif görünüm B. Postoperatif görünüm

[PP-049]

MAKSİLLER SİNÜSTE YABANCI CİSMİN ATİPİK BİR KLİNİĞİ; KÜME TİPİ BAŞ AĞRISI

Filiz Gülüstan, Zahide Mine Yazıcı, Mustafa Çelik, Wesaam M. E Alakhras, Harun Acıpayam, Fatma Tülin Kayhan

Bakırköy Dr. Sadi Konuk Eğitim ve Araştırma Hastanesi, Kulak Burun Boğaz Baş ve Boyun Cerrahisi Kliniği, İstanbul

Küme tipi baş ağrısı sıklıkla erkeklerde görülen farklı şiddette olabilen, göz çevresinde ve temporal bölgede yaklaşık 15 -180 dakika arasında devam eden primer baş ağrısı tipidir. Literatürde birçok neden ortaya konmuştur. Birçok sistemik hastalığın öncül belirtisi olabilmektedir. Bunun yanında kulak burun boğaz hekiminin ilgi alanına giren paranasal sinüs patolojilerinde de görülebilmektedir. Maksiller sinüste yabancı cisim küme tipi baş ağrısının nadir nedenlerindendir. Literatürde oldukça nadir olduğu belirtilmektedir. Bu makalede aralıklı sol yüz yarımında küme tipi baş ağrısı nedeniyle tarafımıza başvuran ve yapılan tanısal işlemler sonucunda sol maksiler sinüste yabancı cisim saptanan ve Culdwell-Luc operasyonuyla başarıyla tedavi edilen 51 yaşında erkek hastanın tanı,tedavi ve takip aşamaları güncel literatür bilgileri ışığında sunuldu.

Anahtar Kelimeler: küme tipi baş ağrısı, maksiler sinus, yabancı cisim

[PP-050]

ENDOSKOPİK SİNÜS CERRAHİSİ KOMPLİKASYONU: ETMOİD MUKOPİYOSELE BAĞLI PRESEPTAL SELÜLİT

Bülent Öcal, Ömer Bayır, Elif Gamze Büyükküpcü, Güleser Saylam, Emel Çadallı Tatar

Dışkapı Yıldırım Beyazıt Eğitim ve Araştırma Hastanesi, KBB Kliniği, Ankara

Giriş: Kronik sinüzit nedeniyle opere edilen olgularda cerrahi basamakların uygun bir şekilde tamamlanmaması halinde enfeksiyon gelişimine uygun nazal kavitelerle karşılaşabiliriz. Bunun önemini vurgulamak amacıyla; bu olguda endoskopik sinus cerrahisi komplikasyonu olarak anterior etmoid yerleşimli mukopiyosel ve bunun zemininde gelişen preseptal selülitten bahsedilmiştir.

Olgu sunumu: 58 yaşında bayan hastaya 3 sene once dış merkezde nazal polip ve sinüzit tanılarıyla sinüs cerrahisi uygulanmış. Kliniğimize 3 gun once sol göz çevresinde başlayan ağrı, şişlik ve kızarıklık şikayetiyle başvuran hastanın değerlendirilmesi sonucunda nüks nazal polipozis ve etmoid mukopiyosel gözlendi. Revizyon endoskopik sinüs cerrahisi uygulanan hastada önceki operasyon sırasında ön etmoid hücrelerin yeterince drene edilmemesine bağlı olarak mukopiyosel geliştiği, lamina papiresea defekti nedeniyle de buradaki inflamasyonun orbital yapıları etkilediği ve preseptal selülite neden olduğu izlendi.

Tartışma: FESC'de amaç normal anatomi ve fızyolojiyi mümkün olduğunca koruyarak mevcut patolojiyi ortadan kaldırmaktır. Olgumuzda da görüldüğü üzere intraoperatif komplikasyonlar ve suboptimal cerrahi FESC sonrası geç dönem komplikasyonlara neden olmaktadır.

Anahtar Kelimeler: endoskopik sinüs cerrahisi, komplikasyon, piyomukosel, preseptal selülit

[PP-051]

PTERİGOPALATİN FOSSA SCHWANNOMU ENDOSKOPİK TRANSNAZAL YAKLAŞIM: OLGU SUNUMU

Cem Saka[1], Şevket Aksoy[1], Esma Altan[1], Mehmet Hakan Korkmaz[2]

[1]S.B. Dışkapı Yıldırım Beyazıt Eğitim ve Araştırma Hastanesi, KBB Kliniği, Ankara
[2]Yıldırım Beyazıt Üniversitesi, Tıp Fakültesi, KBB & BBC Anabilim Dalı, Ankara

Amaç: Bu olgu sunumunda pterigopalatin fossadan endoskopik schwannom eksizyonunu bildirmekteyiz.

Olgu: 31 yaşında bayan hasta yaklaşık 5 yıldır aralıklarla olan, analjeziklere cevap veren, yüzün sol yarısında daha belirgin, göz çevresine yayılan baş ağrısı şikayeti olan hasta aynı zamanda migren nedeniyle takipteydi. Hastada görme bozukluğu ve rinolojik yakınmalar yoktu.

MRG'de sol maksiller sinüs posterior duvarında destrüksiyona neden olan, belirgin lobüle 30x20x46 mm boyutlarında T2 serilerde içerisinde hipointens seviyelenme bulunan, posterior komponenti daha solid görünümde kitle lezyonu saptandı. Lezyonun görünüm özellikleri trigeminal sinir kaynaklı schwannomu akla getirmektedir. Lezyonun BT görüntülemesinde sol pterigopalatin fossayı dolduran, mastikatör alana uzanan, komşu kemik yapılarda ekspansiyona neden olan 30x20 mm boyutta kitle lezyonu mevcuttu.

Bu klinik şüphelerle hastaya endoskopik sinüs cerrahisi uygulandı. Sol nazal pasajdan endoskopla maksiller sinüs ostiumu bulunarak genişletildi. Maksiller sinüs posterior duvarında öne doğru protrüzyon görüldü ve incelmiş posterior duvar eksize edilerek pterigopalatin fossadaki kitleye ulaşıldı. Kitle etraf dokulardan künt diseksiyonla ayrılarak total eksizyon sağlandı.

Histopatolojik tanısında periferik sinir kesitleri ve ganglion hücreleri komşuluğunda kısmen düzgün sınırlı yer yer ince bir kapsüller ile çevrili görünümde iğsi hücreli bir tümör izlenmiştir. Tümör selüler karakterde olup seyrek mitoz içermektedir. Nekroz saptanmamıştır. S100 pozitif, Ki67 %4 pozitif olarak bulunmuştur. Tümör selüler schwannom olarak değerlendirilmiştir.

Tartışma: Bu bölgede yerleşmiş tümörlerde normal yaklaşım Cadwel-Luc insiyonuyla gerçekleştirilen rezeksiyondur. Biz bu vakada yeterli görüntü sağlaması ve tümörün total eksizyonuna olanak tanıması nedeniyle endoskopik yöntemi tercih ettik. Bu bildiri pterigopalatin fossa tümörlerinde endoskopik yaklaşımla tümör eksizyonunun mümkün olduğunu göstermektedir.

Anahtar Kelimeler: endoskopik, pterigopalatin fossa, schwannom

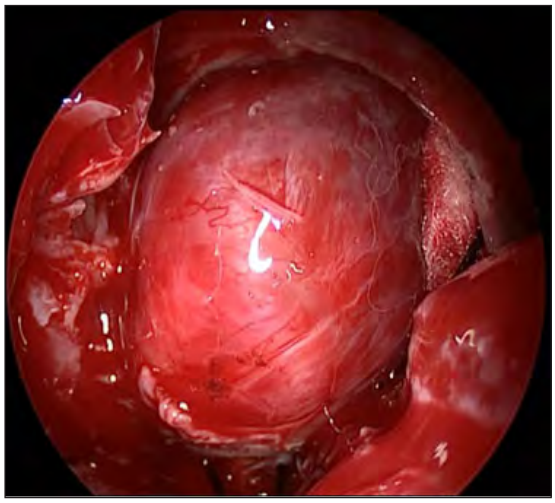

Şekil 1.

[PP-052]

TRANSNAZAL RİNORE ONARIMI: ULUDAĞ KBB DENEYİMİ

Fikret Kasapoğlu, Mehmet Ege Akça, Uygar Levent Demir, Ömer Afşin Özmen, Hamdi Hakan Coşkun, Oğuz İbrahim Basut

Uludağ Üniversitesi Tıp Fakültesi, KBB Anabilim Dalı, Bursa

Giriş: Anterior kafa tabanı defektleri BOS (beyin omurilik sıvısı) rinoresine ve buna sekonder olarak gelişebilen menenjit gibi bir çok intrakraniyal komplikasyona neden olabilen bir durumdur. Çoğunlukla iyatrojenik, travmatik veya idyopatik olarak gelişmektedir. Transnazal endoskopik defekt onarımı için genellikle otojen materyaller ile doku yapıştırıcılarından faydalanılmaktadır. Bu çalışmanın amacı kliniğimizde BOS rinoresi nedeniyle değerlendirilen ve transnazal endoskopik kafa tabanı defekti onarımı yapılmış hastalarda yaş, defektin etyolojisi, defekt lokasyonu, onarım materyali ve takip süreci açısından bir derleme yapmaktır.

Materyal-Metod: 2007-2015 tarihleri arasında Uludağ Üniversitesi KBB Anabilim Dalı'nda transnazal BOS rinoresi onarımı yapılmış sekiz hasta dahil edilmiştir. Retrospektif çalışılmıştır.

Bulgular: Hastaların yaş ortalaması 47* ve 8 kadın 1 erkek'ti. 7 hastada preoperatif rinore örneğinde ß2 transferrin pozitif saptanmıştı. ß2 transferrin çalışılmayan bir hastada geçirilmiş menenjit atakları öyküsü mevcuttu. 2 hastada kafa tabanı defekti nedeni olarak iyatrojenik sebepler, 4 hastada idiyopatik, 3 travmatik olarak saptandı. Defekt lokasyonunun 4 hastada kribriform plate, 2 hastada frontal sinüs, 2 hastada sfenoid sinüs, 1 hastada ise hem sfenoid sinüs hem posterior etmoid olduğu belirlendi. 6 hastada kartilaj ve fasiya, bir hastada temporal kas ile orta konka greft olarak kullanılırken, greft bölgesine 4 hastada yağ ve tamamında doku yapıştırıcısı uygulandı. 2-15 ay arası takiplerde 1 hasta BOS kaçağı nüksü nedeniyle (draf 2 prosedürü) uygulandı. Bir hasta ise nüks sonrası nöroşirürji kliniğince 2 kez opere edildi.

Sonuç: Anterior kafa tabanı defekti çoğunlukla orta yaşlı kadınlarda görülmekte ve otolog materyaller ile doku yapıştırıcısı kullanılarak transnazal endoskopik olarak güvenle opere edilebilmektedir. ß2 transferrin tetkiki yapılarak BOS kaçağı gelişini doğrulamak cerrahi başarı için önemlidir.

Anahtar Kelimeler: bos, kafa, rinore, tabanı, transnazal

[PP-053]

MOBİL ENDOSKOPİ

Mazhar Mehmet Çelikoyar, Gaffar Cahit Aslan, Fikret Çınar

İstanbul Bilim Üniversitesi Tıp Fakültesi KBB Anabilim Dalı, İstanbul

Giriş: Teknolojinin güncel gelişmeleri arasında yer alan mobil uygulamaların KBB alanındaki örneklerinden birisi olan mobil endoskopinin uygulamalarından örnekler verilecek ve yararları aktarılacaktır.

Gereç-Yöntem: Cep telefonunun kamerası, cep telefonuna takılan bir gereç aracılığı ile standart Hopkins teleskoplar, telefondaki bir yazılım temel gerekenlerdir.

Bulgular: Bu çalışmada uygulamanın değişik örnekleri aktarılacaktır.

Tartışma-Sonuç: Mobil endoskopi yerini bulmaya başlayan bir uygulamadır. Bu sayede hekimin büyük-taşınmaz altyapılara gereksinimi azalacağı gibi, geliştirildikçe endoskopik muayenelerin farklı örneklerinin de gelişmesini sağlayacağına inanıyoruz.

Anahtar Kelimeler: Endoskopik muayene, endoskopik kayıt, mobil endoskopi

Şekil 1. Muayene sırasında dışardan görünüm

[PP-054]

FRONTAL SİNÜS OSTEOMU İLE OPERE ETTİĞİMİZ HASTALARIN ANALİZİ

Şükrü Turan, Ercan Kaya, Mehmet Özgür Pınarbaşlı, Hamdi Çaklı

Eskişehir Osmangazi Üniversitesi Tıp Fakültesi, Kulak Burun Boğaz Anabilim Dalı, Eskişehir

Giriş: Paranazal sinüs osteomları iyi sınırlı, yavaş büyüyen kemik doku kaynaklı benign tümörlerdir. Paranazal sinüsler içerisinde en sık görülen lokalizasyon frontal sinüs olmakla birlikte frontal sinüsü takiben ethmoid sinüs, maksiller sinüs ve sphenoid sinüsde osteomlar görülmektedir.Frontal osteomlar sıklıkla asemptomatik seyretmekte olup semptomatik hale geldiklerinde en sık baş ağrısı şikayeti olmaktadır. Bu çalışmada kliniğimizde frontal osteom tanısı konularak uygun cerrahi teknikle opere edilen hastaların postoperatif sonuçlarını analiz etmeyi amaçladık.

Gereç-Yöntem: Bu çalışmada Mart 2009 ile Temmuz 2014 tarihleri arasında Eskişehir Osmangazi Üniversitesi Tıp Fakültesi Hastanesi

Kulak Burun Boğaz kliniğinde frontal sinüs osteom tanısı konulan ve cerrahi girişim yapılan 14 hasta retrospektif olarak değerlendirildi.

Bulgular: Hastaların 7 tanesi erkek(%50), 7 tanesi bayandı(%50). Hastaların ortalama yaşı 40,57 yıl olarak hesaplandı.Frontal osteomların çapları preoperatif paranazal bilgisayarlı tomografiye göre ortalama 14,5*20,5 mm olarak hesaplandı. Frontal osteomların 8 tanesi (%57)sağ, 6 tanesi (%43)sol yerleşimli olarak saptanmıştır. Osteomların 11 tanesi (%79) frontal sinus içerisinde, 3 tanesi (%21) de frontal recess yerleşimliydi. 11 hastaya eksternal yaklaşım, 2 hastaya endoskopik yaklaşım ve 1 hastaya da eksternal ve endoskopik yaklaşım uygulanmıştır.

Sonuç: Frontal sinüs osteomlarında tercih edilecek cerrahi yaklaşım osteomun lokalizasyonu ve büyüklüğüne bağlı olmakla birlikte cerrahın tecrübesi de önemlidir.Büyük osteomlarda ve laterale yerleşmiş olgularda eksternal yaklaşım uygunken, medial yerleşimli ve küçük osteomlarda endoskopik yaklaşım uygundur.Her iki yaklaşımda da osteom dokusunun köken aldığı bölge uygun şekilde turlanmalıdır.Aşırı turlama komplikasyon riskini doğurmakta, yetersiz turlama ise nüks riski yaratmakta olup en uygun oranda turlama işlemi yapılmalıdır.

Anahtar Kelimeler: Endoskopik sinus cerrahisi, Frontal osteom, Osteoplastik flep yöntemi

[PP-055]

OLGU SUNUMU: NASAL PASAJI KAPATIP KEMİK EROZYONU YAPAN NAZOLABİAL KİST

Fatih Sadıkoğlu[1], Alper Özdilek[1], Sermin Kibar Şayan[2], Ali Kuşçu[1]

[1]Medipol Üniversitesi Tıp Fakültesi, KBB Anabilim Dalı, İstanbul
[2]Başkent Üniversitesi Tıp Fakültesi, KBB Anabilim Dalı, İstanbul

Bu olgu sunumunda, uzun süredir burun tıkanıklığı şikayeti ile tarafımıza başvuran hastanın yapılan muayenesinde sağ nazal pasajı tamamen kapatan ve çekilen tomografisinde maksiller kemikte erozyon yapan kistik oluşum sunulacaktır. Kist genel anestezi altında gingival insizyon ile total eksize edildi. Postoperatif komplikasyon saptanmayan hastanın takiplerinde şikayetleri tamamen geçmiştir.

Anahtar Kelimeler: Nazolabial kist, burun tıkanıklığı, maksiller kemik erozyonu

Paranasal sinüs BT

Şekil 1. Kistin paranasal sinüs BT'de aksiyel kesit görünümü

[PP-056]

NAZOLAKRİMAL SİSTEMDEN KAYNAKLANAN MİYOPERİSİTOM OLGUSU

Mukadder Korkmaz[1], Hakan Korkmaz[1], Ali Bekir Kurt[2], Melek Büyük[3], Mustafa Gök[4], Hasan Çakar[5]

[1]Ordu Üniversitesi Eğitim Araştırma Hastanesi, KBB Anabilim Dalı, Ordu
[2]Ordu Üniversitesi Eğitim Araştırma Hastanesi, Radyoloji Anabilim Dalı, Ordu
[3]Sağlık Bakanlığı Ordu Üniversitesi Eğitim Araştırma Hastanesi, Patoloji Kliniği, Ordu
[4]Sağlık Bakanlığı Ordu Üniversitesi Eğitim Araştırma Hastanesi, Göz Anabilim Dalı, Ordu
[5]Sağlık Bakanlığı Ordu Üniversitesi Eğitim Araştırma Hastanesi, KBB Kliniği, Ordu

Giriş: Myoperisitomlar yumuşak dokuda perivasküler myoid hücrelerden kaynaklanan nadir tümörleridir. Bu yazıda nöroloji kliniğinde çekilen görüntüleme ile tesadüfen bulunan nazolakrimal sistem kaynaklı myoperisitom olgusunun atipik prezentasyonu, radyolojik bulguları, cerrahi tedavisi ve patolojik inceleme ile ayırıcı tanısı sunulmuştur.

Olgu: Yıllardır olan sağ yüz ve gözde hissedilen ve fiziksel aktivite ile artan paroksismal ağrı ve son günlerde sağ gözde sulanma şikayetleri ile nöroloji kliniğine başvuran 36 yaşında bayan hasta, çekilen kranial MR da sağ nazal kitle saptanması üzerine kliniğimize refere edildi. Hastanın endoskopik muayenesinda sağ alt konkanın üst 1/3 kısmından başlayarak lateral nazal duvarı kabartan submukozal kitle olduğu görüldü. Çekilen paranazal sinus BT sinde sağ nazalakrimal dukt içinde yeralan ve sağ nazolakrimal kesede dilatasyona yol açan yuvarlak konturlu, kontrastlanma gösteren ve maksiller sinus medial duvarını iten kitle saptandı. Kitle endoskopik endonazal cerrahi ile eksize edildi ve aynı seansta endoskopik DSR yapıldı. Patolojik inceleme sonucu ilkin anjioleiomyoma olarak verildi ancak yayın aşamasında yapılan immun boyamada kitlenin patolojik tanısının myoperisitom olduğu kanaatine varıldı. Post op 8. ayında hastada endoskopik muayenede nüks olmadığı ve dakriyosistorinostomi orifisinin patent olduğu izlendi. Hasta epifora ve yüz ağrısının operasyondan hemen sonra düzeldiğini ifade etti.

Tartışma: Myoperisitom ve anjioleiomyom perivasküler kas hücresi kökenli neoplasm yelpazesinin birer parçasıdır ve birbiriyle karışırlar. Baş ve boyunda myoperisitom olguları, parotis bezinde, dilde, dış kulakta, dilde, boyunda ve bir vakada intranasal yerleşimli olarak bildirilmiştir. Olgumuz nazolakrimal sistemden kaynaklanan literatürdeki ilk olgudur. Ayırıcı tanısı ancak immune boyama ile yapılabilmiştir. Endoskopik endonazal cerrahi kitlenin total olarak eksizyonu yanısıra aynı seansta DSR yapılmasına da imkan vermiştir.

Anahtar Kelimeler: nazolakrimal sistem, miyoperisitom, anjiyoleiomiyom

[PP-057]

BÖBREK NAKLİ ALICISINDA NAZAL POLİPOZİS ZEMİNİNDE GELİŞEN RİNOORBİTAL MUKORMİKOZ: OLGU SUNUMU

Tuba Bayındır, Serdar Güllü, Üner Kayabaş, Hülya Taşkapan, Ahmet Kızılay

İnönü Üniversitesi Tıp Fakültesi, Malatya

Mukormikoz immünsüpresyon, diyabetik ketoasidoz, hematolojik malignite, organ transplantasyonu gibi predispozan faktörlere sahip hastalarda fulminan seyreden invaziv bir mantar enfeksiyonudur. Tedavide uzun süreli amfoterisin B ve cerrahi tedavi yanında altta yatan hastalığın tedavi edilmesi gerekmektedir. Tedaviye rağmen rinoorbitoserebral mukormikozda sağkalım %21-70 arasındadır.

Kronik böbrek yetmezliği nedeniyle dokuz ay önce renal transplantasyon yapılmış olan 54 yaşındaki bayan hasta diş çekimi sonrası sol maksiller bölgede ağrı ve şişlik şikayetiyle kliniğimize başvurdu. Kontrolsüz Tip II DM'u ve hipertansiyonu olan hastanın immunsupresan tedavisinin de devam ettiği öğrenildi. Endoskopik muayenede sol nazal pasajda yaygın polipler saptandı. Yapılan biyopsi sonucunda mukormikoz şüphesi olması üzerine hastaya acil olarak cerrahi girişim yapıldı. Cadwell-Luc ile MS içerisindeki polipoid görünüm-

deki kitle tamamen çıkarıldı ve endoskopik olarak nazal pasajdaki polipoid dokular tamamen temizlendi. Postoperatif lipozomal amfoterisin B 7,5 mg/kg/gün (İ.V.) ve distile su ile seyreltilerek nazal sprey olarak başlandı. Patoloji sonucu "polipoid mukoza içerisinde mukormikoz" olarak raporlandı. Postoperatif 5. gününde aniden sol gözde total görme kaybı gelişmesi üzerine çekilen orbital+kraniyal MRG'de "MS içinde maksiller kemikte erozyon yapan heterojen kontrastlanan yumuşak doku, retroorbital yağlı dokuda mikroabseler ve orbital apekste enflamasyon" raporlandı. Hasta orbita ekzanterasyonu için tekrar cerrahiye alındı. Öncelikle MS içindeki nekrotik dokular debride edildi, sol göz ekzanterasyonu yapıldı (Şekil 1). Cerrahi sonrası sistemik (7,5 mg/kg/gün) ve lokal lipozomal amfoterisin B tedavisine üç ay devam edildi. Postoperatif ikinci yılında olan hastanın takiplerine devam edilmektedir.

Mukormikoz hızlı seyreden ölümcül bir mantar enfeksiyonudur. Şüphelenildiğinde dahi acil cerrahi ile birlikte antifungal tedavi derhal başlanmalıdır.

Anahtar Kelimeler: Mukormikoz, paranazal sinüs, orbita, nazal polip

Şekil 1. Orbita tabanında kemik destrüksiyonu

[PP-058]

NADİR GÖRÜLEN BİR OLGU SUNUMU: UNİLATERAL UNSİNAT PROÇES HİPOPLAZİSİ İLE BİRLİKTE SEYREDEN BİLATERAL MAKSİLLER SİNÜS HİPOPLAZİSİ

Fatma Rüya Tunçtürk[1], Lokman Uzun[1], Emine Timurlenk[1], Burak Şimşek[2], Servet Karaca[1], Tolga Çiçek[1], Muhammet Tekin[1]

[1]İstanbul Medeniyet Üniversitesi Göztepe Eğitim ve Araştırma Hastanesi, Kulak Burun Boğaz Hastalıkları, İstanbul
[2]İstanbul Medeniyet Üniversitesi, Göztepe Eğitim ve Araştırma Hastanesi Göz Hastalıkları

Unsinat proçes nazal kavitede lateral nazal duvarın sabit anatomik yapısıdır. Orta mea ve sinüslerin drenajında anahtar role sahiptir. Embriyolojik olarak unsinat proses lateral kartilajinöz kapsülün medial yüzünden gelişir ve ilk olarak 10. haftada görülür. Fetal hayatta 3. ve 4.aylarda unsinat ve infindibulum gelişerek maksiller sinüs oluşumuna öncülük eder.Etmoidal infindibulumun gelişimine ise 1. primer yarığın inen parçası öncülük eder. İnfindibulumun maksiller kemik içine sürekli pnömotizasyonu maksiller sinüs formasyonunu sağlar.

Unsinat proçes nazal kavite ve sinüslerin solunum fizyolojisinde işlevsel bir role sahiptir.Unsinat proçes varyasyonları drenaj yollarında değişiklik veya obstrüksiyona neden olabilir Unsinat proçes hipoplazi veya aplazisi genellikle maksiller sinüs hipoplazisiyle birlikte görülür.

Maksiller sinüste görülen hipoplazi veya aplazi, frontal ve sfenoid sinüslerdekine oranla oldukça seyrektir. Konjenital maksiller sinüs anomalileri, izole, bölgesel veya sistemik olabilir. Maksiller sinüs hipoplazisi; mandibula ve zigomatik kemik hipoplazisi, kolobom, damak yarığı, saç düzensizliği gibi birinci brankiyal arkı içeren bölgesel anormalliklerle birlikte görülebilir. İzole maksiller sinüs anomalileri ise nadir görülür.

Bu çalışmada 51 yaşında hipertansiyon dışında öyküsü olmayan, 15 gündür sol gözde görme kaybı şikayeti ile hastanemize başvuran ve hipertansif retinopatiye bağlı intraretinal hemoraji saptanan, çekilen paranazal sinüs tomografisinde insidental olarak sag tarafta unsinat proçes hipoplazisi ile birlikte seyreden maksiller sinüs hipoplazisi ve sol tarafta ise unsinat proçes varlığında görülen maksiller sinüs hipoplazisi saptanan izole bir maksiller sinüs anomalisi olan vaka literatür eşliğinde sunulmuştur

Anahtar Kelimeler: maksiller sinüs, hipoplazi, unsinat,

Şekil 1. Bilateral maksiller sinüs hipoplazisi ve solda dev alt konka varyasyonu

[PP-059]

YENİ KUŞAK ANTİKOAGÜLANLARDA EPİSTAKSİS GÖRÜLME ORANI VE TEDAVİSİ

Ozan Gökdoğan[1], İlker Akyıldız[2], Sercan Okutucu[3], Begüm Yetiş Sayın[3], Ali Cevat Tanalp[3]

[1]Memorial Ankara Hastanesi, KBB Bölümü, Ankara
[2]Ankara Eğitim Araştırma Hastanesi KBB Bölümü, Ankara
[3]Memorial Ankara Hastanesi Kardiyoloji Bölümü, Ankara

Toplumun büyük kısmı hayatının bir döneminde burun kanaması şikayetini yaşamaktadır. Bu kanamaların büyük çoğunluğu burun ön kısmından kaynaklanmakla beraber basit yaklaşımlarla duruken%6 oranında medikal tedavi gerekmektedir. Burun kanamasının 10 yaş altında ve 40 yaş üstünde pik insidnası bulunmaktadır. Burun kanamasının çoğunlukla nedeni idiyopatikken travma iyatrojenik nedenler de etkili olmaktadır.

Burun kanaması için en büyük risk faktörlerinden birisi antikoagülan ilaç kullanımı. Son yıllarda kullanımı antikoagülan kullanımı ve çeşitliliği gittikçe artmaktadır. Özellikle yeni çıkan antikoagülanların komplikasyonları ve komplikasyonlarının tedavisi açısından sınırlı bilgi olması özellikle KBB uzmanları açısından yaklaşım zorluğu oluşturmaktadır.

Bu çalışmanın amacı özellikle yeni çıkan antikoagülanlar hakkında ve olası etkilerini özellikle burun kanamaları üzerinden etkisini ortaya koymaktır.

Çalışmaya Kardiyoloji polikliniğinde takip ve tedavi edilen ve oral antikoagülan kullanan 340 hasta dahil edildi. Bu hastaların %15'si yeni kullanılan oral antikoagülanlardan(Dabigatran, Danaparoid,Rivaroxaban, Apixoban) kullanmaktadır. Diğer hastalarda konvansiyonel antikoagülanlar(Aspirin, Coumadin, Clexan) kullandığı saptanmıştır. Klasik antikoagülan kullananlarda burun kanama oranı %28 gözlendi. Burun kanaması olan bu hastalardan 30 hastada koterizasyon veya KBB uzmanı tarafından tampon uygulanması gözlenirkenh içbirinde major müdahele gerekmemiştir. Yeni kuşak antikoagülan kullanan hastaların %26'sında kanama gözlenirken 2 hastada cerrahi müdahele gerektiren kanama gözlenmiştir. Cerrahi olarak multipl koterizasyon ve tamponlama ile kanamalar durdurulmuştur.

Yeni kuşak oral antikoagülanlar daha az kanama oranına neden olurken bu kanamaların kontrolünün daha zor olduğu gözlenmiştir.

Anahtar Kelimeler: Burun kanaması, oral antikoagülan, Dabigatran, Rivaroxaban, Apixoban

[PP-060]

MAKSİLLER SİNÜSTE MENENJİOM

Cömert Şen, Şenol Çomoğlu, Necati Enver, Nesil Keleş, Kemal Değer

İstanbul Üniversitesi, İstanbul Tıp Fakültesi, Kulak Burun Boğaz Hast. ve Baş-Boyun Cerrahisi Anabilim Dalı, İstanbul

Menenjiomlar orta-ileri yaşlarda, kadınlarda daha sık görülürler ve intrakraniyal tümörlerin üçte birini oluştururlar. %90 oranında benign, %6 oranında atipik, %2 oranında malign olabilirler. Genel olarak yaygın bir şekilde spinal ve intrakranial meninkslerin bulunduğu alan içerisinden kaynaklanırlar. Bunların bazıları primer ektopik menenjiomalar iken diğerleri ise ya uzak metaztaz yada lokal yayılım olarak göze çarpar. Menenjiomaların ekstrakraniyal tutulumları son derece nadirdir. Bu yazıda 2008 yılında şikayetleri başlayan ve sol frontotemporal menenjiom nedeniyle üç kez Nöroşirurji operasyonu geçirmiş olup takiplerinde sol maksiller sinüsü, etmoid hücreleri ve orbitayı tutan, pterigopalatin fossayı infiltre etmiş ve internal karotid arteri çevreleyen 8x7x3 cm'lik kitle lezyon saptanmış olan bir olguya yaklaşımımız sunulacaktır.

Sonuç olarak, yanakta maksiller sinüs üzerinde ve/veya gözde şişlik ve ağrı şikayeti ile başvuran hastalarda maksiller sinüste kitle tespit edilmişse ve özellikle intrakraniyal kitle hikayesi de mevcut ise bu hastaların ayırıcı tanısında paranazal sinüs menenjiomları da göz önünde bulundurulmalıdır.

Anahtar Kelimeler: caldwell-luc prosedürü, ekstrakraniyal menenjiom, paranazal sinüsler

[PP-061]

ERİŞKİN BİR HASTADA NAZAL DERMOİD SİNÜS KİSTİ

Doğan Pınar[1], Bülent Evren Erkul[2], Hakan Cıncık[2]

[1]*Elazığ Asker Hastanesi, KBB Servisi, Elazığ*
[2]*Gata Haydarpaşa Eğitim Hastanesi, KBB Servisi, İstanbul*

Nazal dermoid sinüs kistleri nadir görülen konjenital anomalilerdir. Yaklaşık 1/20.000-40.000 doğumda bir görülür ve sıklıkla çocukluk döneminde ortaya çıkmaktadır. Nadir olmakla birlikte erişkin dönemde de ortaya çıkabilmektedir. Yaklaşık üç yıldır burun sırtında orta hatta küçük bir çöküntü ve içinde kıl folikülü bulunan 21 yaşında erkek hasta kliniğimize başvurdu. Hasta zaman zaman burun sırtı sağ üst kısmından pürülan akıntı olduğunu ifade etmekteydi. Palpasyonda nazal dorsumda riniondan interkantal bölgeye uzanan, ciltaltı yerleşimli, yumuşak, fluktuasyon veren ağrısız kitle izlendi. Kitle üzerine bası ile nazal dorsum sağ kısmında fistül ağzından püy geldiği izlendi. Nazal septum orta hatta izlendi. Herhangi bir kraniyofasiyal anomali izlenmedi. Antibiyoterapi sonrası yapılan Bilgisayarlı Tomografi ve Manyetik Rezonans incelemede sinüs traktı izlendi ve trakt ile santral sinir sistemi arasında herhangi bir bağlantı olmadığı izlendi. Nazal dermoid sinüs kisti küçük bir nazal dorsum insizyonu ile cerrahi olarak eksize edildi. Kist içinde birikmiş kıl yumağı izlendi. Patolojik inceleme nazal dermoid kist olarak rapor edildi. Ameliyat sonrası birinci ayda akıntı tekrarladı. Yaklaşık iki haftalık geniş spektrumlu antibiyotik kullanımı sonrası lezyonun gerilememesi üzerine geniş bir cerrahi eksizyon uygulandı. Hastada uzun dönem takipte rekürrens izlenmedi.

Anahtar Kelimeler: Nazal Dermoid Sinüs, Kist, Erişkin

Nazal Dermoid Sinüs Kisti

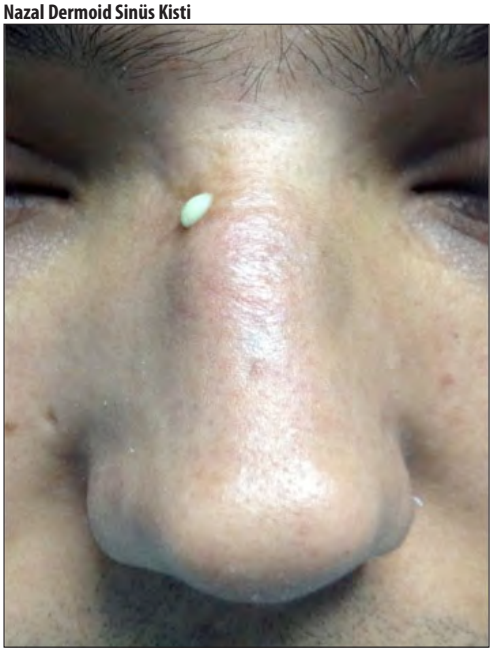

Şekil 1. Rinion bölgesi üzerinde ciltte çöküntü ve kıl kökü. Sağ nazal dorsumda püy.

[PP-062]

NAZAL KAVİTEDE RESPİRATUAR EPİTELYAL ADENOMATOİD HAMARTOM

Necmi Arslan[1], Serdar Yerlikaya[1], İlker Akyıldız[1], Talip Talha Tanyeli[1], Hatice Ünverdi[2], Onur Gülel[1]

[1]*T.C S.B. Ankara Eğitim ve Araştırma Hastanesi, KBB Kliniği, Ankara*
[2]*T.C S.B. Ankara Eğitim ve Araştırma Hastanesi Patoloji Kliniği, Ankara*

Giriş: Hamartomlar yanlış lokalizasyonda gelişen non-neoplastik malformasyonlardır. Tüm vücutta görülmelerine rağmen sıklıkla dalak, intestinal sistem ve akciğerlerde görülür. Respiratuar epiteliyal hamartomların (REAH) %70'i nazal kaviteden kaynaklanır.

Vaka sunumu: 43 yaşında bayan hasta 6 yıldır devam eden burun tıkanıklığı, horlama, ağzı açık uyuma ve epistaksis şikayeti ile başvurdu. Hastanın endoskopik muayenesinde, her iki nazal kavitede orta konka ile septum arasında da gri renkli, düzgün yüzeyli, polip dokusu görünümde kitle mevcuttu. Paranazal bilgisayarlı tomografi'de (PNBT) her iki orta meada çevre kemik ve kartilaj yapılara invazyon bulgusu göstermeyen, düzgün sınırlı, homojen, solid kitle lezyonu saptandı. Lezyonun endoskopik biopsi sonucunun nazal polip olarak raporlanması nedeni ile endoskopik eksizyonel biopsi uygulandı. Patolojik inceleme neticesinde kitle (REAH) olarak raporlandı.

Tartışma: REAH nazal kavitenin nadir, benign, non-neoplastik hastalığıdır. Başağrısı, burun tıkanıklığı, burun kanaması, hiposmi ve propitozis başvuru nedenlerindendir. Sıklıkla nazal septumdan kaynaklanırken vakaların daha az kısmında orta meadan da kaynaklanabilmektedir. Malign dönüşüm ve nüks bildirilmemiş olduğundan tedavisinde endoskopik eksizyonel biopsi önerilmektedir.

Anahtar Kelimeler: adenomatoid hamartom, endoskopik biopsi, nazal kavite

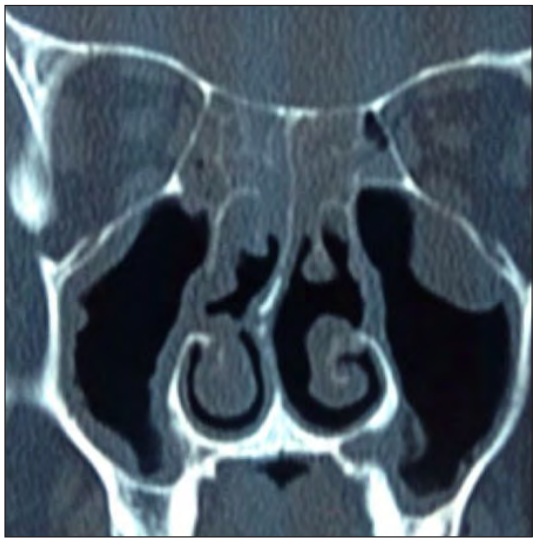

Şekil 1. Paranazal bilgisayarlı tomografi bilateral nazal kavite ve etmoid hücre yerleşimli kitle.

[PP-063]

BİLATERAL MAKSİLLER SİNÜZİTE NEDEN OLAN DEV KONKA BÜLLOZA OLGUSU

Songül Karababa, Bilal Sizer, Vefa Kınış, Aylin Gül, Selin Fulya Tuna, Hayri Yıldırım, İsmail Topçu

Dicle Üniversitesi Tıp Fakültesi, Kulak Burun Boğaz Anabilim Dalı, Diyarbakır

Giriş: Konka bülloza, en yaygın nazal anatomik varyasyonlardan biridir (1). Konka büllozanın semptomatik hale gelmesindeki en önemli faktör boyutudur.Bu yazıda,dev konka bülloza ve septum deviasyonuna bağlı bilateral maxiller sinüzit olgusu klinik bulguları ve ayırıcı tanısıyla literatür ışığında tartışılmıştır.

Olgu sunumu: Otuz bir yaşında bayan hasta kliniğimize baş ağrısı ve burun tıkanıklığı şikayetleri ile başvurdu. Anterior rinoskopik ve nazal endoskopik muayenesi yapıldı ve paranazal bilgisayarlı tomografi çekildi.Sağ orta konkada oldukça büyük boyutta konka bülloza varyasyonu, septum nazide sola deviasyon ve bilateral maksiller sinüzit görüldü.Hastaya endoskopik septoplasti, konka bülloza rezeksiyonu ve bilateral maksiller sinüzotomi uygulandi. Postoperatif takiplerde, hastanın şikayetlerinde düzelme görüldü.

Tartışma: Konka bülloza çoğunlukla semptomsuz seyretmektedir. Paranazal sinüs ventilasyonu ve orta meatus bölgesindeki mukosiliyer temizliğin olumsuz etkilenmesine bağlı sinüzit etyolojisinde rol oynamaktadır (2). Bizim hastamızda da oldukça büyük boyuta ulaşan konka bülloza ve bülloz kısmın etkisiyle geliştiği düşünülen septum deviasyonuna bağlı her iki nazal pasajda tama yakın tıkanıklık ve bilateral maksiller sinüzit mevcuttu. Sinonazal yapılardaki anatomik varyasyonlar, osteomeatal yapıda tıkanıklığa sebep olurlar ve bu durum paranazal sinüslerde enfeksiyona zemin hazırlar (3-4).

Kaynaklar

1. Stallman JS, Lobo JN, Som PM. The incidence of concha bullosa and its relationship to nasal septal deviation and paranasal sinus disease. AJNR Am J Neuroradiol 2004; 25:1613-1618.
2. Cannon RC. Endoscopic management of concha bullosa. Otolaryngology - Head and Neck Surgery 1994; 110: 449–454.
3. Unlü HH, Akyar S, Caylan R, Nalça Y. Concha bullosa. J Otolaryngol 1994; 23:23-27.
4. Bal M, Berkiten G, Topaloğlu İ. Chonca Bullosa types and frequency of different patholojic entities. KBB ve BBC Dergisi KBB Forum 2011;10:57-61.

Anahtar Kelimeler: Burun tıkanıklığı, dev konka bülloza, sinüzit

Şekil 1. Olgunun preoperatif koronal paranazal BT görüntüsü

[PP-064]

OLGU SUNUMU: NAZAL SEPTUMUN AZ DİFERANSİYE KARSİNOMU

Ayşe Vildan Özsan[1], Zafer Gezginadam[1], Gülşah Acar Yüceant[1], Mehti Şalvız[1], Murat Haluk Özkul[1], Aysel Bayram[2]

[1]*Haseki Eğitim ve Araştırma Hastanesi, Kulak Burun Boğaz ve Baş Boyun Cerrahisi Kliniği, İstanbul*

[2]*İstanbul Üniversitesi İstanbul Tıp Fakültesi, Patoloji Anabilim Dalı, İstanbul*

Nazal septumun primer karsinomu oldukça nadir görülen bir malignitedir. Bu olguda, 7 aydır burun tıkanıklığı yakınması olan 41 yaşında bir erkek hasta sunuldu. Nazal polipozis sebebiyle tedavi görmekte olan hastada endoskopik muayenede sol nazal kaviteyi tamamen dolduran, septumu kitle sebebiyle net değerlendirilemeyen ancak sağ nazal kaviteyi de daraltan düzgün yüzeyli kitle görüldü. İnsizyonel biyopsi sonucu, yabancı cisim çevresinde kronik iltihabi granülasyon gelişimi olarak raporlandı ancak MRG ve BT'de kemik destrüksiyonu görülmesi malignite şüphesini doğurdu. Lateral rinotomi insizyonu ile girilerek konvansiyonel cerrahi yapılması planlandı, frozen inceleme yapıldı ve malignite olarak raporlanması sebebiyle tümör tamamen temizlendi. Ancak tümör septum kaynaklı olduğu için geniş septum eksizyonu yapıldı ve kitle histopatolojik incelemede cerrahi sınırı temiz olmak üzre az diferansiye karsinom olarak raporlandı. Bir yıllık takip sonrası nüks gözlenmedi. Biz kemik destrüksiyonu yapan yumuşak doku kitlelerinde biyopsinin benign gelmesi durumunda dahi malignitenin göz önünde bulundurulması gerektiğini düşünmekteyiz ve operasyon sırasında frozen inceleme yapılmasını, kitlenin geniş eksizyonunu önermekteyiz.

Anahtar Kelimeler: az diferansiye karsinom, nazal kavite tümörleri, nazal septumun az diferansiye karsinomu, septum karsinomu, septumun az diferansiye karsinomu

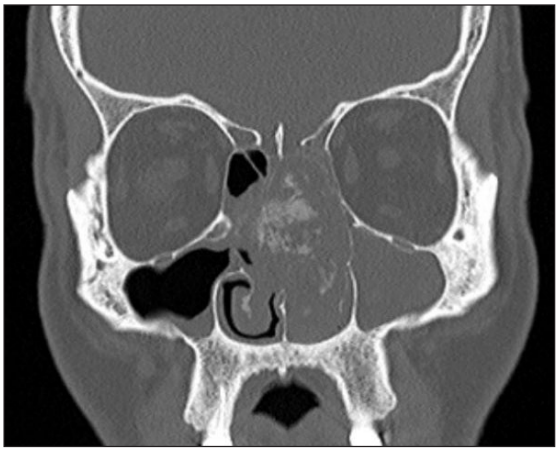

Şekil 1. Bilgisayarlı Tomografide koronal planda kitlenin görüntüsü

[PP-065]

DEV FRONTAL MUKOSELDE TEDAVİ YAKLAŞIMIMIZ; ÜÇ OLGU SUNUMU

Yakup Yegin, Mustafa Çelik, Burak Olgun, Selçuk Güneş, Ayşe Pelin Yiğider, Hasan Emre Koçak, Mustafa Suphi Elbistanlı, Fatma Tülin Kayhan

Bakırköy Dr. Sadi Konuk Eğitim ve Araştırma Hastanesi, KBB Baş ve Boyun Cerrahisi Kliniği, İstanbul

Frontal sinüs mukoselleri, frontal sinüs içini tamamen döşeyen epitelyal,içi mukusla dolu olan kistik oluşumlardır. Benign lezyon olmalarına rağmen, büyüyerek çevre dokularda destrüksiyon yaratıp komplikasyonlara neden olabilmektedir. Hastaların çoğu oftalmolojik ve nörolojik şikayetlerle hekime başvururlar. Mukosel tedavisi cerrahidir. Cerrahi yönetiminde farklı yaklaşımlar bulunmaktadır. Bu makalede kliniğimizde tedavi edilen üç dev frontal mukosel olgusunun tanı, tedavi ve takip aşamaları güncel literatür bilgileri ışığında sunuldu.

Anahtar Kelimeler: diplopi, endoskopik cerrahi, eksternal yaklaşım, frontal sinüs, mukosel

[PP-066]

PARANAZAL SİNUS MALT LENFOMASI

Remzi Doğan[1], Erol Şentürk[2], Yavuz Selim Yıldırım[2], Orhan Özturan[2], Beril Güler[3]

[1]Bayrampaşa Devlet Hastanesi, Kulak Burun Boğaz ve Baş Boyun Cerrahisi Departmanı, İstanbul
[2]Bezmialem Vakıf Üniversitesi Tıp Fakültesi, Kulak Burun Boğaz ve Baş Boyun Cerrahisi Anabilim Dalı, İstanbul
[3]Bezmialem Vakıf Üniversitesi Tıp Fakültesi, Patoloji Anabilim Dalı İstanbul

Giriş: Primer paranazal sinüs lenfomaları tüm malign lenfomaların sadece %0.17'sini oluşturur. En sık semptomlar intranazal kitleye bağlı burun tıkanıklığı ve burun akıntısı, yüzde ağrı, parestezi, gözde yaşarma ve proptozistir. Ani gelişen görme kaybı ise başlangıçta beklenen bir semptom değildir. Paranazal sinüs lenfomasına bağlı proptozis ve ani gelişen görme kaybı olan bir olgu sunuldu.

Olgu sunumu: Otuz yaşında bayan hasta, kliniğimize sol tarafta yüzde ve gözde şişme, sol gözde son birkaç gündür gelişen tam görme kaybı şikayetiyle başvurdu. Muayenede sol gözde proptozis görüldü. Nazal endoskopide kitle görülmedi. Görme alanı muayenesinde solda total skotom görüldü.

Yapılan paranazal tomografide sol pterigopalatin fossayı, inferior ve süperior orbital fissürü, sol kavernöz sinüsü oblitere eden, sol foramen rotundumu ve foramen ovaleyi infiltre eden sfenopalatin foramenden nazal kaviteye ilerleyen dev kitle lezyon görüldü.(Resim 1).

Sol maksiller sinüsteki kitleden Caldwell-Luc yöntemiyle biyopsi alındı. Patoloji küçük-orta boyutlu hücrelerden oluşan low grade lenfoma, ekstranodal marjinal zon lenfoma (MALT lenfoma) ile uyumlu olarak değerlendirildi.

Tartışma: Paranazal bölgede lenfoma çok seyrek görülür. O'Connor ve arkadaşlarının 220 vakadan oluşan nazal ve paranazal sinüs malignite olgusunda lenfoma görülmemiştir. Bu bölgede bildirilen sınırlı sayıda lenfoma vakası da daha çok diffuz büyük B hücreli NHL'dır. Bizim olgumuz ise ekstranodal marjinal zon lenfoma (MALT lenfoma) tanısı aldı. MALT lenfomaları tüm Hodgkin Dışı Lenfomaların (NHL) yaklaşık %8'ini oluştururlar. Genel olarak yavaş seyirli lokalize hastalıklardır. Tedavide KT ±RT verilebilir. Hastamıza sekiz kür KT verildi. Proptozis ilk kürden sonra düzeldi. Son kürden sonra PET-CT'de kitle görülmedi. Görme alanında değişme olmadı.

İleri bir paranazal sinus MALT lenfoması ani gelişen total görme kaybıyla başvurabilir. Kemoterapiye çok iyi yanıt vermesine rağmen görme kaybında düzelme kalıcı olabilir.

Anahtar Kelimeler: paranazal sinus, malignite, lenfoma, tam görme kaybı

Şekil 1. Sol kavernöz sinüsü oblitere eden, sol foramen rotundumu ve foramen ovaleyi infiltre eden sfenopalatin foramenden nazal kaviteye ilerleyen dev kitle lezyon

[PP-067]

TEK ŞİKAYETİ BURUN TIKANIKLIĞI OLAN DEV MAKSİLLER KİST OLGUSU

Şaban Eyisaraç, Fatih Özdoğan, Erkan Esen, Halil Erdem Özel, Turgut Yüce, Selahattin Genç, Adin Selçuk

Kocaeli Derince Eğitim ve Araştırma Hastanesi, Kulak Burun Boğaz Anabilim Dalı, Kocaeli

Maksilla kistleri odontojenik ve non-odontojenik olmak üzere 2 ana gruba ayrılabilir. Bunlardan odontojenik olanlar daha sık görülmektedir. Asemptomatik olarak gelişip büyük boyutlara ulaşabilen odontojenik kistler önemli miktarda kemik rezorbsiyonlarına yol açabilir ve maksiller sinüs, orbita ve nazal kavite gibi anatomik bölgelere yayılım gösterebilirler. Bu hastalar asemptomatik olabildikleri gibi, diş problemleri, ağız içine akıntı, yüzde şişlik ve nadiren de burun tıkanıklığı ile başvurabilmektedirler. Bu olgu sunumunda burun tıkanıklığı şikayetiyle kulak burun boğaz polikliniğine başvuran, anterior rinoskopide sol nazal pasajın kapalı olduğu ve diğer muayenelerin doğal olduğu, paranazal sinüs bilgisayarlı tomografisinde sol maksiller sinüsü tamamıyla doldurarak orbita tabanına uzanan, maksiller sinüs medial duvarını nazal kaviteye iten ve maksilla ön duvarında defekte neden olan dev maksiller sinüs odontojenik kisti vakası literatür eşliğinde sunulmuştur.

Anahtar Kelimeler: burun tıkanıklığı, maksiller kist, odontojenik

Dev Maksiller Kist

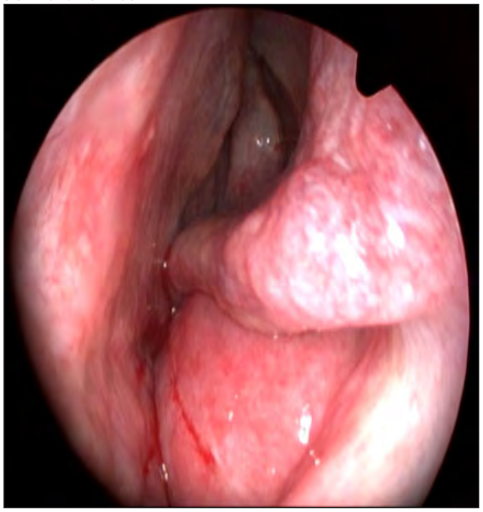

Şekil 1. Sol Maksiller Sinüsü Tamamen Dolduran ve Medial Duvarı Nazal Pasaja iten Kistin Sol Nazal Pasajdaki Endoskopik Görüntüsü

[PP-068]

NAZAL SEPTUMDA LANGERHANS HÜCRELİ HİSTİYOSİTOZ OLGUSU

Erkan Soylu, Ahmet Keleş, Ömer Faruk Çalım, Gökhan Altın, Fahrettin Yılmaz

İstanbul Medipol Üniversitesi Tıp Fakültesi, KBB Anabilim Dalı, İstanbul

Giriş: Langerhans hücreli histiyositoz, oldukça nadir görülen ve immatür dentritik hücreler içeren bir patolojidir. Histiyositoz histiyosit hücre proliferasyonu ve inflamatuar hücre infiltrasyonu ile karakterize sebebi belli olmayan bir hastalıktır. Baş boyun bölgesinde ve özellikle çocuklarda rastlanan bir patolojidir. İleri yaş grubunda oldukça nadir görülmektedir. Biz burada 71 yaşında bir olguda nazal septumu, burun sırtını ve sağ yanağı tutan bir langerhans hücreli histiyositoz vakasını sunmaktayız. Bizim bilgilerimize göre bu, nazal septumda bildirilmiş ilk histiyositoz vakasıdır.

Olgu: 71 yaşında kadın hasta burun sırtında ve sağ yanakta yara, burnun sol tarafından nefes almakta zorluk şikayeti ile başvurdu. Hikayesinde 10 yıl önce nonhodgking lenfoma nedeniyle tedavi olduğu ve sonrasında herhangi bir sorun yaşamadığını bildiriyordu. Ayrıca sonuncusunu bir yıl önce olmak üzere burundan ameliyat olduğunu ve burundan et alındığını ifade ediyor. Yapılan fizik muayenesinde nazal dorsumda yaklaşık 3x3 cm lik ülsere alan mevcuttu. Sağ yanakta yaklaşık 5 cm çapında hiperemik bir skar dokusu görünümü mevcuttu. Ayrıca sol nazal kaviteyi tama yakın dolduran palpasyonla septumdan kaynaklandığı anlaşılan ülserovegetan kitle ile karşılaşıldı. Üç bölgeden alınan insizyonel biyopsilerin sonucu langerhans hücreli histiyositozis ile uyumlu geldi. Genel anestezi altında nazal septumdaki tıkayıcı kitle total olarak eksize edildi.

Tartışma: Etyolojisi henüz aydınlatılmamış bir hastalıktır. Etyolojisi üzerine çeşitli hipotezler vardır. Bunlardan en çok dillendirileni T süpressor lenfosit yetersizliği nedeniyle langerhans hücre proliferasyonudu. Ülserovegetan karakteri nedeniyle paranazal sinüs maligniteleri ve kronik inflamatuar hastalıklardan ayırımının yapılması gerekmektedir.

Anahtar Kelimeler: Histiyositoz, Langerhans hücre, Dendritik hücre

[PP-069]

ORTA KONKA KAYNAKLİ HEMANJİYOPERİSİTOMA: OLGU SUNUMU

Suphi Bulğurcu, İbrahim Çukurova, İlker Burak Arslan, Metin İber, Süreyya Hikmet Kozcu

Tepecik Eğitim ve Araştırma Hastanesi, KBB ve Baş Boyun Cerrahisi Kliniği, İzmir

Hemanjioperisitoma kapiller arter ve postkapiller venüllerin dış yüzeyinde yer alan perisit denilen kontraktil düz kas hücrelerinden köken alır. Hemanjioperisitomaların %15-30'u baş-boyun bölgesinde görülürken, bunların %15'i sinonazal bölgeden köken alır. Genellikle nazal kavitede unilateral mevcut olup paranazal sinüslere de uzanım gösterebilir. Sinonazal hemanjioperisitomalar; cerrahi olarak tedavi edilebilen, geç dönemde rekürrens ve metastaz potansiyeli nedeniyle uzun dönem takibin gerekli olduğu nadir vasküler tümörlerdir. Kliniğimize baş ağrısı, burun kanaması ve burun tıkanıklığı ile başvuran otuzdokuz yaşındaki hastaya endoskopik yaklaşımla orta konka kaynaklı hemanjioperisitoma eksizyonu yapıldı. Orta konka kaynaklı hemanjioperisitoma nedeniyle endoskopi eşliğinde ameliyat ettiğimiz olgu literatür bilgileriyle sunulmuştur.

Anahtar Kelimeler: Hemanjioperisitoma, Konka, Orta

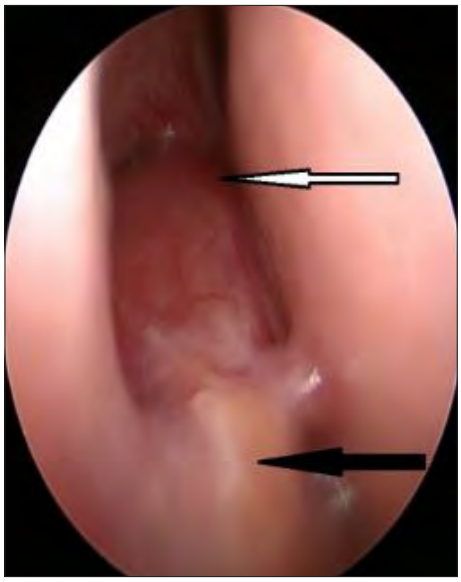

Şekil 1. Sağ nazal pasaj endoskopik görüntü. Beyaz ok ile gösterilen alan orta konka, siyah ok ile gösterilen alt konka

[PP-070]

PROGRESİF İLERLEYEN SİNONAZAL MELANOM

Mithat Arıcıgil, Mehmet Akif Eryılmaz, Mehmet Akif Dündar, Şuayp Kuria Aziz, Abitter Yücel, Zuhal Gül

Necmettin Erbakan Üniversitesi Tıp Fakültesi, Meram Tıp Fakültesi, Konya

Sinonazal malign melanom baş-boyun bölgesinin nadir görülen kötü prognozlu bir tümörüdür. Malign melanom, melanin üretebilen nöroektoderm kökenli melanositlerin malign transformasyonu sonucu oluşan kötü huylu tümörlerdir. Baş ve boyunda görülen primer melanomlar tüm melanomların yaklaşık %20'sini oluşturmaktadır ve bunların %10'u mukozal bölgede lokalize olmuştur. Özellikle son 40 yıllık süreçte melanomların insidansında ciddi bir artış gözlenmiştir. Bu olguda, kliniğimizde sinonazal malign melanom tanısı konularak sırasıyla endoskopik sinüs cerrahisi ve sonrasında açık teknikle opere edilen 66 yaşındaki hastanın progresif klinik ilerleyişi sunuldu. Özellikle hastanın ilk operasyonunda negatif cerrahi sınırla yapılan total rezeksiyona rağmen hastalık kısa süre içerisinde nüks etti ve adjuvan radyoterapi, interferon ve kemoterapi gibi tedavilere rağmen son evreye ilerlemesine engel olunamadı.

Anahtar Kelimeler: Sinonazal, malign melanom, epistaksis

Preoperatif Paranazal MR

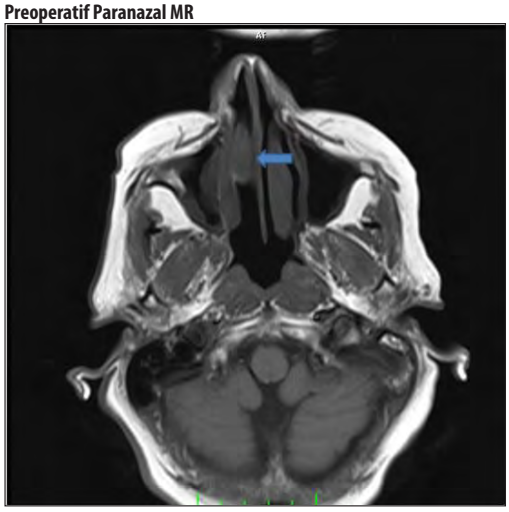

Şekil 1. İlk operasyon öncesi çekilen paranazal sinüs MR

[PP-071]

MAKSİLLER SİNÜS OSTİUMUNDAN KÖKEN ALAN OSTİO-KOANAL POLİP

Süha Ertuğrul

Karabük Üniversitesi Karabük Eğitim ve Araştırma Hastanesi, Kulak Burun Boğaz Hastalıkları, Karabük

Paranazal sinüslerden veya komşu yapılardan köken alarak nazofarenkse uzanım gösteren soliter poliplere koanal polip denir. Köken aldığı sinüse göre; antrokoanal polip, sfenokoanal polip, frontokoanal polip ya da etmoidokoanal polip olarak adlandırılırlar. En sık antrokoanal polip şeklinde görülür. Paranazal sinüsler dışında, septum, alt konka, orta konka, cribriform plate gibi çevre dokulardan da gelişebilirler. Ancak literatürde daha önce maksiler sinüs ostiumundan köken alan koanal polip vakasına rastlanılmamıştır. Bu yazıda, 49 yaşında, 1 yıldır devam eden iki taraflı burun tıkanıklığı, boğazda yabancı cisim hissi, yutkunmada rahatsızlık şikayetleri ile kliniğimize başvuran, maksiler sinüs ostiumundan köken alan ostio-koanal polip vakası sunulmuştur. Koanal poliplerde burun tıkanıklığının çift taraflı da olabileceği akılda tutulmalıdır. Polibin köken aldığı bölge, endoskopik muayene ve paranazal tomografi ile her zaman belirlenememektedir. Sinüslerin ostiumlarından da koanal polip gelişebilmektedir. Tanı ve tedavide endoskopik sinüs cerrahisi etkin bir yöntemdir.

Anahtar Kelimeler: Endoskopik sinüs cerrahisi, koanal polip, maksiler sinüs ostiumu

Ostio-koanal polip

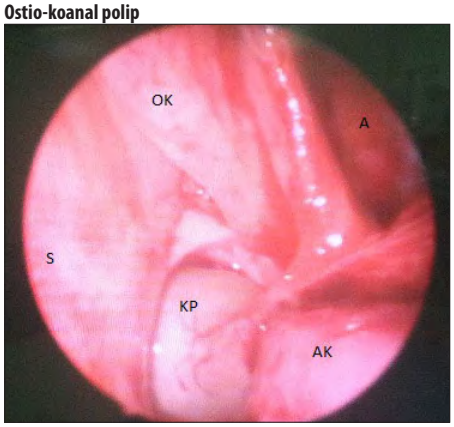

Şekil 1. A: antrum, **AK:** alt konka, **KP:** koanal polip, **OK:** orta konka, **S:** septum

[PP-072]

ALT KONKA HİPERTROFİSİNDE BİPOLAR VE MONOPOLAR KONKA RADYOFREKANS TEDAVİSİNİN UZUN DÖNEM SONUÇLARININ KARŞILAŞTIRILMASI

Hasan Emre Koçak[1], Bengül Altaş[2], Salih Aydın[2], Ümit Taşkın[2], Mehmet Faruk Oktay[2]

[1]Bakırköy Dr. Sadi Konuk Eğitim ve Araştırma Hastanesi, KBB-BBC Kliniği, İstanbul
[2]Bağcılar Eğitim ve Araştırma Hastanesi, KBB-BBC Kliniği, İstanbul

Amaç: Çalışmamızda alt konka hipertrofisinde sıklıkla kullanılan yöntem olan bipolar ve monopolar radyofrekans tedavisinin uzun dönem etkinliklerini karşılaştırıp, hasta ve cerrahın konforu açısından değerlendirmeyi amaçladık.

Gereç-Yöntem: Üç aylık medikal tedaviye rağmen gerilemeyen alt konka hipertrofisi olan 71 hastanın 36'sına bipolar 35'ine monopolar konka radyofrekans tedavisi yapıldı. Hastalar 6 aylık takiplerinde herhangi bir medikal tedavi almadı. Operasyon öncesi, operasyon sonrası 1. gün, 7.gün, 1.ay, 3.ay, 6.ay›da hastaların semptomları, hasta memnuniyeti ve operasyon sırasındaki yangı hissi VAS (görsel analog skala)›a göre skorlama yapıldı. Veriler istatistiksel olarak değerlendirildi.

Bulgular: Bipolar ve monopolar alt konka radyofrekans tedavisi sonrası uzun dönem (6 aylık) karşılaştırmada her iki yöntemin arasında semptomlar arasında anlamlı farklılık gözlenmemiş olup, postop 1. gün ve postop 7. gün monopolar radyofrekans yapılan grupta semptomlardaki gerileme bipolar radyofrekansa göre daha erken olmaktadır. Operasyon süresi monopolar radyofrekans grubunda daha uzun süre ölçülmüştür.Operasyon sırasında burun içindeki yangı hissi bipolar grupta daha fazla saptanmıştır.

Sonuç: Bipolar ve monopolar alt konka radyofrekans tedavisinin uzun dönem semptom sonuçları arasında farklılık yoktur. Monopolar radyofrekans erken dönemde semptomlarda gerileme daha önce başlamakta ve operasyon sırasında yangı hissi daha az hissedildiğinden hasta konforu için daha faydalıdır. Bipolar radyofrekans daha kısa sürede uygulanabilen bir yöntem olduğu için cerrah konforu açısından daha faydalıdır.

Anahtar Kelimeler: bipolar, konka hipertrofisi, konka radyofrekans, monopolar

Burun Tıkanıklığı Şiddeti ve Sıklığı

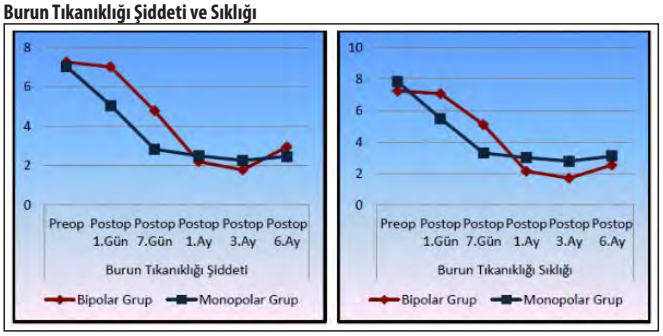

Şekil 1. Monopolar radyofrekans yapılanlarda postop 1.ve 7. gün semptomlarda iyileşme bipolar radyofrekans yapılanlara göre daha hızlı gelişmiş olup uzun dönem sonuçlarda anlamlı farklılık saptanmamıştır.

[PP-073]

ORBİTA VE DURA TUTULUMU GÖSTEREN PARANAZAL SİNÜS TÜMÖRÜ

Erdinç Aydın, Ozan Erol, Sabuhi Jafarov, Serhat İnan

Başkent Üniversitesi Tıp Fakültesi, KBB Anabilim Dalı, Ankara

Üst solunum yolları maligniteleri içerisinde nadir görülen paranazal sinüs tümörlerinin(PST) genellikle erken teşhis edilememesi, ve bölgenin kompleks bir anatomiye sahip olması sebebiyle prognozları diğer baş-boyun tümörleri ile karşılaştırıldığında oldukça kötüdür. PST'nin %80'i sinüs mukozasından köken alır. Bunların da büyük bir kısmı yassı hücreli kanserlerdir.

56 yaşında erkek hasta, 2,5 aydır burun tıkanıklığı ve sol gözde dışarı itilme şikayeti ile kliniğimize başvurdu. Yaklaşık 1 yıldır olan sinonazal şikayetleri için birçok tedavi almış. Daha önce dış merkezde sol nazal kaviteden alınan biyopsi yassı hücreli karsinom olarak rapor edilmiş. Endoskopik muayenesinde sol burun pasajını kapatan yer yer nekrotik, arkaya geçişe izin vermeyen vejetan kitle olan hastanın yüz manyetik rezonans görüntülemesi 'Sol nazal kaviteden orijin alarak sol orbitayı ve maksiller sinüsü infiltre eden içerisinde nekrotik alanlar bulunan, kontrast tutulumu gösteren en geniş yerinde 58x36x61 mm boyutlarında, maksiller sinüs medial duvarını, etmoid selülleri, frontal kemik inferiorunu, orbita medial duvarını destrükte ettiği izlenmiş olup orbita içerisine invaze görünümdedir. Medial rektus, dura, infratemporal fossada kas yapılar infiltre görünümdedir.' olarak rapor edildi. Hastaya parsiyel maksillektomi, göz ekzenterasyonu, dura tamiri yapıldı. Tümör ile infiltre olan tüm yapılar çıkarıldı. Patoloji yassı hücreli karsinom olarak raporlandı. Hasta postoperatif kemoradyoterapi için yönlendirildi ve aylık kontrol yapıldı. 6. ay kontrolünde endoskopik muayenesinde rekürrens bulgusu görülmedi.

PST genellikle kötü prognoz ile birliktedir. Son yıllarda 5 yıllık hayatta kalım oranı ortalama %35 olarak bildirilmektedir. Lokal nüks başta gelen ölüm sebebidir. PST tedavisi karmaşık olduğundan, tedavi protokolleri vakaya göre planlanmalıdır. Günümüzde en etkili tedavi yöntemi cerrahi ve preoperatif veya postoperatif radyoterapi ile mümkün olmaktadır.

Anahtar Kelimeler: maksiller sinüs, sinüsparanazal sinüs tümörleri, yassı hücreli karsinom

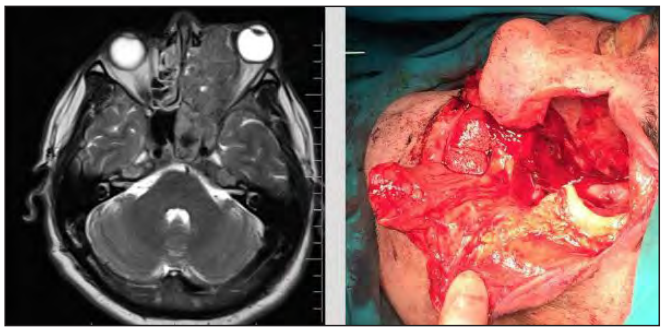

Şekil 1.

[PP-074]

HIZLI GELİŞEN BURUN TIKANIKLIĞININ NADİR BİR NEDENİ OLARAK DEV KONKA BÜLLOZA PİYOSELİ

Fatih Öner, Arzu Tatar

Atatürk Üniversitesi Tıp Fakültesi, KBB Anabilim Dalı, Erzurum

Konka bülloza orta konkanın en sık görülen anatomik varyasyonudur. Sıklığı %13- 54 arasında değişmektedir. Sıklıkla asemptomatiktir.

Konka bülloza piyoseli ise oldukça nadir görülür. Konka bülloza içerisindeki boşluk piyosel/mukosel için potansiyel alan oluşturur. Travma hikayesi konka büllozanın drenaj sistemini bozup piyosel oluşumuna neden olur.

20 yaşında erkek hasta bir hafta önce başlayan burun tıkanıklığı, baş ağrısı, burun akıntısı şikayetlerii ile polikliniğimize başvurdu. Yapılan muayenede sağ nazal kaviteyi tamamen dolduran, septumu sola iten kitle görünümü mevcuttu. Hasataya koronal planda çekilen paranazal bilgisayarlı tomografide sağ nazal kavitede dev orta konka piyoseli ile uyumlu görüntü elde edildi.

Hasta operasyona alındı. Sağ orta konkaya insizyon sonrası püy geldiği görüldü. Püy içerik drene eedildi. Sağ orta konkanın medial kısmı vertikal olarak rezeke edildi. Etraf dokularda destrüksiyon gözlenmedi.

Postop komplikasyon gelişmeyen servise alınan hasta ikinci gün taburcu edildi.

Genellikle daha uzun sürede ortaya çıkması beklenen piyosel, hastamızda şikayetinin başlamasından 7 gün sonra oluştuğu gözlenmiştir.

Hasta literatür eşliğinde tartışıldı.

Anahtar Kelimeler: konka bülloza, nazal obstrüksiyon, piyosel

Perop görüntü

Şekil 1. Konka bülloza üzerine insizyon yapınca gelen püy

[PP-075]

ORBİTAYA BASI YAPAN DEV ETMOİD MUKOSEL OLGUSU

Bilal Sizer, Songül Karababa, Aylin Gül, Selin Fulya Tuna, Hayri Yıldırım, İsmail Topçu

Dicle Üniversitesi Tıp Fakültesi, Kulak Burun Boğaz Anabilim Dalı, Diyarbakır

Giriş: Mukoseller paranazal sinüslerin kronik, kistik lezyonlarıdır. Bu lezyonlar yavaş büyür ve yıllar sonra semptom verirler (1). Kemik harabiyeti yapma ve komşu yapılara doğru genişleme kapasiteleri vardır (1).Semptomlar genellikle büyüyen kitlenin çevre dokulara yaptığı basıya bağlıdır.

Olgu sunumu: 7 yaşında bayan hasta kliniğimize sol gözde şişlik,şaşılık,içe bakış kısıtlılığı ve ağrı şikayetleri ile başvurdu. Anterior rinoskopik ve nazal endoskopik muayenesi yapıldı, paranazal bilgisayarlı tomografi ve manyetik rezonans görüntüleme çekildi. Yapılan görüntülemelerde solda anterior etmoidal hücre grupları içerisinde lamina papyraceada laterale deplesyona sebep olan kistik lezyon izlendi. (figür 1). Endoskopik sinüs cerrahisi ile mukosel drene edildi. Postoperatif takiplerde, hastanın şikayetlerinde düzelme görüldü.

Tartışma: Mukoselin ayırıcı tanısı güçtür. Mukosel ile ilgili bulgular ve semptomlar, lezyonun

lokalizasyonuna ve kemik erozyonunun büyüklüğüne bağlıdır. Bizim olgumuzda orbitaya bası sebebi ile propitozis,ekzotropya mevcuttu.Kemik erozyonu yokluğunda mukosellerin ayırıcı tanısında radyolojik görüntüleme oldukça değerlidir (1-3).

Kaynaklar

1. Jayaraj SM, Patel SK, Ghufoor K, Frosh AC. Mucoceles of the maxillary sinus. Int J Clin Pract 1999; 53: 391-3.
2. M. Özcan, Ö. Akdoğan, T. Gün. Giant Mucocele of the Maxillary Antrum: Report of a Case. Turk Arch Otolaryngol 2002; 40: 150-152.
3. Marks SC, Latoni JD, Mathog RH. Mucoceles of the maxillary sinus. Otolaryngol Head Neck Surg 1997; 117: 18-21.

Anahtar Kelimeler: ekzotropya, mukosel, propitozis

Şekil 1. MRI'da koronal kesitte mukosel etkisiyle lamina papyraceada deplesyon

[PP-076]

ALT KONKA ÖNÜNDE PLEOMORFİK ADENOM:BİR VAKA SUNUMU

Doğan Çakan, Sevtap Akbulut, Mustafa Paksoy, Arif Şanlı

Dr. Lütfi Kırdar Kartal Eğitim ve Araştırma Hastanesi, Kulak Burun Boğaz Hastalıkları Kliniği, İstanbul

Pleomorfik adenom en sık görülen majör tükrük bezi benign tümörüdür. Minör tükrük bezi orjinli olduğunda genel olarak oral kavitede görülür. Nadiren ise farinks, larinks, trakea ve nazal kavitede rastlanır. Nazal pleomorfik adenomlar ¾ oranında nazal septumdan, ¼ oranında ise nazal lateral duvardan köken alırlar. Alt konka yerlesimi ise oldukca nadirdir. Bu yazıda, burun tıkanıklığı ve burun akıntısı şikayetleri ile başvuran 31 yaşındaki bayan hastada, endoskopik muayenede sağ alt konka önünde yerleşmiş olan ve endoskopik olarak total eksize edilen bir pleomorfik adenom olgusu sunulmuştur.

Anahtar Kelimeler: alt konka, nazal tümör, pleomorfik adenom

Şekil 1. Alt konka anterior kaynaklı pleomorfik adenomun operasyon öncesi endoskopik görüntüsü

[PP-077]

DEV KONKA BÜLLOZA

Erbil Kılıç[1], Sergül Ulus[2]

[1]*Hakkari Asker Hastanesi, KBB- Baş ve Boyun Cerrahisi Kliniği, Hakkari*
[2]*Mareşal Çakmak Asker Hastanesi, KBB- Baş ve Boyun Cerrahisi Kliniği, Erzurum*

Burun tıkanıklığı, baş ağrısı, koku almada azalma gibi şikayetlerin nedeni araştırılırken akılda bulundurulması gereken patolojilerden biri de orta konkanın en sık görülen anatomik varyasyonu olan ve orta konkanın pnömatizasyonu olarak tanımlanan konka büllozadır. Konka bülloza tek taraflı olabileceği gibi her iki nazal kavitede de saptanabilir. Bu posterde, burun tukanıklığı ve baş ağrısı yakınmalarıyla hastanemize başvuran 21 yaşında erkek hasta sunulmuştur. Hastanın yapılan anterior rinoskopik ve endoskopik muayenesinde, sağ nazal pasajı neredeyse dolduran, dev bülloz orta konka izlenmiş ve bilgisayarlı tomografi ile de dev büllöz orta konka görüntülenmiştir. Bu bulgularla hastaya endoskopik olarak, dev büllöz orta konkanın lateral tarafının ve alt 1/3'ünün eksizyonu ameliyatı uygulanmıştır. Ameliyattan bir ay burun tıkanıklığının tamamen geçtiğini ve baş ağrısı sıklığının azaldığını belirten hastanın 3. ay kontrolünde hiçbir yakınması olmadığı öğrenilmiştir.

Konka bülloza kronik baş ağrısı, kronik sinüzit, kronik burun tıkanıklığı gibi semptomları olan hastalarda akılda tutulması geren bir ayırıcı tanıdır. Birçok vakada tedavisi basit ve hasta memnuniyeti yüksektir.

Anahtar Kelimeler: dev konka bülloza, kronik baş ağrısı, burun tıkanıklığı

Dev Konka Bülloza

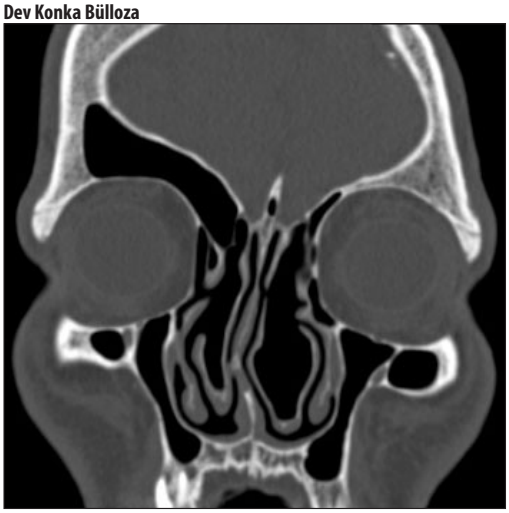

Şekil 1. Paranazal Sinüs Bilgisayarlı Tomografi (Koronal Kesit) İncelemesinde Dev Konka Bülloza

[PP-078]

NAZAL KAVİTE KAYNAKLI KARSİNOMA EKS-PLEOMORFİK ADENOM: OLGU SUNUMU

Melih Arif Közen[1], Ersoy Doğan[1], Sülen Sarıoğlu[2], Mustafa Cenk Ecevit[1], Semih Sütay[1]

[1]*Dokuz Eylül Üniversitesi Tıp Fakültesi, KBB Anabilim Dalı, İzmir*
[2]*Dokuz Eylül Üniversitesi Tıp Fakültesi, Patoloji Anabilim Dalı, İzmir*

Giriş: Pleomorfik adenom zemininde gelişen malign epitelyal bir tümör olan karsinoma eks-pleomorfik adenom (KEPA) tükürük bezlerinin nadir tümörlerinden olup büyük çoğunluğu parotis bez kaynaklıdır. Nazal kavitede görülmeleri oldukça nadir olup, İngilizce literatürde oldukça az sayıda olgu bildirilmiştir. Bu çalışmamızda endoskopik olarak nazal kaviteden tümör rezeksiyonu yaptığımız ve patolojisi karsinoma eks-pleomorfik adenom olarak sonuçlanan olgumuzu sunmayı amaçladık.

Olgu sunumu: Altmışdokuz yaşında kadın hasta 4 aydır olan burun tıkanıklığı ve sol nazal pasajdan ara ara olan kanlı akıntı yakınması ile kliniğimize başvurdu. Yapılan endoskopisinde sol nazal pasajda kitlesel lezyon izlendi. BT ve MR görüntülemelerinde sol nazal kavitede, kemik yapılarda incelmeye neden olmuş kitlesel lezyon izlendi. Kitleden alınan punch biyopsi sonucu "spesifiye edilemeyen adenokarsinom" olarak sonuçlanan hasta olası metastatik hastalık açısından PET-BT ile değerlendirildi ve sol nazal kavitedeki lezyon haricinde patolojik düzeyde FDG tutulumu izlenmedi. Primer paranazal sinüs adenokarsinomu olarak değerlendirilen hastaya endoskopik tümör rezeksiyonu uygulandı. Operasyon sırasında yapılan tanısal nazal endoskopide tümörün etmoid hücrelerden kaynaklanmış olduğu izlendi. Tümörün yapışık olarak izlendiği septum posterior kısmından, orta konkadan donuk kesit inceleme için örnekler gönderildi ve tümör dokusuna rastlanmadı. Final patoloji sonucu karsinoma eks-pleomorfik adenom olarak sonuçlandı. Postoperatif radyoterapi alan hastanın takip süresi 4 ay olup, lokal nüks ile karşılaşılmadı.

Tartışma: KEPA, pleomorfik adenom zemininde gelişmiş epitelyal malign tümör olarak tanımlanmıştır. Literatürde; nazal kavite kaynaklı adenokarsinomlara göre daha kötü prognozlu olduğu bildirilen KEPA, bu bölgenin malign lezyonlarının ayırıcı tanısında mutlaka akılda tutulmalı ve uygulanacak olan cerrahi sırasında uygun örneklerin dikkatlice alınması gerekmektedir.

Anahtar Kelimeler: adenom, karsinom, mikst, nazal, pleomorfik

[PP-079]

NAZAL KAVİTEDE WEGENER GRANULOMATOZU: OLGU SUNUMU

Cem Saka[1], Mehmet Murat Günay[1], Gökhan Toptaş[1], Ömer Bayır[1], Mehmet Hakan Korkmaz[2]

[1]S.B. Dışkapı Yıldırım Beyazıt Eğitim ve Araştırma Hastanesi, KBB Kliniği, Ankara
[2]Yıldırım Beyazıt Üniversitesi Tıp Fakültesi, KBB & BBC Anabilim Dalı, Ankara

Giriş: Wegener granulomatozu(WG) küçük ve orta çaplı damarları tutan, başlıca üst ve alt solunum yolları ile böbreği etkileyen, kronik granülomatöz vaskülittir. Tanı; klinik bulgular, c-ANCA pozitifliği ve histolojik bulgular zemininde konur. Bu bildiride serolojik markerların negatif olması ve akciğer biyopsisinde tanı konulamamasına rağmen nazal kaviteden alınan biyopsi sonucunda tanı konulan WG olgusu sunuldu.

Olgu sunumu: 53 yaşında bayan hasta 1 aydır olan baş ağrısı ve burun tıkanıklığı şikayetleriyle polikliniğimize başvurdu. Olgunun endoskopik muayenesinde sol nazal pasajda maksiler sinüs medial duvarı ve sol unsinat proçesi izlenmedi. Yapılan paranazal BT ve MR görüntülemede sol maksiler sinüs medial duvarı, sol unsinat proçes, sfenoid sinüs posterior duvarı ve vomer erozyonu izlendi. Hastanın özgeçmişinde nazal travma ya da cerrahi öyküsü yoktu. Hastanın 6 ay önce yapılan toraks BT'sinde sol akciğerde büyüğü 50x37 mm boyutunda multipl kaviter lezyonlar ve solda 20 mm kalınlıkta plevral efüzyon olduğu tespit edilmiş. Göğüs hastalıkları tarafından yapılan torasentez sonucu 'miks inflamasyon' olarak raporlanmış ve yapılan ince iğne aspirasyon biyopsisi tanısal olmayan sitoloji olarak değerlendirilmiş. Yapılan akciğer kor biyopsi sonucu 'granülomatoz lezyon' olarak raporlanmış. Hastada c-ANCA negatif olarak bulundu. Hastanın sol üst konka, sfenoid ve kafa tabanından multiple biyopsiler alındı. Patoloji sonucu 'wegener granülomatozis' olarak raporlandı. Hasta ileri tedavisinin yapılması amacıyla romatoloji kliniğine yönlendirilmesine rağmen hastalığın tedaviye yanıtsızlığı sonucu exitus gelişti.

Tartışma: WG seyri boyunca %90 oranında otorinolaringolojik tutulumu görülmektedir. c-ANCA pozitifliği yüksek oranda sensitiftir ancak serolojik testlerin negatif olması WG'nu dışlamamalıdır. Özellikle diğer sistemik tutulumları ile birlikte otorinolaringolojik bulguları olan ve WG'ndan şüphelenilen hastalarda tanı ve tedavi için ivedilikle hareket edilmelidir.

Anahtar Kelimeler: granulomatöz enflamasyon, vaskülit, wegener granulomatozu

[PP-080]

NADİR BİR OLGU: PARANAZAL SİNÜSTE FUNGUS TOPU

Servet Karaca, Tolga Çiçek, Emine Timurlenk, Lokman Uzun

İstanbul Medeniyet Üniversitesi Sağlık Bakanlığı Göztepe Eğitim ve Araştırma Hastanesi, KBB-BBC Anabilim Dalı, İstanbul

Giriş: Nazal kavite ve paranazal sinüste mantar enfeksiyonu oldukça nadir görülen bir durumdur. İlk 1894 yılında Mackenzie tarafından tanımlanmıştır.Sinüste fungus topu oluşum patogonezi henüz aydınlatılamamıştır. Bakteriyel ve viral süperenfeksiyon olarak geliştiği düşünülmektedir. Aynı zamanda inhalasyon yoluyla veya dental ve oro-sinüs cerrahi sırasında iyatrojenik yolla sinüse mantar geçişi olabilir. En sık etken Aspergillus Fumigatus'tur.

Burada, rinosinüzit semptomları ile kliniğimize başvuran hastanın, cerrahisi sırasında maksiller sinüsünde karşımıza çıkan fungus topuna FESC(Fonksiyonel Endoskopik Sinüs Cerrahisi) ile müdahale edildiği bir olgu sunulmuştur.

Olgu sunumu: 65 yaşında bayan hasta 3 senedir devam eden, ilaç tedavisine rağmen devam eden burun tıkanıklığı, burun akıntısı, sol maksiller bölgede ağrı şikayeti ile kliniğimize başvurdu.

Muayenesinde konkalarda hiperemi ve ödem dışında özellik saptanmadı.Çekilen paranazal sinüs BT'sinde sol maksiller sinüsü tamam yakın dolduran yumuşak doku ve bilateral orta konka bülloza saptandı.Ardından hastaya FESC uygulandı.Operasyon esnasında maksiller sinüste büyük bir fungus topuna rastlandı ve fungus topu total olarak çıkarıldı.

Tartışma: Nazal mukoza ve paranazal sinüste fungal enfeksiyon oldukça nadir görülmesine rağmen son yıllarda diyabet, uzun süreli steroid tedavisi ve immünsüpresif tedavilerle beraber sıklığında artma olmuştur.Sıklıkla Aspergillus Fumigatus'a rastlanır.Fungal sinüs enfeksiyonları invaziv ve non-invaizv olarak sınıflandırılmaktadır. İnvaziv formunda ciddi intrakranial komplikasyonlar görülebilmektedir.Bizim olgumuzda non-invaziv fungal enfeksiyon mevcuttu.

Günümüzde medikal tedaviye dirençli rinosinüzit semptomları olan vakalarda ile tercih cerrahidir.Cerrahi öncesi BT ayırıcı tanı ve hastalığın yaygınlığını görmek açısından oldukça yardımcıdır.

Sinüzit saptanan hastalarda fungal enfeksiyon da olabileceği ve bu enfeksiyonun ciddi komplikasyonlara yol açabileceği akılda tutulmalıdır.

Anahtar Kelimeler: aspergillus, fungus topu, paranazal sinüs

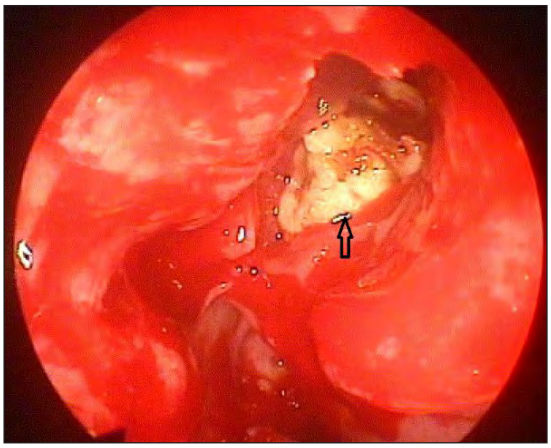

Şekil 1. Fungus topu ameliyat görüntüsü

[PP-081]

DEV KONKA BÜLOZA VE SEPTAL PERFORASYON BİRLİKTELİĞİ

Özgür Kemal

Ondokuz Mayıs Üniversitesi Tıp Fakültesi, Kulak Burun Boğaz Anabilim Dalı, Samsun

Konka Bülloza, orta konkanın pnömotizasyonudur. Konka bülloza burun tıkanıklığı, sinüzit gibi bulgulara yol açabilir. Fakat bugüne kadar konka büllozaya bağlı septal perforasyon tanımlanmamıştır. Bu makalede sunulan olgu burun tıkanıklığı ile kliniğimize başvurmuştur. Yapılan muayenede dev bir konka bülloza ve septal perforasyon saptanmıştır. Septal perforasyon, büllöz konkanın nazal septuma temas ettiği noktada izlenmektedir. Septal perforasyon etiyolojisini aydınlatacak muhtemel etiyolojik faktörler araştırılmış olup, etiyoloji saptanamamıştır. Olgunun septal perforasyonunun, dev konka büllozanın muhtemel dijital basısına bağlı olabileceği öngörülmüştür.

Anahtar Kelimeler: Burun Tıkanıklığı, Konaka bülloza, Septal perforasyon

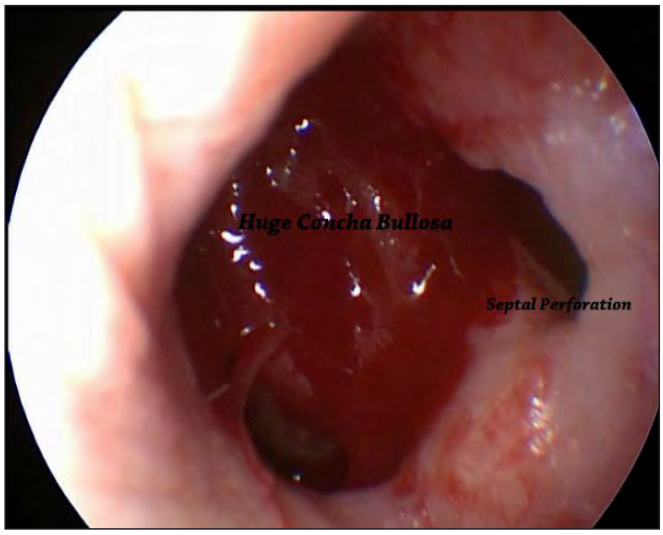

Şekil 1. Endoskopik muayenede sptal perforasyon ve dev konka büllosanın görünümü

[PP-082]

DİŞ KÖKLERİNE BASI YAPAN VE DİŞLERİN ANORMAL YERLEŞİMİNE NEDEN OLAN MAKSİLLER SİNÜS TABANINDA OSTEOM

Erbil Kılıç[1], Hüseyin Aykut Özyiğit[2]

[1]Hakkari Asker Hastanesi, KBB- Baş ve Boyun Cerrahisi Kliniği, Hakkari
[2]Hakkari Asker Hastanesi, Ağız Diş ve Çene Cerrahisi Kliniği, Hakkari

Kemik formasyonu ile birlikte bağ dokusundan metaplazi sonucu ortaya çıkan selim mezenkimal bir neoplazm olduğuna inanılan osteomlar benign tümörler olup paranazal grafilerin %1'inde görülürle. Pubertede ve erkeklerde daha sık görülürler. Paranazal sinüsler içerisinde en sık frontal sinüste görülürken, maksiller sinüste nadir olarak görülürler. Bu olgu sunumunda, maksiler sinüs tabanına yerleşmiş ve dişlere bası yapıp şekil değişikliğine neden olan bir maksiller sinüs osteomunu özetlenmiştir.

29 yaşında erkek hasta, üst damak sağ taraf dış yüzünden şişlik, aynı bölgede ağrı ve dişlerde şekil bozukluğu yakınmasıyla hastanemize başvurdu. 1 yıldan fazla süredir bu yakınmalarının olduğunu ifade eden hastanın fizik muayenesinde sağ süt kanin ve premolar dişte şekil bozukluğu, bu iki dişin tam üzerine denk gelen gingiva ve üzerindeki mukozada 1*1 cm ebatında, sınırları düzgün, bastırmakla hafif ağrılı kitle izlendi. Hastaya yapılan panoramik grafi ve paranazal sinüs BT tetkiklerinde, sağ maksiller sinüs tabanına oturmuş, kanin ve 1. Premolar dişin köküne basan ve yarısı maksiller sinüs içerisinde diğer yarısı maksilla alveolüne gömülü 3*3 cm ebatında osteom izlendi.

Hastaya bu bulgularla, genel anestezi altında Caldwell-Luc ile osteom eksizyonu ve maksiller sinüs tabanı onarımı ameliyatı yapılarak osteom dişler ve diş kökleri korunarak eksize edilmiştir.

Paranazal sinüs osteomları; görme ve koklamayı etkileyebileceği gibi dişleri de etkileyebilir ve bu tümörler her zaman endoskopik olarak çıkarılamayabilir ve açık cerrahilere ihtiyaç duyulabilir.

Anahtar Kelimeler: osteom, maksiller sinüs tabanı, diş kökü, caldwell-luc

[PP-083]

OSTEOPLASTİK FRONTAL SİNÜS CERRAHİ SONUÇLARIMIZ

Mehmet Önder Doğan, Enes Ataç, İmran Aydoğdu, Muzaffer İnan, Güven Yıldırım, Tolgar Lütfi Kumral, Yavuz Uyar

Okmeydanı Eğitim ve Araştırma Hastanesi, KBB Kliniği, İstanbul

Sinus cerrahisi sırasında endoskop ve kamera kullanımı kulak burun boğaz hekimlerince günümüzde yaygın olarak kullanılmasına rağmen bazı sinüs vakalarında yeterli ekspojuru sağlamak için özellikle frontal sinüs yerleşimli lezyonlarda osteoplastik yöntemleri kullanmak gerekebilmektedir. Kliniğimizde Şubat 2014 ile Şubat 2015 arasında yapılan osteoplastik yaklaşımla frontal sinüs lezyonlarını tedavi ettiğimiz 3 mukosel, 1 kist, 1 osteom ve 1 travma sonrası yabancı cisim çıkarılan olmak üzere 6 vaka literatür eşliğinde tartışılarak sunuyoruz.

Anahtar Kelimeler: Osteoplastik yaklaşım, Frontal sinüs, Mukosel

[PP-084]

MAKSİLLER SİNÜS KAYNAKLI HEMANJİOM

Mehmet Bilgin Eser, Sevtap Akbulut, Muhammed Gazi Yıldız, Arif Şanlı

Kartal Dr. Lütfi Kırdar Eğitim ve Araştırma Hastanesi, Kulak Burun Boğaz Kliniği, İstanbul

Sinonazal kavite, baş boyun bölgesi hemanjiomları için oldukça nadir gözlenen bir yerleşim yeridir. Preoperatif tanı oldukça zor olup sinonazal maligniteler ile sıklıkla karışmaktadır. Bu posterde yirmi üç yaşındaki bir kadın hastada preoperatif degerlendirmede suphelenilmeyen, ameliyat sirasinda kanama yüzünden çok zorlanılan, sol maksiller sinüs kaynaklı hemanjiom sunulmuştur. Nazal polipozis nedeniyle daha önce üç defa endoskopik sinüs cerrahisi ve bir defa da Caldwell-Luc operasyonu geçirmis olan hasta, kliniğimize burun tıkanıklığı ve burun kanaması nedeniyle başvurdu. Endoskopik muayenede sol orta meayı dolduran granüle kitlenin bilgisayarli tomografi görüntülemesinde maksiler sinüs mediyal duvarını erode ettiği izlendi. Kitleden alinan punch biyopsi sonucunun inflamatuar polip gelmesi üzerine, kombine endoskopik ve Caldwell girişimi ile kitle total eksize edildi. Spesimenin histopatolojik incelenmesi ile hemanjiyom tanisi konuldu.

Anahtar Kelimeler: hemanjiom, maksiller sinüs, paranazal sinüs kitleleri

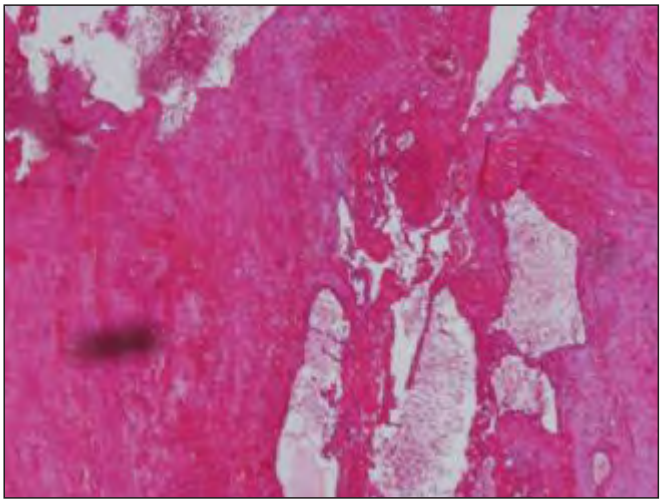

Şekil 1. Hemangiom patolojik görünüm

[PP-085]

NAZAL SEPTAL HEMANJİYOPERİSİTOM:OLGU SUNUMU

Ahmet Volkan Sünter[1], Ali Rıza Gökduman[1], Moustafa Chasan[1], Özgür Yiğit[1], Erol Rüştü Bozkurt[2]

[1]İstanbul Eğitim ve Araştırma Hastanesi, Kulak Burun Boğaz, İstanbul
[2]İstanbul Eğitim ve Araştırma Hastanesi, Patoloji, İstanbul

Hemanjiyoperisitom malign potansiyeli belli olmayan ve nadir görülen bir tümördür. Perivasküler alanda yerleşen perisit olarak adlandırılan mezenkimal hücrelereden kaynaklanır. Benign ve malign histolojik özellik gösterebilir. Tüm vasküler tümörlerin %1'ini oluşturmaktadır. %15-25 oranında baş ve boyun bölgesinde, %5 oranında ise nazal kavitede gözlenebilmektedir.Bu makalede burun tıkanıklığı ve aralıklı burun kanaması şikayetiyle başvuran, yapılan muayenesinde sağ nazal kavitede nazal septum kaynaklı 6.5x2.5x1 cm boyutlarında polipoid lezyon saptanan ve operasyon sonrası patolojisi hemanjiyoperisitom olarak raporlanan 47 yaşında ki hastayı tanı ve tedavideki güncel yaklaşımlar açısından literatür eşliğinde sunduk.

Anahtar Kelimeler: hemanjiyoperisitom, nazal polip, perisit

[PP-086]

ETMOİD BULLA KAYNAKLI KOANAL POLİP

Faruk Kadri Bakkal, Recep Karamert, Alper Ceylan, Alper Kutalmış Türkcan

Gazi Üniversitesi Tıp Fakültesi, KBB Anabilim Dalı, Ankara

Giriş: Koanal polipler sinonazal mukoza kaynaklı, nasofarinkse kadar uzanım gösteren benign soliter kitlelerdir. Genelde kaynaklandıkları bölgeye göre adlandırılırlar. Sıklıkla maksiller sinüs girişinden köken aldıklarından antrokoanal polipler olarak bilinirler ancak septum, alt konka, frontal recess, sfenoid ve etmoid bölgelerden de nadiren kaynaklanabildiği literatürde göseterilmiştir. Bu yazıda oldukça nadiren görülen bir etmoid bulla kaynaklı koanal polip olgusu sunulmaktadır.

Olgu: 60 yaşında erkek hasta 2 senedir artan sol taraflı burun tıkanıklığı ve geniz akıntısı şikayeti ile baş vurdu. Sigara öyküsü olmayan hastanın anterior rinoskopisinde septumda sağ tarafa doğru minimal bir deviasyon izlendi. Hastanın nazal endoskopisinde sol orta meadan sarkan ve nazofarinkse kadar uzanan polipoid kitle izlenmesi üzerine CT istendi. Tomografisinde sol etmoid bulla ön yüzüne yapışan ve nazofarinkse uzanan izole bir polipoid kitle izlendi. Sinüslerin havalanması doğaldı. Hastaya FESC (fonksiyonel endoskopik sinüs cerrahisi) uygulandı. Mukozalar dekonjeste edildikten sonra polipoid kitle bulla ön duvarındaki yapışma yeri ile beraber eksize edildi. Kanama kontrolü sonrası tampon ihtiyacı olmadı. Postop herhangi bir komplikasyon yaşanmadı.

Tartışma: Koanal polipler sıklıkla burun tıkanıklığı ile prezente olan benign kitlelerdir. Tanısı anterior rinoskopi yetersiz kalsa bile genellikle nazal endoskopi ile kolayca konulabilmektedir. Tedavisi cerrahi eksizyondur. Benign özellik gösterseler de tedavisinin yetersiz yapılması sıklıkla nükslere yol açar. Bu nedenle hem nazal polipozis, inverted papillom gibi lezyonlar ile ayırıcı tanısının yapılabilmesi hem de koanal polibin orjininin tesbit edilebilmesi amacı ile mutlaka tomografi ile değerlendirilmelidirler. Sunulan olguda etmoid bulla kaynaklı polip tesbit edilmiş ve fesc uygulanarak tedavi edilmiştir. Takiplerde komlikasyon yada nükse rastlanmamıştır.

Anahtar Kelimeler: koanal polip, etmoid, etmoid bulla, fesc

Etmokoanal polip

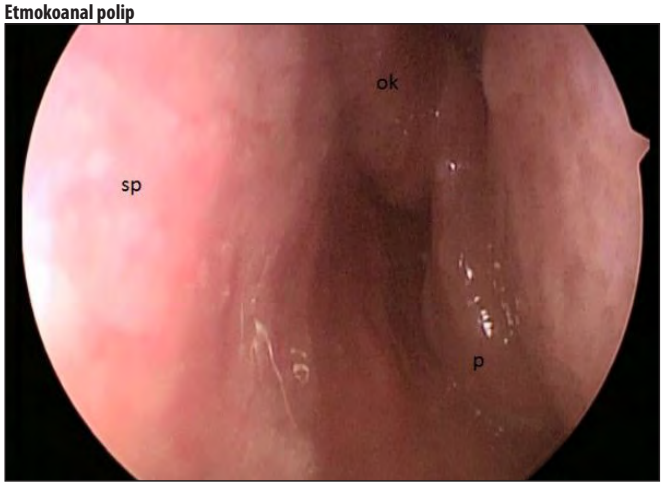

Şekil 1. 0 derece teleskopla sol nazal kavitede orta konkanın arkasında etmoid bulldan başlayıp koanaya doğru uzanan polip izlenmektedir. **OK:** Orta konka, **SP:** Septum, **P:** Polip

[PP-087]

INVERTED SCHNEIDERIAN PAPILLOMA

Aslı Bostancı, İsmail Cem Temel, Murat Turhan

Akdeniz Üniversitesi Tıp Fakültesi, Kulak Burun Boğaz Hastalıkları Anabilim Dalı, Antalya

Schneiderian papillomlar (SP), nazal kavite ve paranazal sinüslerde, scheneiderian epitel ile döşeli solunum mukozasından gelişen, nadir görülen benign tümörlerdir. Ekzofitik (fungiform), inverted ve onkositik olmak üzere üç farklı histolojik tipte görülürler. Tüm primer paranazal sinüs tümörlerinin yaklaşık yüzde 4'ünü oluştururlar. SP'nin en sık görülen alt tipi inverted papillomalardır. İnverted papillomlar benign tümör olmasına rağmen, yüksek lokal nüks ve malign transformasyon özelliği gösterebilir. Bu sebeple erken tanı, tedavi ve uzun dönem takip önemlidir. Burada tek taraflı burun tıkanıklığı şikayeti ile kliniğimize başvuran, nazal endoskopide sağ nazal kaviteyi dolduran kitle saptanan ve kitleden alınan biyopsi sonucu inverted schneiderian papillom (ISP) saptanan bir olgunun tedavisi ve seyri literatür gözen geçirilerek sunulmuştur.

Anahtar Kelimeler: Schneiderian papillom, burun tıkanıklığı, malign transformasyon

Şekil 1. Sağ maksiller sinüsü ve sağ ethmoid hücreleri dolduran, sağ nazal kaviteyi kapatan, maksilla medial duvarında destrüksiyon yaratan polipoid kitle

[PP-088]

NAZAL KAVİTEDE T HÜCRELİ LENFOMA OLGUSU

İlhan Ünlü[1], Selim Ulucanlı[1], Birgül Öneç[2], Nisa Ünlü[3], Ethem İlhan[1], Ender Güçlü[1]

[1]Düzce Üniversitesi Tıp Fakültesi, Kulak Burun Boğaz Anabilim Dalı, Düzce
[2]Düzce Üniversitesi Tıp Fakültesi, Patoloji Anabilim Dalı, Düzce
[3]Düzce Üniversitesi Tıp Fakültesi, Radyoloji Anabilim Dalı, Düzce

T hücreli lenfomalar Non-hodgkin lenfomaların bir alt tipidir. Nadiren ekstranodal yerleşim gösterek nazal kaviteye yerleşirler. Aynı zamanda nazal kavitede saptanan kitlelerinde nadir bir sebebidirler. Genellikle nazal kavitede yer kaplayan bir lezyon olarak başlar ve buna burun tıkanıklığı, akıntı ve kanama şikayetleri eklenir. Ekspanse olarak çevre dokularda destrüksiyona yol açabilirler. Bu olguda sağ nazal kavitede 1 yıldır devam eden tıkanıklık ve kanama şikayeti olan 75 yaşında bayan hasta literatür eşliğinde tartışılmak üzere sunuldu.

Anahtar Kelimeler: T hücreli lenfoma, ekstranodal, destrüksiyon

[PP-089]

SFENOİD SİNÜSDE İZOLE KİTLE: PRİMER EKSTRAKRANİAL MENENJİOM

Tural Fatullayev[1], Vedat Taş[1], Mücahit Murat Kıcalı[1], Zahide Çiler Tezcaner[1], Gülşah Kaygusuz[2], Tarik Babür Küçük[1]

[1]Ankara Üniversitesi Tıp Fakültesi, Kulak Burun Boğaz Anabilim Dalı, Ankara
[2]Ankara Üniversitesi Tıp Fakültesi, Patoloji Anabilim Dalı, Ankara

Giriş: Primer intrakranial tümörlerin yaklaşık %25-30'unu menenjiomlar oluşturmaktadır. Kadınlarda ve özellikle orta yaş ve sonrasında daha fazla görülmektedirler. Daha nadir olarak da (<%2) özellikle sinonazal bölge olmak üzere baş boyun bölgesinde, kulak ve temporal kemikte ve skalpte ekstrakranial yayılım gözlenebilir. Büyük çoğunluğu benign olmakla beraber %2 oranında malign olabilirler. Bu olguda sağ sfenoid sinüs mukoseli düşünülen ancak yapılan fonksiyonel endoskopik sinüs cerrahisi sonrası menenjiom teşhisi konulan bir hasta sunulmaktadır.

Olgu: Baş ağrısı ve yüzde dolgunluk hissi şikayeti ile kliniğimize başvuran 56 yaş erkek hastanın nazal endoskopik muayenesinde herhangi patoloji izlenmemiştir. Hastanın radyolojik görüntülemesinde sfenoid sinüs sağ yarısında lokalize sağ posterior ethmoid hücrelere uzanım gösteren 37x36x34 mm boyutlarında ince kapsulu bulunan, santralinde trabekulasyon bulunan, osseoz yapılarda destrüksiyon oluşturmayan, beyin dokusuna infiltrasyonu bulunmayan benign sfenoid sinus mukoseli ile uyumlu oluşum saptandı.

Tedavi ve Prognoz: Hastaya sağ sfenoid sinüsteki lezyonun çıkarılmasına yönelik fonksiyonel endoskopik sinüs cerrahisi yapıldı. Operasyon sırasında kafa tabanı intakt izlendi, BOS gelişi izlenmedi, sağ sfenoid sinüsdeki dokular patolojik incelemeye ayrıca gönderildi ve patolojik sonucu menejiom ile uyumlu olrak bildirildi. Hasta düzenli aralıklarla nazal endoskopi ve radyolojik tetkiklerle takip edilmektedir. Kafa tabanı menenjiomları 5 yıl içinde %34 oranında rekurrens gösterebilmektedirler. Bu yüzden düzenli aralıklarla yapılan görüntülemelerle takip edilmesi gerektiği bildirilmiştir.

Yorum: Radyolojik olarak yeterli teşhis koyabilmek için hem MRI hem de CT görüntülemeleri gereklidir. Nasal polipler ve sinonazal lezyonlar intrakranial bir neoplazımın bulgusu olabildiğinden patolojik incelenmesi mutlaka yapılmalıdır. Nadir olarak görülse de operasyon öncesi menenjiom ön tanılar arasında düşünülmelidir.

Anahtar Kelimeler: Ekstrakranial Menenjiom, Sfenoid sinus, Mukosel

[PP-090]

REKÜRREN ETMOİD SİNÜS YERLEŞİMLİ OSSİFİYE FİBROMA: OLGU SUNUMU

Serhat İnan, Sabuhi Jafarov, Selim Sermed Erbek

Başkent üniversitesi Tıp Fakültesi, Kulak Burun Boğaz Anabilim Dalı, Ankara

Ossifiye fibrom (OF) sıklıkla maksilla ve mandibulada yerleşimli nadiren kranyum, nazal kemikler, paranazal sinüs yerleşimli olabilen nadir görülen benign fibro-osseöz lezyondur. OF'lar değişik miktarda vaskülarize fibröz stroma ve osteoblastik rimli lamellar kemik trabeküllerinden oluşmaktadır. OF tanısı klinik, radyolojik ve patolojik değerlendirme ile konulur. OF sıklıkla 2. ve 4. dekatta ve kadınlarda görülmektedir.

24 yaşında bayan hasta tek taraflı baş ağrısı ve geniz akıntısı şikayeti ile başvurdu. Daha önce osteoplastik flep tekniği ile frontal sinüs cerrahisi ve iki kez fonksiyonel endoskopik sinüs cerrahisi yapılmıştı. Hastanın baş ağrısı ve geniz akıntısı devam etmekteydi. Endoskopik değerlendirmede frotal sinus osteumu ödemli ve daralmıştı, mukoid akıntı mevcuttu. Paranazal sinüs BT'de sağda anterior etmoidal reseste hiperdens özellikte yumuşak doku görünümü ile sağ nazal kemikte ve lamina papriseada orbita medialinde defektif görünüm izlenmekteydi. Hastaya fonksiyonel endoskopik sinüs cerrahisi yapıldı. Orta konka kafa tabanına birleşim yerindeki ve frontal sinus osteumunu daraltan fibrotik beyaz renkli kitle lateralinden turlanarak ve küret ile eksize edildi. Patoloji sonucu ossifiye fibrom olarak yorumlandı. Hastanın postoperatif 6. ayda şikayeti bulunmamaktaydı.

OF genellikle yavaş gelişen, klinik olarak agresif seyir gösterebilen benign tümörlerdir. Tümörün lokalizasyon ve kitle etkisine bağlı değişik semptomlarla bulgu verebilmektedir. OF'ların nadir görülmesi nedeniyle tedavisi üzerinde bir uzlaşı bulunmamaktadır; 'bekle ve takip', radikal rezeksiyon, konservatif olarak lokal eksizyon ya da küretajla enükleasyon tedavi seçenekleri mevcutur. Orta yüz ve paranazal sinüs yerleşimli OF olgularının daha agresif olması nedeniyle kontrolü sağlamada geniş lokal eksizyonu önerilmektedir. Kemiklerde deformiteye neden olabilen lokal destrüktif karakterdeki bu lezyonlarda cerrahi olarak tam çıkarılmadıkları taktirde nüks riski yüksektir.

Anahtar Kelimeler: ossifiye fibrom, paranazal sinüs, rekürren

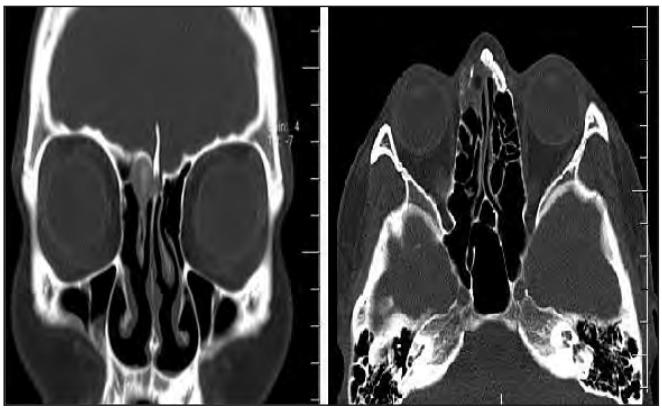

Şekil 1. Anterior etmoidal reseste hiperdens özellikte yumuşak doku görünümü ile sağ nazal kemikte ve lamina papriseada orbita medialinde defektif görünüm.

[PP-091]

ORTA KONKA KAYNAKLI DEV HÜCRELİ REPERATİF GRANÜLOM: OLGU SUNUMU

Mehmet Ali Çetin, Ali Rıza Yamur, Aykut İkincioğulları, Doğan Atan, Serdar Ensari, Hüseyin Dere

Ankara Numune Eğitim ve Araştırma Hastanesi, KBB Kliniği, Ankara

Dev hücreli reparatif granülomlar etiyolojisi tam olarak bilinmeyen, benign karakterli; fakat lokal agresif seyir gösterebilen lezyonlardır. En sık olarak mandibulada tanımlanmış olmakla birlikte maksilla, paranazal sinüsler, nazal septum, temporal kemik, parafarengeal bölge, tibia gibi değişik lokalizasyonlarda da saptanmışlardır. Ayırıcı tanıda yabancı cisim dev hücreli granülomları, brown tümörü, anevrizmal kemik kistleri ve osteoklastomalar düşünülmelidir. Tedavide lezyonun cerrahi olarak total çıkarılması gerekmektedir; ancak rekürrens olasılığı vardır. Bu yazıda orta konka kaynaklı dev hücreli reperatif granülom olgusu güncel literatür eşliğinde sunulmuştur.

Anahtar Kelimeler: orta konka, granülom, brown tümörü

[PP-092]

SFENOİD SİNÜS LATERAL DUVARI KAYNAKLI BOS RİNORESİ: OLGU SUNUMU

Yusuf Vayısoğlu, Cengiz Özcan, Can Mehmet Eti, Kemal Görür

Mersin Üniversitesi Tıp Fakültesi, Kulak Burun Boğaz Anabilim Dalı, Mersin

Giriş: Bos fistülü, subaraknoid boşluk ile sinonazal traktın anormal ilişkisi sonucu oluşmaktadır. Tümörler, geçirilmiş cerrahi, konjenital anomaliler gibi nedenlerin yanı sıra idiopatik olarak da karşımıza çıkabilir.Bos fistülü en sık ön kafa tabanında görülür ve defekt genellikle kribriform plate, fovea etmoidalis ve lateral lamelde izlenir.Bu yazıda sfenoid sinüs lateral duvarından kaynaklanan bos rinoresinin endoskopik olarak onarıldığı olgu sunulmuştur.

Olgu sunumu: Olgumuzda 6 aydır sağ burun deliğinden berrak akıntı nedeniyle başvuran 26 yaşında kadın hasta sunulmuştur. Hastanın travma öyküsü bulunmamaktaydı ve fizik muayenesi doğal idi. Hastanın yapılan tetkiklerinde sfenoid sinüs lateral duvarında kemik defekti ve sfenoid sinüs lümeninde bos ile uyumlu görünüm(Resim 1) olması nedeniyle hastaya endoskopik cerrahi yapıldı. Hastanın 2 yıllık takibinde rekürrens gözlenmedi.

Tartışma: Sfenoid sinüs kemik defektleri etiyolojik olarak konjenital ve kazanılmış olmak üzere ikiye ayrılır. Konjenital anomaliler, sfenoid kemik gelişimi sırasında oluşan füzyon defekti sonucunda olurken; kazanılmış olanlar travma veya cerrahi sonrasında ortaya çıkmaktadır. Tanıda ayrıntılı anamnez ve fizik muayene önemli yer tutar. Hastalar özellikle tek taraflı berrak burun akıntısından yakınırlar. Ayrıca B2-transferrin ve B-trace protein gibi laboratuar testleri yanı sıra bilgisayarlı tomografi, manyetik rezonans görüntüleme ve sisternografi gibi radyolojik tetkikler tanıda önemli yer tutar.Bos fistülü tedavisinde konservatif ve cerrahi yaklaşımlar mevcuttur. Konservatif yaklaşıma rağmen bir haftadan uzun sürmesi, ensefalosel gibi ek patolojilerin varlığı ve menenjit olması durumunda cerrahi yaklaşım tercih edilmektedir. Cerrahi girişim, fistülün yerine göre transnazal ve transkranial olarak yapılabilir.

Sonuç: Bos fistülünde defektin yerinin doğru tespit edilmesi, uygun greft materyalinin seçimi ve postoperatif bakım endoskopik bos fistülü cerrahisi başarı şansını arttıran etmenlerdir.

Anahtar Kelimeler: Bos, ensefalosel, kribriform plate

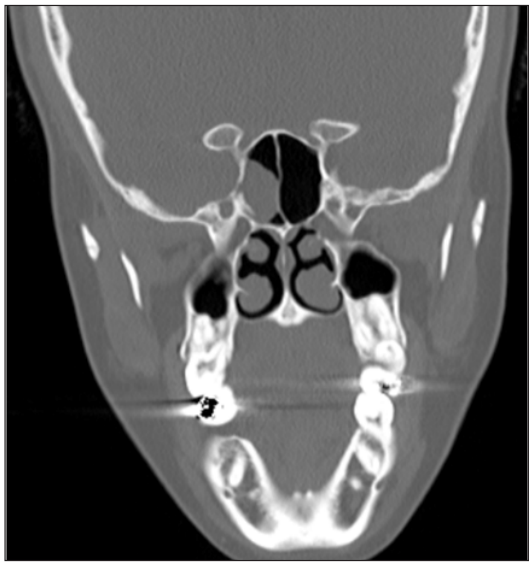

Şekil 1. Sağ sfenoid sinüs lümeninde bos ile uyumlu görüntü

[PP-093]

MAKSİLLER SİNÜS YERLEŞİMLİ ADENOİD KİSTİK KARSİNOM (OLGU SUNUMU)

Halil Çalışkan, Kadir Yıldız, Bülent Evren Erkul, İbrahim Engin Çekin

GATA Haydarpaşa Eğitim Hastanesi, İstanbul

Giriş: Paranazal sinüs tümörlerinin %77'si maksiller sinüs kökenlidir. Bu bölge tümörlerinin %80'i yassı epitel hücreli karsinom, %10-15 kadarı adenokarsinom ve adenoid kistik karsinomdur.

Olgu: 2010 yılında burun tıkanıklığı, burun kanaması üzerine başvurduğu sağlık kuruluşunda sol maksiller sinüs ve nazal kavitede vejetan ve frajil kitle izlenmesi üzerine opere edilen hastanın patoloji sonucu bazal hücreli adenom olarak raporlanmıştır. Hasta takipteyken Kasım 2013'de başlayan görme bozukluğu şikayetiyle başvurduğu polikliniğimizdeki endoskopik muayenesinde sol nazal pasajı lateralden daraltan,sol orta konka güdüğü ve sol maksiller sinüs ostiumunu kapatan yumuşak doku izlendi. Sol göz inferolateral bakışta hareket kıstlılığı mevcuttu. Hastaya yapılan paranazal sinüs bilgisayarlı tomografi ve manyetik rezonans görüntülemesinde sol maksiller sinüs kranioventralinden sol orbita tabanına, ekstraoküler yağlı dokuya, anterior üst kesimde infraorbital derin cilt altı yağlı dokuya uzanımda 37x28x30 mm boyutlarında düzensiz sınırlı kitle mevcuttu. Lateral rinotomi ile kitle eksizyonu ve muhtemel orbital eksenterazyon önerilen hasta kozmetik nedenlerde dolayı bu işlemi kabul etmemesi üzerine hastaya genel anestezi altında Caldwell-Luc kesisi yardımıyla yapılan yaklaşım ve endoskopi olarak sol maksiller kitle eksizyonu operasyonu uygulandı. Operasyon sırasında görülen kitlenin orbita tabanındaki yağlı dokuya invaze olduğunun görülmesi nedeniyle tam olarak eksize edilemedi. Patolojiye gönderilen spesmen adenoid kistik karsinoma olarak raporlandı.

Tartışma: Maksiller sinus adenoid kistik karsinomu, diğer bölgelere göre ender görülmekte ve tanı konulduğu zaman tümör genelde ilerlemiş bir dönemde olmaktadır.Paranazal sinüs tümörlerinin tedavisi karmaşık olduğundan tedavi protokolleri olguya göre planlanmalıdır. Günümüzde en etkili tedavi yöntemi postoperatif veya preoperatif radyoterapi sonrası radikal bir cerrahi müdahele ile mümkün olmaktadır.

Anahtar Kelimeler: paranazal sinüs tümörleri, adenoid kistik karsinom, endoskopik sinüs cerrahisi

[PP-094]

NADİR BİR OLGU:NAZAL KONDROSARKOM

Bayram Günebakan[1], Abdulkadir Bucak[1], Selçuk Kuzu[1], İhsan Canbek[2], Reşat Duman[3], Abdullah Ayçiçek[1]

[1]Afyon Kocatepe Üniversitesi Tıp Fakültesi, Kulak Burun Boğaz Anabilim Dalı, Afyon
[2]Afyon Kocatepe Üniversitesi Tıp Fakültesi,Beyin ve Sinir Cerrahisi Anabilim Dalı, Afyon
[3]Afyon Kocatepe Üniversitesi Tıp Fakültesi, Göz Hastalıkları Anabilim Dalı, Afyon

Kondrosarkomlar kıkırdak dokunun yavaş büyüyen malign tümörleridir. Kondrosarkom olguları tüm malign kemik tümörlerinin %10-20'sini oluşturmasına rağmen, %5-10 kısmı baş-boyun bölgesinden kaynaklanmaktadır. Kondrosarkomlar genelde pelvis, kostalar,ekstremitelerin uzun kemikleri, skapula ve sternumu tutar (5). Literatürde baş-boyun bölgesinde en sık tutulum petröz apeks (%71) ve klivusta(%12) raporlanmışken daha az oranda maksilla ve mandibula tutulumu bildirilmiştir. Nazal tutulum son derece nadir olup, en sık yerleşim yeri nazal septumdur. Nazal septum tutulumu olan olgularda genellikle tanı esnasında paranazal sinüs ve kafa tabanı tutulumu da olmuş olmaktadır. Biz bu vaka sunumunda altmış bir yaşında bayan hastada sağ gözde görme kaybına ve baş ağrısı şikayetlerine sebep olan paranazal BT ile tespit edilen ve histopatolojik olarak doğrulanan ve opere ettiğimiz nazal kavite yerleşimli kondrosarkom olgusunu sunmayı amaçladık.

Anahtar Kelimeler: Kondrosarkom, paranazal, septum

[PP-095]

NAZOLABİAL SULKUSTA MULTİFOKAL BAZAL HÜCRELİ KARSİNOM: OLGU SUNUMU

Ozan Erol, Erdinç Aydın, Serhat İnan, Sabuhi Jafarov

Başkent Üniversitesi Tıp Fakültesi, KBB Anabilim Dalı, Ankara

Bazal hücreli karsinom(BHK) beyaz ırkta en sık görülen cilt kanseridir. Epitelin bazal tabakasındaki hücrelerden köken alır. Daha çok pilosebase bezlerin yoğun olduğu bölgelerde görülürler. Lezyonlar birden fazla olabilir fakat aynı bölgede multifokal olarak görülmesi nadirdir. BHK tedavisi hastanın yaşına, genel sağlık durumuna, lezyonun büyüklüğüne, lokalizasyonuna, yöntemin kozmetik sonucuna göre; cerrahi tedavi, elektrocerrahi, kriyoterapi, radyoterapi, lokal kemoterapi uygulanabilir.

61 yaşında kadın hasta 1 aydır burun sol kenarında kabarıklık,kaşıntı şikayetiyle kliniğimize başvurdu. 2 yıl önce aynı bölgede 'Aktinik Keratoz' tanısı almış, kriyoterapi yapılmış. Fizik muyanesinde sol nazobial sulkusta ortası deprese çevresi kabarık, 1 cm çaplı krutlu nodül mevcuttu. Yapılan 'Tzanck' testinde bazaloid hücre adaları mevcut, bazal hücreli karsinom ile uyumlu olarak rapor edildi. Hastaya lokal anestezi altında tümör eksizyonu ve primer onarım yapıldı. Lezyon çevresinden 0.5cm, tabandan yaklaşık 1cm'lik cerrahi sınır ile çıkarıldı. Cilt, yüz estetik ünitelerine uygun şekilde süture edildi. Patoloji; 'İnfiltratif komponentler içeren bazal hücreli karsinom, yüzeyel (multifokal, 3 farklı odak halinde). Ülserasyon mevcut ancak lenfovasküler invazyon görülmedi. Lezyon en yakın yan cerrahi sınırlara 0.2cm, derin cerrahi sınıra 0.6cm mesafededir.' olarak raporlandı.

Cerrahi tedavide ortalama %90 oranında kür şansı vardır. Cerrahi eksizyon yaparken etrafındaki 2-5 mm sağlam doku ile birlikte cerrahi olarak çıkarılması gerekir. Nüks ve geç kalınmış ilerlemiş kanserlerde bu sınır 10-15 mm'ye kadar genişletilebilir. Tümör küçük boyutlarda ise, çıkarıldıktan sonra onarım basittir. Daha geniş tümör çıkartılmışsa daha ileri cerrahi tekniklere ihtiyaç vardır. Cerrahi işlemlerde tümörün çıkarılması ve onarımı özellikle burun, dudak, göz kapağı gibi yüzün görünen ve fonksiyonel bölgelerinde onarım hem fonksiyonel hem de estetik olarak önemlidir.

Anahtar Kelimeler: bazal hücreli kanser, multifokal, nazolabial sulkus

Şekil 1.

[PP-096]

DEV ETMOİD MUKOSEL OLGUSU

Bilal Sizer, Songül Karababa, Vefa Kınış, Aylin Gül, Selin Fulya Tuna, Hayri Yıldırım, İsmail Topçu

Dicle Üniversitesi Tıp Fakültesi, Kulak Burun Boğaz Anabilim Dalı, Diyarbakır

Giriş: Mukoseller, sinüs mukozası ile döşeli, sekresyon ve deskuamasyon ürünlerinin birikmesi ile genişleyen sekretuar kistlerdir (1). Paranazal sinüslerin iyi huylu kistik lezyonu olup yavaş büyür ve uzun zaman sonra semptomatik hale gelir. Semptomlar genellikle büyüyen bu kitlenin çevre dokulara yaptığı basıya bağlıdır.

Olgu sunumu: 46 yaşında bayan hasta kliniğimize baş ağrısı ve burun tıkanıklığı şikayetleri ile başvurdu. Anterior rinoskopik ve nazal endoskopik muayenesi yapıldı, paranazal bilgisayarlı tomografi ve manyetik rezonans görüntüleme çekildi. Solda orta konkadan kaynaklanıp orta konkayı ekspanse eden, maksiller sinüs medial duvarı ile nazal septumu deplese eden dev etmoid mukosel ve sol maxiller sinüzit görüldü (figür 1). Endoskopik sinüs cerrahisi ile mukosel drene edildi. Postoperatif takiplerde, hastanın şikayetlerinde düzelme görüldü.

Tartışma: Mukoseller paranazal sinüslerin kronik, kistik lezyonlarıdır. Bu lezyonlar yavaş büyür ve yıllar sonra semptom verirler (1). İyi huylu olmalarına rağmen kemik harabiyeti yapma ve komşu yapılara doğru genişleme kapasiteleri vardır (2-3). Mukoselin ayırıcı tanısı güçtür. Kemik erozyonu yokluğunda mukosellerin ayırıcı tanısı retansiyon kistleri, sinüzit, dental kistler ve paranazal sinüs poliplerini içerir. Yine nörofibromlar, dermoid ve epidermoid kistler, sementifying fibromlar, silindromalar, inverted papillomalar ve anjiyofibromlar mukosel gibi sinus duvarında genişlemeye yol açarlar ve radyolojik olarak ayırıcı tanıda gözönünde bulundurulmalıdırlar (2,3).

Kaynaklar

1. Marks SC, Latoni JD, Mathog RH. Mucoceles of the maxillary sinus. Otolaryngol Head Neck Surg 1997; 117: 18-21.
2. M. Özcan, Ö. Akdoğan, T. Gün. Giant Mucocele of the Maxillary Antrum: Report of a Case. Turk Arch Otolaryngol 2002; 40: 150-152.
3. Jayaraj SM, Patel SK, Ghufoor K, Frosh AC. Mucoceles of the maxillary sinus. Int J Clin Pract 1999; 53: 391-3.

Anahtar Kelimeler: etmoid sinüs, mukosel, sinüzit

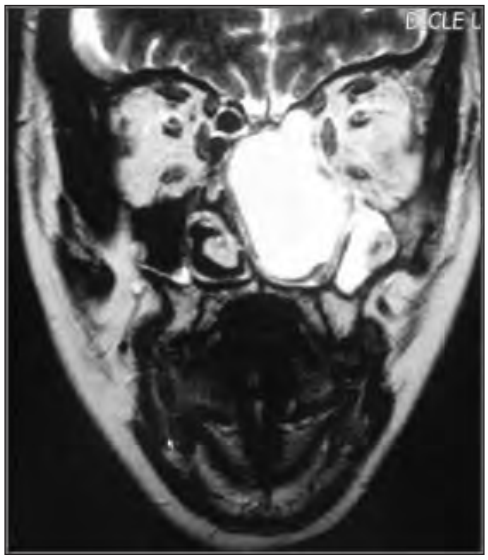

Şekil 1. MRI'da koronal kesitte mukoselin büyüklüğü ve çevre dokulara basısı görülmekte

[PP-097]

SİNONAZAL BÖLGEDE NADİR GÖRÜLEN ANJİSARKOM OLGUSU

Adil Üstün, Ahmet Yıldız, Mehmet Turgay Türkmen, Muhsin Koten

Trakya Üniversitesi Tıp Fakültesi, KBB Ana Bilin Dalı, Edirne

Anjiosarkom kan damarlarını döşeyen endotelin nadir görülen agresif malign tümörüdür. Tüm sarkomların %1-2 sini oluşturmaktadır. Genel olarak anjiosarkom kötü prognozludur. Prognozu belirlemede tümör invazyon derinliği, tümörün çapı, uzak metastaz varlığı, tümörün cerrahi olarak eksize edilebilir olması, yerel bölgesel yayılım, nüks varlığı önemli faktörlerdir. Baş boyun bölgesinde genelde saçlı deride ve yüzde görülmesine rağmen burunda çok nadir görülür. Biz olgumuzu literatürde nadir görülen yerleşim yeri olarak sinonazal bölgede olması nedeniyle sunduk.

67 yaşında kadın hasta yaklaşık 15 gündür olan burun tıkanıklığı, burun sol yarımında şişilik ve ara ara olan burunda kanama şikayetleriyle kliniğimize başvurdu. Yapılan muayenesinde timpanik ve orofarinks muayeneleri olağındı. Rinoskopik muayenesinde sol pasajı tama yakın tıkayan kitlesel lezyon tespit edildi. Yapılan radyolojik görüntülemede paranasal sinüs tomagrafisinde sağ nazal pasajı tama yakın dolduran yaklaşık 3*2*1.5 cm boyutlarında hemanjiamatöz görünümde kitlesel lezyon tespit edildi. Hastya genel anesteziyle sol dorsal rinotomi yaklaşımla burun içini tamamen dolduran hemorajik kitle septal pedikülden ayrılarak eksize edildi. Çıkarılan piyes histopatolojik incelemeye gönderildi. Patolojik incelemede yaygın nekrozun izlendiği yüzeyi ülsere anjiosarkomla uyumlu geldi. Postop kontrollarda 3.ayında muayenesinde nüks lehine bulguya rastlanmadı. Kontrol paranazal sinüs tomografisinde sol nazal bölgede rezidü kitle ve nüks lehine bulgu görülmedi.

Anjisarkomlar nadir görülen yüksek dereceli malign tümörlerdir. Tüm sinonazal malignitelerin %0.1 ini oluşturur. Etiyilojisi tam olarak bilinmemektedir. Radyasyon ve vinil klorür maruziyeti etiyolojik faktörler arasında gösterilmektedir. Bizim hastamızda radyasyon ve vinil klorür maruziyeti yoktu. Yerleşim yeri olarak çok nadir olan sinonazal bölge yerleşimliydi. Hasta postop 3. ayında kontrollerinde nüks lehine bulgu saptanmadı.

Anahtar Kelimeler: anjiosarkom, sinonazal, tümör

[PP-098]

INVERTED PAPILLOMA:OLGU SUNUMU

Mehmet Karataş[1], Sedat Doğan[1], Yasin Sarıkaya[1], Mehmet Şirik[2], Mustafa Kaymakçı[3]

[1]Adıyaman Üniversitesi Tıp Fakültesi, KBB Anabilim Dalı, Adıyaman
[2]Adıyaman Üniversitesi Tıp Fakültesi, Radyoloji Anabilim Dalı, Adıyaman
[3]Balıkesir Üniversitesi, Tıp Fakültesi, KBB Anabilim Dalı, Balıkesir

Giriş: İnverted papilloma burun ve paranazal sinüslerin en sık görülen benign tümörü olup primer nazal tümörlerin yaklaşık %0,5-4'ünü oluşturur.

Olgu: 48 yaşında erkek hasta 6 yıldır sağ taraflı burun tıkanıklığı ve kanaması şikayetleri ile polikliniğimize başvurdu. Sağ nazal kavite lateral duvar atriumundan kaynaklanan vejetan, irregüler, polipoid kitle endoskopik olarak total eksize edildi.

Tartışma: Burun ve paranazal sinüslerin en sık görülen benign tümörü olan inverted papillomalar malign transformasyon riskine sahip olmakla beraber seçilmiş olgularda, bizim vakada olduğu gibi, endoskopik teknikler ile oldukça başarılı bir şekilde tedavi edilebilmektedir.

Anahtar Kelimeler: inverted papilloma, burun tıkanıklığı, epistaksis, endoskopik rezeksiyon

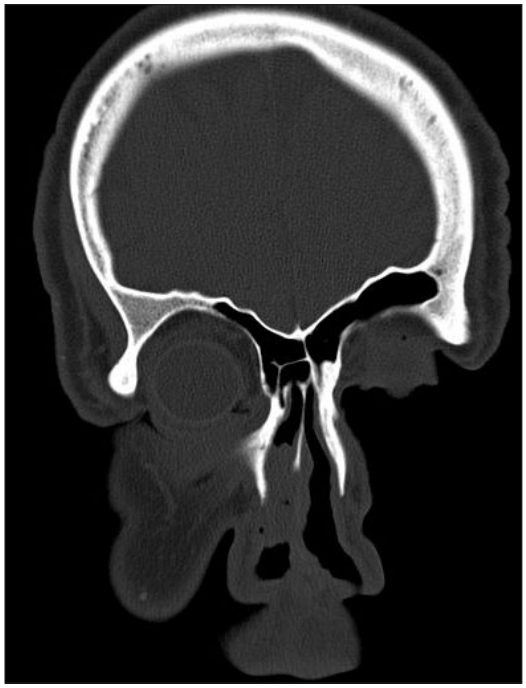

Şekil 1. Sağ nazal kitlenin koronal kesitli BTde görünümü

[PP-099]

NONPOLİPÖZ KRONİK SİNÜZİTLİ HASTALARDA PREOPERATİF NAZAL SMEAR SKORLARI İLE HİSTOPATOLOJİK EVRELEME SKORLARI ARASINDAKİ İLİŞKİ

Zülküf Kaya[1], Mustafa Sıtkı Gözeler[2], Berrin Aydın[2], Arzu Tatar[2], Sedat Sakat[2], Kaan Önder[2]

[1]Palandöken Devlet Hastanesi, KBB Kliniği, Erzurum
[2]Atatürk Üniversitesi Tıp Fakültesi, KBB Anabilim Dalı, Erzurum

Giriş: Kronik sinüzit, sinüs ostiumlarının tıkanması, sekresyonların birikmesi ve enfeksiyon ile karakterize paranazal sinüs inflamasyonudur. Kronik sinüzitli hastalardan alınan kültürlerde, aerobik ve anaerobik bakteriler üretilmistir.

Metod: Bu çalışmaya kronik rinosinüzit tanısı olan 40 hasta alındı. Nazal smearda akut ve kronik inflamatuar hücreler H-E ile boyanarak

ışık mikroskobunda 40x objektifiyle değerlendirildi. PML'ler her preparatın 5 mikroskopik alanında sayılarak bunların ortalaması alındı. PML sayısı 1-2 arası 1 puan, 3-5 arası 2 puan, 6-19 arası 3 puan, 20 den fazla ise 4 puan verildi. Endoskopik sinüs cerrahisi sonrası elde edilen uncinat proces, anterior etmoid hücreler, posterior etmoid hücreler, etmoidal infindibulum mukozası, frontal sinüs ve sphenoid sinüs mukozaları incelemeye tabi tutuldu. Histopatolojik incelemeye on parametre alındı ve her birisinin varlığına 1 puan verilerek histopatolojik skor hesaplandı. İncelemeye alınan parametreler epitel dökülmesi, submukozal gland artışı, papiller projeksiyon (mikro polipleşme), osteitis, ödem, goblet hücrelerindeki hipertrofi veya kistik genişleme, lenfosit, lökosit, plazmosit,eozinofil ve PML hücreleri idi.

Bulgular: İstatistiksel analizlerde Mann-Whitney U, Ki-kare, Spearman korelasyon Student-t testi ve tek yönlü varyans analizi kullanıldı. Bu analizler SPSS paket programı kullanılarak çalışıldı. Preoperatif nazal smear skorları ile uncinat çıkıntı, etmoid infindibulum ve anterior etmoid hücrelerin histopatolojik skorları ile eozinofil infiltrasyon skorları arasında spearman korelasyon testine gore anlamlı bir değişim görülmedi ($p>0,05$).

Sonuç: Bu çalışmada kronik rinosinüzitin histopatolojik bulgularında görülen inflamatuar hücreleri nazal smearda araştırdık. 40 hastanın 31 inde nötrofil sayısı dört puan olarak skorlanırken 9 hastanınki 3 puan olarak skorlandı.8 hastada birkaç adet eozinofil görüldü ancak istatistiksel anlamı bulunmadı.Diğer kronik inflamatuar hücrelere rastlanmadı.

Anahtar Kelimeler: Nonpolipöz Kronik Sinüzit, Nazal smear, Histopatoloji

[PP-100]

REVİZYON SEPTOPLASTİ OLGULARINDA SPREDER GREFT KULLANIMI

Altay Ateşpare, Zerrin Boyacı

Maltepe Üniversitesi Tıp Fakültesi, KBB Anabilim Dalı, İstanbul

Septum deviasyonunun klasik tedavisi septoplasti veya submukozal rezeksiyon (SMR)'dir. Ancak olguların çoğunda bu teknik yetersiz kalmakta ve hastalar belli bir sure sonra burun tıkanıklığı ile karşı karşıya kalmaktadır. Bu olgular değerlendirildiğinde kaudal veya dorsal deviasyonlar ve özellikle de internal nazal valv (INV) darlığının olduğu ve bu bölgelerdeki patolojinin klasik teknikler ile düzelmediği görülmektedir.

Bu çalışmada ameliyat sonrasında devam eden burun tıkanıklığı ile başvuran ve revizyon septoplasti ameliyatı yapılan 115 hasta retrospektif olarak incelenmiştir. Deviasyonun düzeltilmesi ve İNV'in açılması amacıyla kartilaj greft tekniği uygulanmış olan bu hastalar preoperative ve postoperatif 1 yıl sonunda Burun tıkanıklığı ve septoplasti etkinliği skalası (NOSE skalası) ile değerlendirilmiştir. Elde edilen bulgular istatistiksel olarak karşılaştırılmıştır. Elde edilen bulgular ışığında 115 hastanın tamamında ameliyat öncesine gore istatistiksel olarak belirgin düzelme saptanmıştır.

Bizim deneyimlerimize gore septum deviasyonu olan hastaların bazılarında deviasyonun yerleşim yeri veya internal nazal valv darlığının varlığı klasik tekniklerin başarı şansını düşürmektedir. Bu amaçla çeşitli kartilaj greft tekniklerinin kullanılması gereklidir.

Anahtar Kelimeler: internal nazal valv, revizyon septoplasti, spreader greft

[PP-101]

BİLATERAL İNVERTED PAPİLLOM

Fatih Öner, Vahit Mutlu, Oğuz Kaan Önder, Berrin Aydın

Atatürk Üniversitesi Tıp Fakültesi, Kulak Burun Boğaz Anabilim Dalı, Erzurum

Sino-nazal inverted papillom nazal kavitenin sık görülen benign tümörlerinden biridir. Lokal agresif seyretmesi, nüks etmesi ve %2-7 oranında malign transformasyonu nedeniyle önemlidir. Hemen tamamı tek taraflı görülür. Bilateral görülme oranı %1-5 olarak bildirilmiştir.

74 yaşında kadın hasta bir yıldır olan sol tarafta daha belirgin olmak üzere burun tıkanıklığı, koku ve tat almada azalma, baş ağrısı şikayetleri ile polikliniğimize başvurdu. Hastaya yapılan rinoskopik muayenede sol nazal kavitede orta meayı dolduran frajil mukozaya sahip kitle görüldü. Sol orta meatusta 2x2 cm ebatlarında polipoid lezyon gözlendi. Hastaya çekilmiş beyin magnetik rezonans görüntülemede sağ nazal kavitede orta meatustan başlatıp inferior konkanın altına doğru uzanan lezyon görüldü.

Hasta operasyona alındı. Her iki nazal kavitedeki tümoral dokular temizlendi. Patoloji sonucu her ikiside inverted papillom olarak değerlendirildi. Bilateral nadir görülen inverted papillom olgusu literatür eşliğinde tartışıldı.

Anahtar Kelimeler: bilateral, inverted papillom, nazal kavite

MR görüntüsü

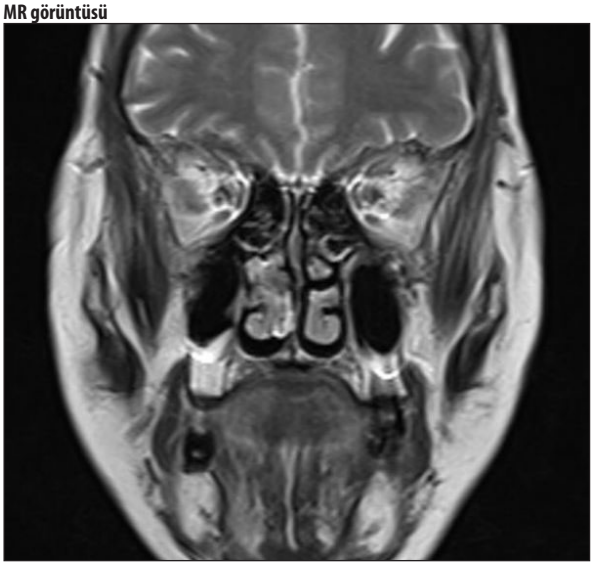

Şekil 1. Sol nazal kavitedeki lezyonun görünümü

[PP-102]

NAZAL DORSUMDA NADİR GÖRÜNEN DERMOİD KİST OLGUSU

Mustafa Çelik, Selman Sarıca, Mücahit Altınışık, İsrafil Orhan, Ali Okur

Kahramanmaraş Sütçü İmam Üniversitesi Tıp Fakültesi, KBB Anabilim Dalı, Kahramanmaraş

Nazal dermoid sinüs kisti (NDSK) nadir görülen bir doğumsal orta hat anomalisidir. Hem ekdodermal hem de mezodermal parçalar içerir, dolayısıyla skuamöz epitel örtünün yanısıra saç folikülleri, ter bezleri, düz kas ve sebase dokular içerebilir. Nazal dermoid kistler baş-boyun dermoid kistlerinin %10'nunu ve tüm dermoid kistlerin %1'ini oluşturur. NDSK'da; diğer kraniofasiyal dermoidlerden farklı olarak kist, sinüs veya fistülün intrakraniyal uzanımı olabilmektedir. Matür doku içermesi nedeniyle dermoid kistler çoğu zaman selimdir. Dermoid kistin nadiren görülen malign formu erişkinlerde sıklıkla skuamöz hücreli karsinom, bebek ve çocuklarda da endodermal sinus tümörü olarak gelişir. Malignite ihtimali nedeniyle fistül traktı ile kistin total eksizyonu yapılmalıdır. Biz bu vakada, nazal bölgede dermoid kisti olan hastayı ve hastaya uygulanan cerrahi yöntemi sunmaktayız.

Anahtar Kelimeler: dermoid kist, nazal dorsum, dermoid sinüs

[PP-103]

TİP 1 DİYABETLİ HASTADA SAĞ MAKSİLLER VE SOL SFENOİD FUNGAL SİNÜZİT:OLGU SUNUMU

Mehmet Karataş[1], Yasin Sarıkaya[1], Sedat Doğan[1], Mehmet Şirik[2], Haşmet Yazıcı[3]

[1]Adıyaman Üniversitesi Tıp Fakültesi, KBB Anabilim Dalı, Adıyaman
[2]Adıyaman Üniversitesi Tıp Fakültesi, Radyoloji Anabilim Dalı, Adıyaman
[3]Balıkesir Üniversitesi, Tıp Fakültesi, KBB Anabilim Dalı, Balıkesir

Giriş: Fungal sinüzitler invaziv ve noninvazive fungal sinüzitler olarak ikiye ayrılır. Kronik invaziv fungal sinüzit sıklıkla diyabetik hastalarda ortaya çıkan bir sendromdur.

Olgu: 72 yaşında kadın kasta sağ üst dişlerde ve ensede ağrı şikayeti ile polikliniğimize başvurdu. Hasta 15 yıldır tip 1 diyabet nedeniyle insülin kullanıyormuş. Hastanın anterior rinoskopisinde her iki orta konka hipertrofik ve septum hafif sağa deviye idi. PNS BT'de sağ maksiller sinüsü doldurup maksiller ostiumdan protrüzyon gösteren ve içerisinde kalsifikasyon odakları bulunan solid kitle ve bilateral orta konka bülloza gözlendi. PNS MR'da sağ maksiller sinüste havalanmayı oblitere eden ve duvarında kontrastlanma bulunan kistik lezyon izlenmiş olup lezyon medial kesiminde ostiomeatal ünitten kaviteye doğru taşan ve üniti ekspanse eden sinyalsiz lezyon ve sol sfenoid sinüste duvar hiperostozisi ile birliktelik gösteren sıvı ve kronik enflamasyon izlenmiş fungal sinüzit ve duvarlarında kronik osteomiyelit lehine değerlendirildi. Genel anestezi altında hastaya sağ taraflı uncinektomi ve maksiller sinüzotomi ve antrum aspirasyonu yapıldı. Sol sfenoid sinüs ağzı genişletilerek içi temizlendi. operasyon komplikasyonsuz sonlandırıldı.

Tartışma: Kronik invaziv fungal sinüzit sıklıkla diyabetik hastalarda ortaya çıkan bir sendromdur. Bizim olguda izole ve kontralateral sinüs tulumlu fungal sinüzit mevcut idi.

Anahtar Kelimeler: fungal sinüzit, kontralateral sinüs tutulumu, diyabet, kalsifikasyon

Şekil 1. Koronal PNS BTde sağ maksiller sinüste yumuşak doku ve kalsifikasyonlar ve sol sfenoid sinüste yumuşak doku görülmekte

[PP-104]

NADİR GÖRÜLEN PARANAZAL SİNÜS VARYASYONU SUPERİOR KONKA BÜLLOZA VE BAŞ AĞRISI

Muhlis Bal, Gökçen Coşkun Bal, Ömer Aydın Dede, Serkan Yağcı, Serkan Karadağ

Sinop Atatürk Devlet Hastanesi, KBB, Sinop

Giriş: Uzun zamandır başağrısı olan olgu eşliğinde nadir görülen bir paranazal sinüs anatomik varyasyonu olan superior konka pnömatizasyonunun baş ağrısı etyolojisindeki rolü.

Olgu: 43 yaşında bayan hasta uzun zamandır ara ara olan baş ağrısı nedeniyle nöroloji kliniği tarafından takip edilmekteyken burun tıkanıklığı şikayeti nedeniyle polikliniğimize yönlendirilince hastanın çekilmiş tomografileri eşliğinde endoskopik muayene yapıldı. Bilateral alt konkalar hipertrofik ve nazal septum orta hatta izlendi. Hastanın sol nazal kavitesinde süperior konka bullozası tespit edilince ayrıntılı anamnezde baş ağrılarının olduğunu öğrendik. Paranazal sinüs tomografisinde baş ağrısını açıklayacak başka patoloji izlenmediğinden daha önceki KBB muayeneleri sonrası hasta nöroloji tarafından verilen medikal tedavilerle takip edilmiş. Hastaya başağrısının nedenin bu olabileceği anlatıldı. Hastaya operasyon önerildi. Hastaya yapılan endoskopik konka bülloza rezeksiyonu sonrası 20 ay boyunca hasta takip edildi. Hastanın bu süre içerisinde baş ağrısının tekrarlamadığı izlendi.

Tartışma: Kulak Burun Boğaz polikliniklerine müracaat eden olguların içerisinde baş ağrısı sikayeti ile gelenler hastaların sayıca önemli bir kısmını oluşturmaktadır. Bazen sadece infeksiyon kaynağı aramak için kullanılan görüntüleme yöntemlerinde odak olmayınca hastalar diğer branşlara yönlendirilmektedir. Medikal tedaviye rağmen bas ağrısı devam eden hastalarda infeksiyon dışı sinonazal patolojiler özellikle de konka patolojilerine bağlı mukozal kontakt varlığı da unutulmamalı ve arastırılmalıdır. Superior konka bülloza semptomatik ise cerrahi olarak tedavi edilmeli.

Anahtar Kelimeler: Endoskopik cerrahi, mukozal kontakt baş ağrısı, superior konka bülloza

Şekil 1. Paranazal sinüs tomografisinde süperior konka bülloza yerleşimi

[PP-105]

BRONŞEKTAZİNİN EŞLİK ETMEDİĞİ KARTEGENER SENDROMU: OLGU SUNUMU

Hakan Genç[1], Ferhat Cüce[2]

[1]Isparta Asker Hastanesi, KBB Servisi, Isparta
[2]Van Asker Hastanesi, Radyoloji Bölümü, Van

Kartagener sendromu kronik sinüzit, bronşektazi ve situs inversus triadından oluşan, otozomal resesif geçiş gösteren, siliyer yapı ve fonksiyon bozukluğunun olduğu nadir görülen konjenital bir malformasyondur. Mukosiliyer aktivitedeki bozukluktan dolayı solunum yolunun tamamında mukus transportu bozulmuştur ve buna bağlı olarak hastalarda tekrarlayan rinosinüzit, otitis media ve akciğer enfeksiyonları görülmektedir. Semptomlar doğumdan itibaren artarak devam etmekle birlikte, birçok olguda tanı genellikle çocukluk çağında konulmaktadır. Burada, antibiyotik tedavisine yanıt vermeyen kronik rinosinüzit ve kronik efüzyonlu otiti olan, bronşektazinin henüz gelişmediği Kartegener Sendromlu 10 yaşında bir kız hasta sunulmuştur.

Anahtar Kelimeler: Tekrarlayan rinosinüzit, otit, kartegener sendromu

[PP-106]

OLGU SUNUMU: RİNOPLASTİ VE ALAR TABAN REZEKSİYONUNUN ÇOK NADİR GÖRÜLEN KOMPLİKASYONU: BİLATERAL NAZOALVEOLAR KİST

Serdar Başer, Fatih Özdoğan, Erkan Esen, Turgut Yüce, Selahattin Genç, Adin Selçuk

Derince Eğitim ve Araştırma Hastanesi, KBB Anabilim Dalı, Kocaeli

Nazoalveolar kistler; Mukoid kist, maksiller kist, nazovestibüler kist, wind kist, subalar kist, nazoglobüler kist ve nazolabial kist olarak da adlandırılan gelişimsel yapılardır. Nazoalveoler kistler nazal vestibül ve üst dudak arasındaki yumuşak dokulardan gelişir. Sol tarafta daha sıktırlar ve %10 oranında iki taraflı olabilirler. Kistlerin patogenezi ile ilgili geliştirilmiş bazı teoriler bulunmaktadır. Bunlardan birincisi nazolakrimal kanalın artığından geliştiği, diğeri ise bu kistlerin embriyonik fissür kisti olduğudur. Travma yada cerrahi sonrası gelişen bir olguya henüz rastlanmamış. Hastalar çoğunlukla nazolabial sulkusta şişlik ile kliniğe başvurur. Nazal obstrüksiyon, üst dudakta şişlik belirtileri görülebilir. Fizik muayenede nazolabial olukta ele gelen hareketli düzgün yüzeyli kistik kitle palpe edilir. Görüntüleme yöntemi olarak bilgisayarlı tomografide (BT) yumuşak doku yoğunluğunda kistik yapıda yumuşak doku yerleşimli kitle görüntüsü görülür. Manyetik rezonans görüntüleme (MRG) incelemesinde T1 ve T2 ağırlıklı sekanslarda hiperintens düzgün sınırlı yumuşak doku yoğunluğu izlenir.

Bu olgu sunumunda iki taraflı üst dudakta şişlik, burundan rahat nefes alamama şikâyetiyle başvuran 33 yaşında erkek hastada asimetik ve iki taraflı olarak görülen alar dolgunluk nedeniyle yapılan inceleme sonucunda bilateral nazoalveolar kist olduğu saptandı. Hastanın 3 yıl önce rinoplasti ve alar taban rezeksiyonu operasyonu öyküsü bulunmaktaydı. Sublabial yaklaşımla cerrahi girişim sonrası kistler her iki tarafta komplet olarak eksize edildi.

Bu olgu sunumunda, nazoalveolar kistlerinin etiyolojisinde rinoplasti ve alar taban rezeksiyonunun yeri tartışılmıştır.

Anahtar Kelimeler: Nonodontojenik kist, nasoalveolar, nasolabial

İntraoperatif görüntü

Şekil 1. Gingivolabial yaklaşımla eksize edilen bilateral nasoalveoler kistlerin intraoperatif görüntü

[PP-107]

MAKSİLLER SİNÜSÜ DESTRÜKTE EDEN RADİKÜLER KİST VE ENDOSKOPİ YARDIMIYLA ÇIKARILMASI: OLGU SUNUMU

Süreyya Hikmet Kozcu, İbrahim Çukurova, Murat Gümüşsoy, Gülay Güçlü Aslan, Suphi Bulğurcu

İzmir Tepecik Eğitim ve Araştırma Hastanesi, Kulak Burun Boğaz Hastalıkları, Baş Boyun Cerrahisi Kliniği, İzmir

Kist, epitel ile döşeli ve çevresinde bağ dokusu kapsülü olan merkezden çevreye genişleyerek büyüyen patolojik oluşumdur. Maksiller sinüse uzanan odontojenik kistler seyrek değildir. Ancak asemptomatik olarak gelişerek maksiller sinüs gibi komşu anatomik bölgeleri destrukte eden odontojenik kistler sık değildir. Bu makalede, 24 yaşında sol yanakta ağrısız şişlik şikayeti ile başvuran, sol maksiller sinüsü ekspanse eden ve maksiller sinüs ön duvarını erode eden radiküler kist olgusu sunulmuştur. Bu olgu sunumunun amacı, radiküler kistlerin burundan kaynaklanan kitlelerin ayırıcı tanıda yer alması gerektiğini; tedavide klasik cerrahi tekniklere ek olarak modern tekniklerin kullanılması cerrahi tedavinin etkinliğini ve güvenilirliğini arttırdığını hatırlatmaktır.

Anahtar Kelimeler: Maksiller sinüs, nazal kitleler, radiküler kist

Şekil 1. Maksiller sinüs ön duvarını erode eden kistik kitle aksiyel ve koronal planda bilgisayarlı tomografi görüntülemesi

[PP-108]

DİLDE DEV HEMANJİOM NEDENİYLE ENTÜBE EDİLEMEYEN HASTADA DEV FRONTAL MUKOSEL

Nuray Ensari, Özer Erdem Gür, Mehmet Türker Öztürk, Ömer Tarık Selçuk, Üstün Osma

Antalya Eğitim ve Araştırma Hastanesi, Antalya

Paranazal sinüs mukoselleri, muköz membran tarafından sınırlanan, içi mukus dolu ve bulunduğu sinusu genişleten iyi huylu lezyonlardır. Semptomlar, mukoselin lokalizasyonu ve büyüklüğüne göre değişir. Frontal sinüs mukoselleri, görmede azalma, görme alanı anormallikleri, propitozis, pitosis, periorbital şişme, globun yer değiştirmesi, oküler hareketin kısıtlanması ve koroid kıvrılma gibi bazı klinik belirtiler gösterir. Frontal mukosellerin kesin tedavisi cerrahidir.

Şiddetli baş ağrısı şikayeti ile kliniğimize başvuran 87 yaşındaki hastanın muayenesinde bütün dilini kaplayan hemanjiom mevcuttu. Paranasal sinus BT'de sol frontal sinüsü önde burun sırtına, arkada intrakranial bölgeye doğru ekspanse eden dev bir mukosel görüldü. Ayrıca boyun MR'da hemanjiomun çok geniş sınırlara ulaştığı gözlendi. Hemanjiom nedeniyle entübe edilemeyen hastaya trakeotomi açılarak genel anestezi planlandı ancak hasta ve yakınlarının onay vermemesi üzerine LAA trefenasyon ameliyatı yapıldı.

Anahtar Kelimeler: Cerrahi, Hemanjiom, Mukosel

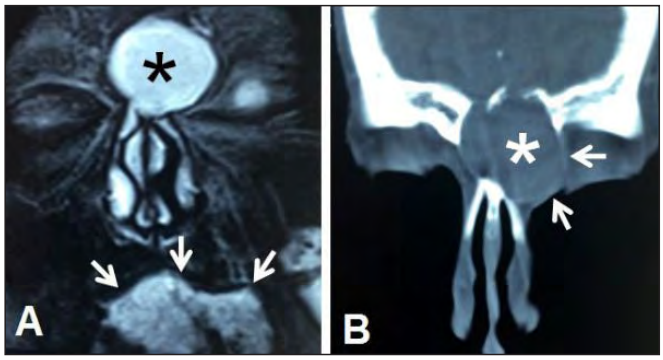

Şekil 1. A: Sol frontal sinüste ekspansil mukoseli gösteren T2 koronal MR görüntüsü *(yıldız)*. Bir dev hemanjiyom mukosele eşlik etmektedir *(oklar)*. **B:** Koronal BT görüntüsünde mukosele bağlı sol frontal sinüs duvarı *(oklar)* incelmiştir.

[PP-109]

DRAF-III CERRAHİSİNDE NEOOSTİUMUN RESTENOZUNU ÖNLEMEDE NAZOSEPTAL FLEP KULLANIMI: OLGU SUNUMU

Kayhan Öztürk, Kadriye Erkan, Bahar Çolpan, Ceren Aksoy

Selçuk Üniversitesi Tıp Fakültesi, Kulak Burun Boğaz ve Baş Boyun Cerrahisi Anabilim Dalı, Konya

Giriş: Draf-III, frontal sinüs patolojilerinde kullanılan bir cerrahi tekniktir. Teknikte septum süperiorundan pencere açılır, bilateral frontal sinüs ön duvarı ve intersinüzal septum turlanarak açılır ve geniş görüş alanı sağlanmış olur. Postoperatif neoostiumda restenoz sık görülen bir problemdir. Bu çalışmada nazoseptal flep kullanılarak neoostium rekonstrüksiyonu yapılan bir olgu sunulacaktır.

Materyal-Metod: 46 yaşında erkek hasta polikliniğimize baş ve göz ağrısı nedeni ile başvurdu. Paranasal sinüs bilgisayar tomografisinde sol frontal sinüs ostiumunu kapatan ve sol orbita medial duvarına bası yapan yaklaşık 2x2 cm boyutlarında hiperdens kitle mevcuttu. Hastaya Chin ve ark. 'nın tanımlamış olduğu outside- in modified endoskopik Lothrop tekniğiyle Draf-III cerrahisi uygulandıktan sonra sağ nazoseptal flep frontal sinüs içerisine serilerek neoostiumun daralması engellenmeye çalışılmıştır.

Bulgular: Endoskopik endonazal modifiye Lothrop tekniği ile Draf-III hastamızda komplikasyonsuz olarak gerçekleştirildi. Frontal sinüs içerisindeki osteom total olarak çıkarıldı. Nazoseptal flep ile desteklenen neoostiumda restenoz izlenmedi.

Sonuçlar: Endoskopik endonazal modifiye Draf-III tekniği seçilmiş hastalarda kullanışlı bir cerrahi yöntemdir. Nazoseptal flep restenozları önlemede yardımcı olabilir.

Anahtar Kelimeler: Draf-III, nazoseptal flep, neoostium restenozu

[PP-110]

KONKA BÜLLÖZA SEPTAL DEVİASYON İLİŞKİSİ VE SEPTAL DEVİASYONU OLAN HASTALARDA PREOPERATİF PARANAZAL SİNÜS TOMOGRAFİSİNİN DEĞERİ

Emrah Tekdemir, Arzu Tatlıpınar, Serhan Keskin, Tuğba Aslan Dündar

İstanbul Fatih Sultan Mehmet Eğitim ve Araştırma Hastanesi, İstanbul

Amaç: Bu çalışmanın amacı KB ve SD arasındaki ilişkinin değerlendirilmesi ve septal deviasyonu olan hastalarda preoperatif Paranazal Sinüs Bilgisayarlı Tomografisi (PNSBT) gerekliliğinin gözden geçirilmesidir.

Materyal-Metod: Bu çalışmaya septoplasti operasyonu yapılan 93 erkek, 40 kadın hasta dahil edildi. Hastaların retrospektif olarak anterior rinoskopik muayene, endoskopik nazal muayene ve PNSBT sonuçları değerlendirildi. Septum deviasyonu ve deviasyon derecesi ile konka bülloza (KB) ilişkisi ve PNSBT mevcut olan hastalarda septum deviasyonu dışındaki nazal tıkanıklığa sebep olabilecek patolojiler değerlendirilerek septoplasti öncesinde PNSBT'nin değeri araştırıldı.

Bulgular: PNSBT'si mevcut olan 60 hastanın 23 (%38)'ünde KB, 2 (%3)'inde nazal polip tespit edildi. PNSBT değerlendirmesine göre hafif derecede deviasyon tespit edilen hastalardan 2'sinde, ileri derecede deviasyon tespit edilen hastalardan 21'inde KB tespit edildi. Hafif derece (1-10º) deviasyonu olan gruptaki konka büllozalardan biri deviasyonla aynı tarafta, diğeri bilateral iken, ileri derece (>10º) deviasyonu olan grupta konka büllozalardan 3'ü aynı taraf, 13'ü karşı taraf, 5'i bilateral yerleşimli idi.

Sonuç: İleri derecede deviasyonu olan hastalarda hafif derecede deviasyonu olan hastalara göre KB görülme sıklığı daha fazladır ve bunların çoğunluğu deviasyonun karşı tarafındadır. Septoplasti planlanan hastalarda anterior rinoskopik muayene ve endoskopik muayenenin yanında seçilmiş olgularda preoperatif PNSBT ile yapılacak değerlendirme faydalıdır.

Anahtar Kelimeler: septum deviasyonu, konka büllöza, paranazal sinüs tomografisi

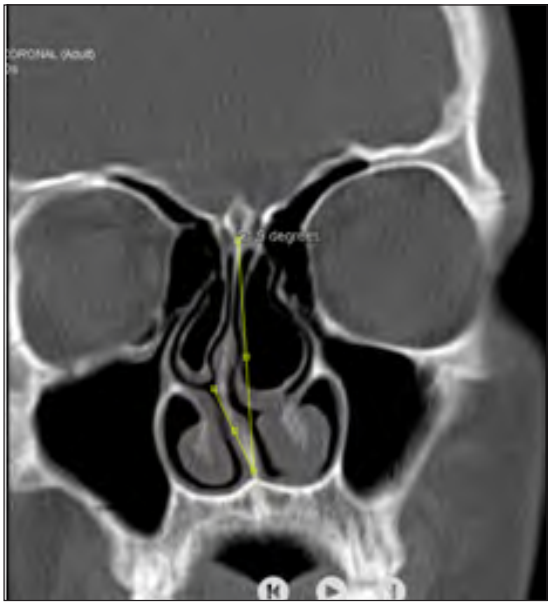

Şekil 1.

Tablo 1.

Cinsiyet			
	Ortalama Yaş	*En Küçük Yaş*	*En Büyük Yaş*
Erkek	34.8	17	65
Kadın	36	17	66
Toplam	35.2	17	66

Tablo 2.

Septal Deviasyon	*Konka Büllöza*	*Konka Büllöza*	*Konka Büllöza*	*Konka Büllöza*
	Aynı Taraf	*Karşı Taraf*	*Bilateral*	*Toplam*
Hafif	1	0	1	2
İleri	3	13	5	21
Toplam	4	13	6	23

[PP-111]

NADİR GÖRÜLEN BİR OLGU: EKTOPİK YERLEŞİMLİ MOLAR DİŞ

Songül Karababa, Bilal Sizer, Engin Şengül, Selin Fulya Tuna, Aylin Gül, Hayri Yıldırım, İsmail Topçu

Dicle Üniversitesi Tıp Fakültesi, Kulak Burun Boğaz Anabilim Dalı, Diyarbakır

Giriş: Ektopik dişler nadir görülür. Çoğunlukla asemptomatik seyreder ve başka nedenlerle çekilen radyolojik görüntülemede tesadüfen saptanır(1-2). Bu çalışmada amacımız; sinüzit ayırıcı tanısında nadir de olsa maksiller sinüs yerleşimli ektopik dişle ilişkili dentijenöz kistlerin, akılda tutulması gereken bir rahatsızlık olduğunu belirtmektir.

Olgu sunumu: 21 yaşında erkek hasta polikliniğimize sağ premaksiller bölgede şişlik ve ağrı şikayeti ile başvurdu. Çekilen paranazal bilgisayarlı tomografide sağ maksiller sinüs anterolateral duvarında kemik rezorpsiyonuna sebep olan dev dentijenöz kist ve maksiler sinüs tavanında orbita alt komşuluğunda sonlanan ektopik diş görüldü (Şekil 1). Hastaya Caldwell-Luc ve endoskopik maksiller sinüzotomi operasyonu uygulanarak kist eksize edilip diş çıkarıldı. Postoperatif dönemde hastanın şikayetlerinde belirgin düzelme görüldü.

Tartışma: Paranazal sinüslerin içinde bulunan ektopik dişler değişik klinik bulgularla karşımıza çıkabilirler. Rekürren veya kronik rinosinüzit, başağrısı, yüzde his bozukluğu veya kaybı, osteomeatal kompleks obstrüksiyonu, nazolakrimal kanal obstrüksiyonu, epistaksis bunlardan bazılarıdır (3). Sonuç olarak sinüzit tanısı düşünülen hastalarda radyolojik görüntüleme yapılarak ektopik diş varlığı araştırılmalı, teşhis edilirse endoskopik destekli yöntemlerle cerrahi uygulanmalıdır.

Kaynaklar

1. Srinivasa Prasad T, Sujatha G, Niazi TM, et al. Dentigerous cyst associated with an ectopic third molar in the maxillary sinus: a rare entity. Indian J Dent Res 2007;18(3):141-3.
2. Erkmen N, Ölmez S, Önerci M. Supernumerary tooth in the maxillary sinüs: case report. Aust dent J 1998;43(6):385-6.
3. Buyukkurt MC, Omezli MM, Miloglu O: Dentigerous cyst associated with an ectopic tooth in the maxillary sinus: a report of 3 cas9es and review of the literature. Oral Surg Oral Med Oral Pathol Oral Radiol Endod 2010;109(1):67-71.

Anahtar Kelimeler: Ektopik diş, maksiller sinüs, sinüzit

Şekil 1. Olgunun preoperatif koronal paranazal BT görüntüsü

[PP-112]

BURUN TIKANIKLIĞININ NADİR BİR SEBEBİ: RİNOLİTHİAZİS

Altan Kaya, Mustafa Sağıt, Muhammed Ramazan Culfa, Yusuf Çınar, İbrahim Özcan

Kayseri Eğitim ve Araştırma Hastanesi, Kayseri

Rinolit nazal kaviteye yerleşen cisimlerin etrafında çeşitli mineral ve tuzların birikmesiyle oluşan taşlaşmış yapılardır. Rinolitlerin merkezinde olan bu cisimlere nidus ismi verilir, niduslar eksojen veya endojen kaynaklı olabilir. Hastalar çoğunlukla baş ağrısı, tek taraflı kötü kokulu burun akıntısı, ağız kokusu ve burun tıkanıklığı gibi semptomlar ile başvururlar. Bu hastalarda tanı anterior rinoskopi, nazal endoskopik muayene ve paranazal BT ile konulabilir. Rinolitlerin tedavisi burundan total olarak çıkarılmalarıdır. Kliniğimize müracaat eden 21 yaşında erkek hasta burun tıkanıklığı ve kötü kokulu akıntı sebebiyle dış merkeze başvurmuş ve herhangi bir görüntüleme olmadan hastaya sadece nazal endoskopik muayene yapılmış ve sol nazal kaviteden mucormicozis ön tanısı ile biyopsi yapılmış ve sonucu 'nekrozitan inflamatuar olay' olarak rapor edilmiş. Daha sonra kliniğimize yönlendiren hastaya yapılan endoskopik muayenede sol nazal pasajı tıkayan, nazofarinkse uzanım gösteren, sol inferior konka posterior kısmından renk değişikliğine neden olan üzeri krutlu, sert ve sınırları düzeniz 2*2,5 cm'lik kitle izlendi. Paranazal BT si 'nazofarenkse uzanmış septum posterior ve alt konka kuyruk kısmında hiperdens düzensiz sınırlı kitle imajı izlendi' şeklinde raporlandı. Hastanın kitlesi kliniğimizce rinolit olarak değerlendirildi ve endoskopik olarak kitle total olarak çıkarıldı. Bu çalışmada rinolitiazis olgumuz literatür eşliğinde gözden geçirilerek tartışılmıştır.

Anahtar Kelimeler: Burun tıkanıklığı, rinolitiazis, yabancı cisim

Resim 1

Şekil 1. Olgunun paranazal sinüs BT görüntüsü

[PP-113]

NAZAL OBSTRÜKSİYONUN NADİR BİR SEBEBİ:SFENOKOANAL POLİP- OLGU SUNUMU

Mehmet Karataş[1], Yasin Sarıkaya[1], Sedat Doğan[1], Emin Kaskalan[1], Mehmet Şirik[2]

[1]Adıyaman Üniversitesi Tıp Fakültesi, KBB Anabilim Dalı, Adıyaman
[2]Adıyaman Üniversitesi Tıp Fakültesi, Radyoloji Anabilim Dalı, Adıyaman

Giriş: Anterior rinoskopide antrokoanal poliplerle karışan ancak endoskopik muayenede sfenoid sinüsten köken alıp sfenoetmoid resesi genişleterek koana, nazofarenks ve orofarenkse uzanan kistik polipoid oluşumlara sfenokoanal polip adı verilir.

Olgu: 35 yaşında erkek hasta sağ taraflı burun tıkanıklığı ile kliniğimize başvurdu. Hasta 6 yıl önce nazal polip nedeniyle opere edilmiş. Sağ sfenoid sinüs kaynaklı polipoid kitle endoskopik olarak intrasfenoidal kısmı ile beraber en blok çıkarıldı.

Tartışma: Sfenokoanal polipler intrasfenoidal mukoza kaynaklı kitleler olup total rezeke edilmemeleri halinde, olgumuzda olduğu gibi, nüks etme olasılığı yüksek olan patolojilerdir.

Anahtar Kelimeler: sfenokoanal polip, nüks, burun tıkanıklığı, en blok rezeksiyon

Resim 1

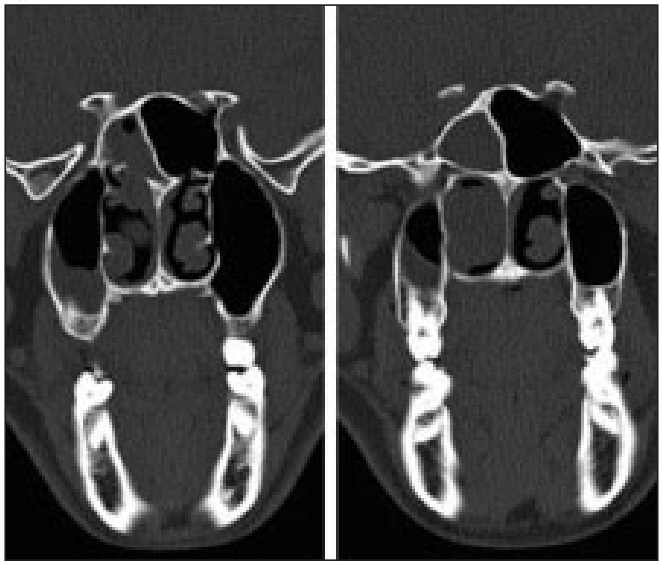

Şekil 1. Koronal PNS BTde sol sfenoid sinüsü ve ostiumunu dolduran ve koanaya uzanan yumuşak doku görülmektedir.

[PP-114]

BİLATERAL SÜPERİOR KONKA BÜLLOZA

Özalkan Özkan[1], Günay Kozan[2], Lütfi Kanmaz[1], İsmail Salcan[1], Ender Seçkin[1], Fatih Turan[1], Suphi Müderris[1]

[1]Erzincan Üniversitesi, KBB Kliniği, Erzincan
[2]Erzurum Bölge Eğitim Araştırma Hastanesi, KBB Kliniği, Erzurum

Nazal konkalar normal nazal fonksiyonlar için çok önemlidir. Isıtma, nemlendirme, filtrasyon ve hava akımının regülasyonu konkaların başlıca fonksiyonlarıdır. Konka bülloza, genellikle orta konkanın ve nadir olarak da üst veya alt konkaların pnömatizasyonu olarak tanımlanır. Üst konkanın semptomatik bir pnömatizasyonu oldukça nadirdir. Semptomatik olduğunda konka bülloza çeşitli sorunlara neden olabilir. Konka bülloza paranazal sinüs bilgisayarlı tomografi ile kolayca saptanır. Bu makalede iki taraflı üst konka büllozalı oldukça nadir bir olgu sunuldu.

Anahtar Kelimeler: Anatomik varyasyon, bilgisayarlı tomografi, konka bülloza, üst konka

[PP-115]

ANTROKOANAL POLİP; İKİ VAKA SUNUMU

Selvet Erdoğan[1], Fatih Sarı[2]

[1]Vezirköprü Devlet Hastanesi, KBB Kliniği, Samsun
[2]Şarkışla Devlet Hastanesi, KBB Kliniği, Sivas

Antrokoanal polipler maksiller sinüs mukozasından kaynaklanan benign lezyonlardır. Temel oluşturdukları semptomlar burun tıkanıklığı ve burun akıntısıdır. Endoskopik ve radyolojik özellikleri ile kolayca tanınabilirler. Genellikle tek taraflı olurlar. Biz burada iki hasta ile antrokoanal poliplerin klinik ve radyolojik özelliklerini sunmayı amaçladık.

Anahtar Kelimeler: antrokoanal polip, paranazal sinüs, radyoloji

[PP-116]

OLGU SUNUMU: RİNOPLASTİ SONRASI BURUN SIRTI CİLDİNDE SÜTÜR REAKSİYONU

Alper Özdilek[1], Fatih Sadıkoğlu[1], Eltaf Ayça Özbal Koç[2]

[1]Medipol Üniversitesi Tıp Fakültesi, KBB Anabilim Dalı, İstanbul
[2]Başkent Üniversitesi Tıp Fakültesi, KBB Anabilim Dalı, İstanbul

Rinoplasti operasyonu günümüzde en çok uygulanan estetik operasyonlardan biridir. Burun yüzde ilk farkedilen alanlardan biri olduğu için ve kamufle edilmesi mümkün olmadığından rinoplasti sonrası bu bölgede oluşan görsel komplikasyonlar oldukça can sıkıcıdır. Sunacağımız bu olguda rinoplasti operasyonu sonrası burun sırtı cildinde 2. yılda gelişen, 5 milimetrelik ciltten kabarık kırmızı renk lezyon, burun sırtına atılan erimeyen sütür reaksiyonu sonucu oluşmuştur. Sütür çıkarıldıktan sonra ciltte toparlanma başlamıştır. Bu olgu sunumunda rinoplasti olgularında, erimeyen sütürler yerine geç eriyen sütür materyallerinin kullanılması tartışılacaktır.

Anahtar Kelimeler: Rinoplasti, sütür reaksiyonu, eriyebilen sütürler, erimeyen sütürler

Burun sırtındanki lezyonun görünümü

Şekil 1. Burun sırtı cildinde 5 milimetrelik kabarık kırmızı renk lezyon

[PP-117]

NAZAL KAVİTEDE PTERYGOPALATİN FOSSAYA UZANAN VASKÜLER LEİOMYOM OLGU SUNUMU

Kayhan Öztürk[1], Ceren Aksoy[1], Pınar Karabağlı[2], İbrahim Güler[3]

[1]Selçuk Üniversitesi Selçuklu Tıp Fakültesi, KBB Anabilim Dalı, Konya
[2]Selçuk Üniversitesi Selçuklu Tıp Fakültesi Patoloji Anabilim Dalı, Konya
[3]Selçuk Üniversitesi Selçuklu Tıp Fakültesi, Radyoloji Anabilim Dalı, Konya

Giriş: Vasküler leiomyomlar, leiomyomların az görülen bir türüdür ve baş boyun bölgesinde oldukça nadir saptanmaktadır. Tüm leiomyomların ise %1'inden azı nazal kavite ve paranazal sinüs yerleşimlidir. Literatürde bugüne kadar bildirilmiş sinonazal bölge kaynaklı 60 civarında vaka vardır. Nazal kavite anjiyoleiomyomları sıklıkla kadınlarda görülür. Operasyon sırasında tümör boyutu genellikle 2 cm'in altındadır. Bu çalışmada nadir görülen bir olgu sunulacaktır.

Olgu: Burun tıkanıklığı şikayeti ile başvuran 70 yaşında bir erkek hastada sol nazal kaviteden kaynaklanan nazofarinksi dolduran, sfenoid sinüs ve pterygopalatin fossaya uzanan 6*3 cm lik vasküler leiomyom hipotansif anestezi altında endoskopik transpterygoid yaklaşımla infratemporal fossadan total olarak çıkarıldı. Hastanın postoperatif 6 aylık takibinde nüks saptanmadı.

Tartışma: Vasküler leiomyom nazal kavitede çok nadir görülen bir tümördür ve tedavisi cerrahi eksizyondur. Endoskopik rezeksiyon tedavide çok etkili ve kür oranı yüksek bir tekniktir.

Anahtar Kelimeler: Anjiyoleiomyom, Nazal kavite tümörleri, Vasküler Leiomyom

[PP-118]

NAZAL KAVİTEYE YERLEŞİK EKSTRAKRANİAL MENENJİOM OLGUSU

Ahmet Yıldız, Adil Üstün, Mehmet Turgay Türkmen, Muhsin Koten

Trakya Üniversitesi Tıp Fakültesi, KBB Anabilim Dalı, Edirne

Menejiom nonglial intrakranial tümörlerden en sık görülenidir. Tüm intrakaranial tümörlerin %15-20'sini oluşturur. Ekstranial menejiomlar çok nadir görümekle birlikte tüm menejiomların %1-2'si kadardır. Primer ekstrakranial menenjiom kulakta, burunda,paranazal sinüste, parotiste. boyunda, farinks, mandibula ve deride çeşitli bölgelerde yerleşebilir. Biz bu vaka sunumun da literatürde az rastlanan atipik yerleşimli nazal fossada görülen primer ekstrakaranial menenjiom olgusunu sunduk.

60 yaşında kadın hasta 10 yıldır olan baş ağrısı şikayetiyle kliniğimize başvurdu. Yapılan rinoskopik muayenede sağ nazal kaviteyi dolduran polipoid kitle tespit edildi. Timpanik muayene, orofarinks ve boyun muayenesi olağandı. Paranazal sinüs tomografik incelemesinde sağ nazal kavite ethmoid sellüler düzeyinde lokalize frontoethmoidal resesi oblitere eden, hafif ekspansil özellikte orta konkadan net ayrımı yapılamayan yaklaşık 30*28*20 mm boyutlarında polipoid yumuşak doku oluşumu izlendi. Hastaya muayene bulguları ve radyolojik bulgular sonrası genel anesteziyle sağ nazal kaviteden endoskopik yaklaşımla kitle eksize edildi. Patoljik inceleme sonucu menejiom ile uyumlu olarak bildirildi (meningotelyal tip, who grade 1). Hastada postop erken dönem komplikasyon gelişmedi. Menenjiomlar orta-ileri yaşlarda, kadınlarda daha sık görülen, büyük çoğunluğu benign karakterli ekstraaksiyel yerleşimli tümörlerdir. Ekstrakranial menejiomlar sık olarak sinonasal bölge olmak üzere baş boyun bölgesinde, kulak ve temporal kemik bölgesinde ve skalpte görülürler. Radyolojik olarak yeterli teşhis koyabilmek için hem MR hem de CT görüntülemeleri gereklidir.

Ekstrakranial meninjiomlar literatürde nadir görülmektedir. Bizim vakamız ekstrakranial sinonazal yerleşimliydi. Biz bu olguyu literatürde nadir görülmesinden dolayı sunuduk. Postop 1. yılında olan hasta takiplerde muayenelerinde ve yapılan radyolojik görüntülemelerde nüks lehine bulguya rastlanmadı.

Anahtar Kelimeler: menenjioma, nazal kavite, tümör

[PP-119]

MULTİPLE FRONTO-ETMOİD OSTEOM İLE NAZAL POLİPLİ KRONİK SİNÜZİT BİRLİKTELİĞİ: OLGU SUNUMU

Kürşat Murat Özcan, Doğan Atan, Emre Apaydın, Aykut İkincioğulları, Hüseyin Dere

Ankara Numune Eğitim ve Araştırma Hastanesi, KBB Kliniği, Ankara

Osteomlar paranazal sinüslerde nadiren görülmektedir. Benign karakterdedir ve yavaş büyüyen tümörlerdir. Paranazal sinüs osteomları genellikle tek lezyon olarak bulunur ve daha çok küçük boyutlarda görülmektedir. Küçük boyutlardaki paranazal sinüs osteomları genellikle asemptomatik seyreder ancak bazen sinüs obstrüksiyonuna bağlı olarak sinüzit oluşumuna neden olabilir. Ancak osteomların nazal polip ile birlikteliği nadirdir. Bu olgu sunumunda bilateral fronto-etmoid bölgede osteomları olan ve osteomlar ile birlikte bilateral yaygın nazal polipozisi olan hasta güncel literatür eşliğinde sunulmuştur.

Anahtar Kelimeler: osteom, paranazal sinüs, nazal polip

[PP-120]

SOL NAZAL VESTİBÜLDE MALİGN SİRİNGOMA

Mehmet Haksever[1], Oğuzhan Dikici[1], Çağla Çapkur[1], Sündüz Aslan[1], Süay Özmen[1], Hülya Haksever[2], Emin Öztürk[1], Kemal Karaca[3]

[1]Şevket Yılmaz Eğitim Araştırma Hastanesi, Kulak Burun Boğaz Anabilim Dalı, Bursa
[2]Şevket Yılmaz Eğitim Araştırma Hastanesi, Patoloji Anabilim Dalı, Bursa
[3]Şevket Yılmaz Eğitim Araştırma Hastanesi, Plastik ve Rekonstruktif Cerrahi Anabilim Dalı, Bursa

Siringoma deri ve deri eklerinden köken alan ve nadir görülen bir tümördür. Benign formu ile ilgili sınırlı sayıda yayın olmasına rağmen malign siringoma ilgili çok az sayıda vaka bildirimi vardır. 60 yaşında bayan hasta nazal vestibül girişindeki kitleden malign siringoma tanısı almış ve hastanın cerrahi tedavisi yapılmıştır. Vaka bu lokalizasyonda malign siringoma tanısı almış literatürdeki ilk vakadır. Hastanın kliniği, patolojisi ve tedavisi literatür eşliğinde sunulacaktır.

Anahtar Kelimeler: malign, siringoma, vestibül

[PP-121]

BURUNDA YABANCI CİSİM

Cüneyt Kucur, İsa Özbay, Onur Erdoğan, Fatih Oğhan, Nadir Yıldırım

Dumlupınar Üniversitesi Tıp Fakültesi, KBB-BBC Anabilim Dalı, Kütahya

Amaç: Kulak burun boğaz hekimlerinin sıklıkla karşılaştıkları burunda yabancı cisim vakalarını ve bu vakaların klinik prezentasyonunu gözden geçirmek.

Yöntem: 2012-2014 yılları arasında Evliya Çelebi Eğitim ve Araştırma Hastanesi Kulak-Burun-Boğaz Kliniğinde burunda yabancı cisim saptanan hastaların kayıtları retrospektrif olarak incelenerek kayıt edildi. Hastaların klinik prezentasyonu ve hasta yaklaşımları karşılaştırıldı.

Bulgular: Bu tarihler arasında toplam 401 hastada nazal kavitede yabancı cisim olduğu tespit edildi. Yabancı cisim tespit edilen hastaların 391 (%97.5) tanesinde genel anesteziye ihtiyaç duyulmadan yabancı cisimler çıkarılabildi. Genel anestezi verilen 10 (%2.5) hastanın 2'si erişkin iken, 8'i pediatrik yaş grubundaydı. Hastaların yaş ortalaması 5.6'idi.

Sonuç: Kulak burun boğaz pratiğinde yabancı cisimler yadsınmayacak kadar sık görülmektedir. Solunum yolunu da ilgilendirebilen bu yabancı cisimlerin acil veya elektif olarak çıkarılması gerekebilmektedir. Özellikle tedaviye dirençli, tek taraflı nazal patolojileri olan hastalarda yabancı cisim akılda tutulmalıdır. Poliklinik şartlarında çıkarılabilen yabancı cisimler olabildiği gibi genel anestezi gerektirecek durumlarla da karşılaşılabilmektedir. Yabancı cisimler sadece çocuk-

larda görülebilen akut bir problem değildir. Erişkinlerdeki burun tıkanıklarının ayırıcı tanısında da yabancı cisimler düşünülmelidir.

Anahtar Kelimeler: burunda yabancı cisim, tek taraflı kitle, tek taraflı burun tıkanıklığı

[PP-122]

EPİSTAKSİS VE HEMORAJİNİN NADİR BİR SEBEBİ SÜLÜK ENFESTASYONU: OLGU SUNUMU

Muzaffer Kırış[1], Ali Sami Berçin[1], Togay Müderris[2], Özmen Kara[1], Fatih Gül[2]

[1]Ankara Yıldırım Beyazit Üniversitesi Tıp Fakültesi, KBB Anabilim Dalı, Ankara
[2]Ankara Atatürk Eğitim Araştırma Hastanesi, KBB Anabilim Dalı, Ankara

Sülük enfestasyonu doğadaki su kaynaklarından su içilen kırsal bölgelerde yaşayanlarda epistaksis, ağızdan kan gelmesi, üst solunum yolu obstrüksiyonu ve hemopitizinin nadir nedenlerinden biridir. Sülükler genellikle su içerken veya yıkanırken ağız ve burundan girebilir. Sülük insanlar için bir endoparazittir ve ölümcül komplikasyonlara sebep olabilir.

Bu olgu sunumunda; nasofarenkste sülük nedeniyle rekürren epistaksisi, genizde takıntı hissi ve ağızdan kan gelme şikayeti olan 75 yaşındaki erkek hastayı irdeledik. Hastanın öyküsünde 1 hafta önce kırsal bölgede kaynak suyu içme mevcuttu. Hastaya yapılan endoskopik muayenede sağ nazofarengeal bölgede sülük enfestasyonu izlendi. Sülüğün vantuzları ile nazofarengeal mukozaya yapışık olduğu ve kuyruğunun serbest olduğu görüldü. Nazofarengeal bölgede taze kan alanları olduğu görüldü. Daha sonra sülük forceps yardımı ile tutulup çıkarıldı. Hastanın hemoglobin değeri alt sınırda, INR değeri normal olarak ölçüldü.

Anahtar Kelimeler: sülük, epistaksis, hemoraji

[PP-123]

ENDOSCOPY ASSİSTED COBLATİON TECHNİQUE FOR NASOPHARYNGEAL STENOSİS

Ömer Karakoç[1], Bahtiyar Polat[2], Murat Timur Akçam[1], Mustafa Gerek[1]

[1]Gülhane Askeri Tıp Akademisi, KBB Anabilim Dalı, Ankara
[2]Gelibolu Asker Hastanesi, KBB Kliniği, Çanakkale

Nasopharyngeal stenosis (NPS), which its treatment has a high risk of restenosis is an infrequent complication of velopharyngeal surgery and radiotherapy of nasopharynx. We present two cases who underwent surgery with endoscopy assisted coblation technique for nasopharyngeal stenosis. We evaluated reepithelialization time and restenosis by endoscopic examination. Operation time and postoperative pain score were also noted. The patients had successfully opened nasopharyngeal passage within a follow-up period of 12 months. The average operation time was 20 minutes. There were no complications and restenosis during the follow-up periods. A nasopharyngeal stent was not needed. Endoscopic assisted coblation surgery seems to be efficient, safe and less painful in the treatment of NPS.

Anahtar Kelimeler: Coblation, Endoscopic, Nasopharyngeal stenosis

[PP-124]

İNTRANAZAL EKTOPİK DİŞ İLE RİNOLİT BİRLİKTELİĞİ

Muhsin Noyan Keskin, Talip Talha Tanyeli, Necmi Arslan

Ankara Eğitim ve Araştırma Hastahanesi, K.B.B. Kliniği, Ankara

Ektopik dişler oral kavite dışında görülebilir. En sık maksiler sinüste görülür. İntranazal ektopik diş nadirdir. Burun tıkanıklığı şikayeti ile 19 yaşındaki erkek hasta KBB Polikliniğimize başvurdu. Sağ nazal kavitede rinolit olduğu tespit edildi. Paranazal sinüs CT ve panoramik mandibula grafisinde sağ nazal kavitede ektopik diş olduğu görüldü. Total çıkartıldı. İntranazal kitle ayırıcı tanısı yapılırken rinolit ve ektopik diş akılda tutulmalıdır.

Anahtar Kelimeler: ektopik, diş, rinolit

Şekil 1. Rinolit ve Diş'in idantifikasyonu

[PP-125]

NAZAL KAVİTEDE İNTESTİNAL TİPTE PRİMER ADENOKARSİNOM OLGUSU

Nurlan İsayev[1], Selçuk Mülazimoğlu[1], Süha Beton[1], Sibel Perçinel[2], Ozan Bağış Özgürsoy[1]

[1]Ankara Üniversitesi Tıp Fakültesi, Kulak Burun Boğaz Hastalıkları Anabilim Dalı, Ankara
[2]Ankara Üniversitesi Tıp Fakültesi, Tıbbi Patoloji Anabilim Dalı, Ankara

Giriş: İntestinal tip sinonasal adenokarsinomlar nadir görülür. Tüm baş boyun maligniteleri arasında %1-4 sıklıkta görülür. Olgu sunumumuzda nadir bir patoloji olarak izlenen orta konka kaynaklı intestinal tip sinonasal adenokarsinom vakası literatür eşliğinde sunuldu.

Olgu: Altmış altı yaşında erkek hasta, yaklaşık 7 aydır olan burun tıkanıklığı şikayeti ile kliniğimize başvurdu. Fizik muayenede sağ nasal kaviteyi totale yakın obstrukte eden yüzeyi beyaz kitle lezyon izlendi. Hastanın yapılan manyetik rezonans görüntülemesinde sağ nazal kavitede konkalar ile ayrımı yapılamayan, ekspansil ancak kapsül yapısı gösteren, heterojen kontrast tutulumu olan, yaklaşık 75x45x25 mm boyutlarında kitle tespit edildi. Biyopsi sonucu sinonazal intestinal tip adenokarsinoma olan orta konka kaynaklı kitle endonasal endoskopik yolla total olarak eksize edildi. Patoloji sonucunda güvenli cerrahi sınırları olan hasta radyoterapiye yönlendirildi.

Tartışma: İntestinal tip sinonasal adenokarsinomlar nasal kavite ve paranasal sinüslerin nadir tümörlerindendir. Genellikle yaşlı erkeklerde mesleksel olarak nikele, tahta ve deri tozuna uzun süre maruziyyet sonucu gelişmesine rağmen, sporadik olarak da görülebilir. Tanı koymak için kolon kaynaklı metastazlar öncelikle ekarte edilmelidir. Bizim vakamızda da hastanın ayakkabı ustası olduğu anlaşıldı. Yapılan radyolojik incelemelerle kolonda kitle olmadığı saptandı. Adenokarsinomlar sinonazal kitlelerin ayırıcı tanısında akılda tutulmalıdır.

Anahtar Kelimeler: sinonasal bölge, intestinal tip adenokarsinom, intranasal kitle

[PP-126]

YÜZDE ASİMETRİ YAPAN ODONTOJENİK KİST OLGU SUNUMU

Nuray Ensari, Özer Erdem Gür, Mehmet Türker Öztürk, Üstün Osma, Ömer Tarık Selçuk

Antalya Eğitim ve Araştırma Hastanesi, Antalya

Radiküler kistler, odontojenik kistler arasında en sık görülen, enflamatuar karakterli kistlerdir. Genellikle ağrısız büyüme gösterdiği için fasiyal asimetri bazen ilk bulgu olarak karşımıza çıkabilir. Her yaşta görülmesine rağmen 20-60 yaş arası erkeklerde daha sık görülür.

29 yaşında erkek hasta sağ yanakta şişlik şikayeti ile kliniğimize başvurdu. Daha önce diş hekimi tarafından görülen hasta maksiller sinüs patolojisi açısından KBB'ye yönlendirilmişti. Paranazal sinüs BT'de maksiller sinüs içerisinde görülen kistin Caldwell-Luc yaklaşımı ile total olarak çıkarılmasından sonra hastada klinik olarak nüks görülmedi.

Maksiller sinüsün kistik kitleleri ayırıcı tanıda odontojenik kistlerle karışabilir. Görüntüleme yöntemleri ile kistik lezyonların sinüs kavitesi içerisindeki lokalizasyonu, büyüme doğrultusu, lizise bağlı kemik doku kaybı ve osteokondensasyon net olarak tanımlanabilir.

Rekürrensin önlenmesi için rejenere mukoza ve rezidüel kist epitelinin tamamen çıkarılması gerekir.

Anahtar Kelimeler: odontojenik kist, maksiller kist, yüzde asimetri

Şekil 1. Koronal BT'de sağ maksiller sinüste radikülar kist

[PP-127]

NAZAL POLİPEKTOMİ SONRASI TUBA DİSFONKSİYONU,EOZİNOFİLİK SERÖZ OTİTİS MEDİA (ESOM) SIKLIĞI

Mehmet Külekçi, Zeynep Elif Yeşilyurt, Habip Yıldırım, Sezgin Kurt

Kafkas Üniversitesi Tıp Fakültesi, Kulak Burun Boğaz Anabilim Dalı, Kars

Nazal polipozis ve seröz otitin birlikte görülme sıklığı daha önceki çalışmalarda gösterilmiştir. Fakat nazal polipektomi sonrası gözlenen, seröz/eozinofilik otit görülme sıklığı hakkında yeterince çalışma mevcut değildir. Kliniğimizde karşılaştığımız olgulardan hareketle eozinofilik seröz otitis media (ESOM) sıklığı,nedeni ve tedavisini bu poster ile paylaşmak istedik. Bu tanım Kulak Burun Boğaz pratiğinde daha seyrek kullanılmaktadır.

Çalışmamız kliniğimizde takip ve tedavisi tamamlanan ve/veya sürdürülen 10'u primer, 5'i revizyon 15 sinonasal hastalığı olan hastaları içermektedir. Primer tedavi gören hastaların yaş ortalaması 46, diğer grubun yaş ortalaması 55'tir. Bu hastaların 9'u erkek, 6'sı kadındır. Bu olguların 2'sinde nazal cerrahi müdaheleyi takiben ESOM gelişmiştir ve ventilasyon tüpü yerleştirilerek orta kulak patolojisi tedavi edilmiştir. Bu hastaların her ikisi de revizyon cerrahisi uygulanan sinonazal hastalığı olan hastalarımızdı. Bu hastalarımızın birisinde astım bronşiale hastalığı vardı.

Bu çalışma aracılığı ile KBB pratiğinde ESOM sıklığı bu hastalığın görüldüğü yaş, cinsiyet, alt solunum yolu hastalığı ile birlikte görülme sıklığı tanı ve tedavi yöntemleri değerlendirilmiştir. Bu hastalarda cerrahi müdaheleyi takiben post operatif steroid doz ve süresi, antihistaminiklerin ve lökotrien reseptör antagonistlerinin tedavideki yeri irdelenmiştir. Çalışmalarımız tanı ve tedavideki yöntemlerin daha anlamlı tarifi için daha çok olguda sürdürülmektedir.

Anahtar Kelimeler: eozinofilik otit, eozinofilik seröz otit, seröz otit, nazal polipozis, nazal polipektomi

[PP-128]

SEPTOPLASTİ SONRASI GELİŞEN ATROFİK RİNİT

Erbil Kılıç[1], Burak Aşık[2]

[1]*Hakkari Asker Hastanesi, KBB- Baş ve Boyun Cerrahisi Kliniği, Hakkari*
[2]*Şırnak Asker Hastanesi, KBB- Baş ve Boyun Cerrahisi Kliniği, Şırnak*

Atrofik rinit kronik bir nazal hastalık olup kötü koku, nazal mukozanın atrofisi ve krutların oluşumu ile kendisini gösterir. Etyolojisi hakkında birçok teoriler ileri sürülmüş fakat bunlardan hiçbiri kesinlik kazanmamıştır. Enfeksiyonlar, iatrojenik nedenler (cerrahi sonrası), radyoterapi öyküsü, ilaç bağımlılığı, otoimmün sebepler, konjenital anomaliler, endokrin ve nutrisyonel nedenler atrofik rinit etyolojisinde öne çıkan başlıklardır.

Bu posterde, yaklaşık 20 yıl önce geçirdiği septoplasti ameliyatından sonra, burunda uzun süre devam eden sarı-yeşil kötü kokulu akıntısı başlayan ve kliniğimiz tarafından atrofik rinit tanısı konulan 63 yaşında kadın hastanın kliniği sunulmuştur. 20 yıl önce geçirdiği septoplasti ameliyatından yaklaşık 10-15 gün sonra, aşırı miktarda koyu renkli ve kötü burun akıntısı başladığını ifade eden hastanın, yakınmaları artarak devam etmiş. 2 ay kadar değişik oral ve parenteral antibiyotiklere rağmen bu yakınmasının geçmediğini ifade eden hastaya septoplasti ameliyatından 3 ay sonra bir debritman işlemi yapılmış. Yakınmalarının birkaç ay kadar hafiflediğini fakat tekrar başladığını ve koku alma duyusunun da kaybolduğunu ifade eden hastanın kliniğimizde yapılan fizik muayenesinde nazal mukozalar kurutlu, inferior konkalar izlenmedi. Nazal pasajdan pürülan mukoid akıntı aspire edildi. Bilgisayarlı tomografide inferior konkalar izlenmedi.

Atrofik rinit her ne kadar nadir olarak karşımıza çıksa da etyolojisi ve tedavisi net olmadığı için KBB hekimlerini rahatsız eden bir tablodur. Bu olguda atrofik rinitin nedeninin, iatrojenik olduğu değerlendirilmiştir.

Anahtar Kelimeler: atrofik rinit, iatrojenik, koku alma bozukluğu, burun tıkanıklığı

Atrofik rinit

Şekil 1. Koronal BT'de Her İki Nazal Pasajda İnferior Konkanın İzlenememesi

[PP-129]

İPSİLATERAL ANTROKOANAL POLİP VE DEV AGGER NASİ HÜCRESİ: OLGU SUNUMU

Mehmet Karataş[1], Sedat Doğan[1], Yasin Sarıkaya[1], Mehmet Şirik[2], Erhan Kayıkçıoğlu[1]

[1]Adıyaman Üniversitesi Tıp Fakültesi, KBB Anabilim Dalı, Adıyaman
[2]Adıyaman Üniversitesi Tıp Fakültesi, Radyoloji Anabilim Dalı, Adıyaman

Giriş: Koanal polipler herhangi bir sinüsten kaynaklanan ve nazofarenkse uzanım gösterebilen izole kitleler olup bu patolojilerin çoğu maksiller sinüs kaynaklı antrokoanal poliplerdir. Bu polipleri cerrahisinde anatomik varyasyonların varlığı antrokoanal polip cerrahisini zorlaştırabilmektedir.

Olgu: 40 yaşında erkek hasta sağ ve sol üst dişler ve sağ göz çevresinde ağrı ve sağ taraflı burun tıkanıklığı şikayeti ile polikliniğimize başvurdu. Transnazal endoskopik muayenede sağ lateral nazal duvarda orta konkayı taklit eden düzgün sınırlı kitle ve maksiller sinüsten koananya uzanım gösteren polipoid kitle mevcut idi. Paranazal sinüs BT'de sağ taraflı dev agger nasi hücresi, sağ maksiller sinüsten kaynaklanan ve koanaya uzanımı olan yumuşak doku dansitesinde kitle ve sol maksiller sinüste yumuşak doku dansiteleri izlendi. Transnazal endoskopik cerrahi ile ipsilateral dev agger nazi hücresi eksize edilmeden polibe ulaşılmaya çalışıldı. Uncinektomi yapılarak antrokoanal polip total eksize edildi.

Tartışma: Antrokoanal polipler izole koanal poliplerin çoğunluğunu oluşturmaktadır. Bu olgularda preoperatif endoskopik muayene ve paranazal bilgisayarlı tomografi ile sinonazal anatomik varyasyonların tititizlikle değerlendirilmesi ile peroperatif olası zorluklar önceden saptanabilir.

Anahtar Kelimeler: ipsilateral, antrokoanal polip, dev agger nasi, cerrahi güçlük

Şekil 1. Postop antrokoanal polibin görünümü

[PP-130]

FRONTAL SİNÜZİT KOMPLİKASYONU:POTT'S PUFFY TÜMÖR

Ali Özerk, Aydın Koç, Tuba Bayındır

İnönü Üniversitesi Tıp Fakültesi, Kulak Burun Boğaz Anabilim Dalı, Malatya

Frontal sinüzit (FS) sonrası osteomiyelitin eşlik ettiği subperiostal abse olarak tanımlanan Pott's Puffy tümörü (PPT) tanı konulmamış veya yetersiz tedavi edilmiş FS'e bağlı gelişen bir komplikasyondur. Hızlı ve erken tedavi, morbidite ve mortaliteyi arttıran komplikasyonların gelişimini engellemede yaşamsal öneme sahiptir. Onyedi yaşındaki erkek hasta kliniğimize alında şişlik ve baş ağrısı şikayetleri ile başvurdu. Dış merkezde akut rinosinüzit tanısıyla başlanmış olan sefalosporin (İ.V.) tedavisinin yedinci gününde idi. Muayenesinde frontal bölgede orta hatta hassasiyet gösteren, üzeri hiperemik şişlik,endoskopik muayenede ise her iki burun pasajında ve nazofarenkste yoğun pürülan akıntı gözlendi. Laboratuvar tetkiklerinde; WBC:13.5/mm3 Sedimentasyon:109 mm/saat, CRP:12.7mg/dl idi. PNS BT'de "pansinüzit ve sol frontal bölgede 6.5x2 cm boyutta abse" raporlandı. Akut FS komplikasyonu tanısıyla hastaya Sulbaktam-ampisilin 4x1,5gr+Ornidazol 2x500 mg (İ.V.) başlandı. Tedavinin üçüncü gününde çekilen MRG'de "Frontal bölgede 7.5x2x6 cm boyutta abse,-bağlantı noktasında frontal kemikde defektif görünüm" raporlandı. Bunun üzerine hastaya GAA endoskopik ve eksternal yaklaşımla sol endoskopik frontal sinüs cerrahisi ve frontal sinüs trefinasyonu yapılarak frontal sinüs tamamen temizlendi ve reses genişletildi. Sinüs içerisinden alınan mikrobiyolojik örneklerde bakteri üremesi olmadı. Patolojik değerlendirme "aktif kronik sinüzit (şiddetli derecede)" olarak raporlandı. Postoperatif dördüncü gününde ajitasyon, konvulsiyon ve şuur bulanıklığı gibi şikayetlerinin eklenmesi üzerine Beyin Cerrahisi tarafından GAA ameliyata alındı. Cerrahide beyin dokusunda ileri derecede ödem, parankimde yaygın fokal enfeksiyon (serebrit) (Şekil 1) saptandı, sol frontal bölgedeki subdural abse drene edildi. Postoperatif medikal tedavisi seftriakson+ornidazol şeklinde tekrar düzenlendi. Herhangibir komplikasyon ya da sekel gelişmeyen hastanın medikal tedavisine halen devam edilmektedir.

Anahtar Kelimeler: Pott's Puffy Tümör, Frontal sinüzit komplikasyonu, Subperiostal Osteomiyelit, Beyin apsesi

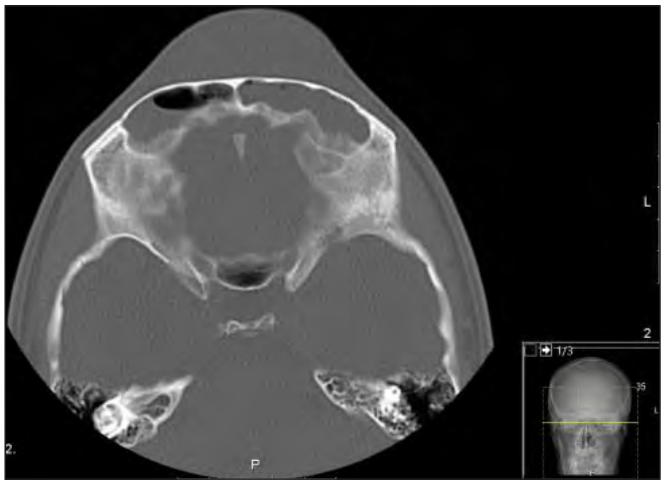

Şekil 1. Paranazal BT Görüntüsü

[PP-131]

NAZAL SEPTUM KAYNAKLI NON-HODGKİN LENFOMA

Muhlis Bal, Gökçen Coşkun Bal, Serkan Yağcı, Serkan Karadağ, Ömer Aydın Dede

Sinop Atatürk Devlet Hastanesi, KBB, Sinop

Giriş: Nazal kavitenin tümörleri nadir görülen tümörlerdir. Tüm malign tümörlerin %0,2-0,8'i nazal kavite ve paranazal sinüslerde görülür iken, baş-boyun tümörlerinin %3'ü nazal kavite ve paranazal sinüslerdedir.

Olgu: Hastanemiz KBB bölümüne sıklık sırası ile tekrarlayan burun kanamaları, burun tıkanıklığı ve baş ağrısı şikayetleri ile başvuran 78 yaşında bayan hastanın endoskopik nazal muayenesinde nasal septumdan kaynaklanan ve burun pasajında yer kaplayan tümöral lezyona olduğu izlendi. Hastanın çekilen paranazal sinüs tomografisinde sağ nazal kavitede 4x1.5 cm boyutlarında nazal septum kaynaklı olduğu düşünülen yumuşak doku dansitesi şeklinde rapor edildi. Genel anestezi altında tümörün nazal septumdan kaynaklandığı görüldü. Geniş rezeksiyon yapılarak tümöral kitle nazal septum kıkırdağı dahil çıkarıldı. Histopatolojik inceleme non-hodgkin lenfoma olarak raporlandı. Hasta kemo-radyoterapi için onkoloji bölümüne

yönlendirildi. Hastamız tedavisini sonladıramadan kardiyak problemleri nedeniyle ex oldu.

Tartışma: Sinonasal bölgenin non-Hodgkin lenfoması, bu bölgenin destrüktif neoplastik veya neoplastik olmayan hastalıklarından morfolojik olarak zor ayrılan, nadir rastlanan bir patolojidir. Kulak burun boğaz hekimlerinin sinonazal lenfomaların tedavisindeki esas rolü hastalığın erken dönemde teşhisidir. Hastalığın prognozu kötü olup 5 yıllık sağ kalım oranları için literatürde %37.9 ile %45.3 arasında oranlar verilmektedir.Tedavide radyoterapi ve kemoterapi protokolleri uygulanmakla birlikte radyoterapinin kemoterapiye göre daha etkili olduğu bildirilmektedir. Cerrahi müdahalelerin tedavideki yeri ise biyopsi amaçlıdır Bizim vakamızda kıkırdak septumdan kaynaklanan,çevre yapılara uzanım göstermeyen tümör, altındaki kıkırdak dokusu ile birlikte genel anestezi altında endoskopik olarak eksize edildi

Anahtar Kelimeler: sinonazal tümör, Nazal Septum, non hodkingi lenfoma

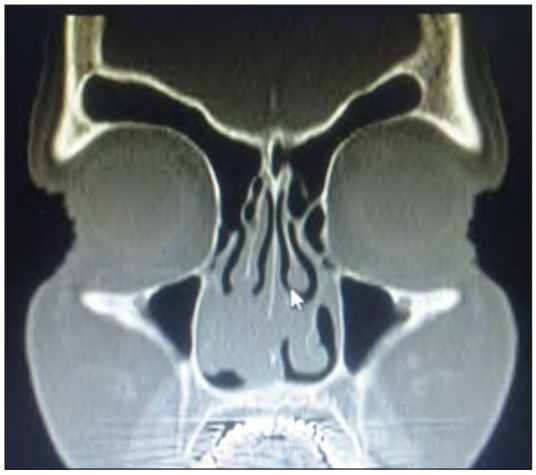

Şkil 1. Kitlenin nazal kavitedeki yeri

[PP-132]

NAZAL PASAJDA POLPOİD KİTLE LEZYONU: GLOMUS TÜMÖRÜ

Hayati Kale[1], Kazım Bozdemir[1], Halil İbrahim Mişe[2], Elif Ersoy Çallıoğlu[2], Bülent Ulusoy[2], Ahmet Kutluhan[1], Mehmet Hakan Korkmaz[3]

[1]Yıldırım Beyazıt Üniveritesi Tıp Fakültesi, KBB Anabilim Dalı, Ankara
[2]Atatürk Eğitim ve Araştırma Hastanesi, KBB-BBC Kliniği, Ankara
[3]Dışkapı Yıldırım Beyazıt Eğitim ve Araştırma Hastanesi, KBB-BBC Kliniği, Ankara; Yıldırım Beyazıt Üniveritesi Tıp Fakültesi, KBB Anabilim Dalı, Ankara

Giriş: Glomus tümörleri, paraganglionik kemoreseptör hücrelerden kaynaklan benign tümörlerdir. Baş-boyunda görülen glomus tümörleri en sık; glomus timpanikum, glomus vagale, glomus jugulare, glomus karotikum ve glomus laringikum olarak karşımıza çıkar. Glomus tümörleri yavaş büyüyen tümörlerdir. Bu vakada glomus tümörünün nadir yerleştiği bir lokalizasyondan bahsedeceğiz.

Olgu: 62 yaşında kadın hasta yaklaşık 8 yıldır burun tıkanıklığı şikayeti sebebiyle kliniğimize başvurdu. Hastanın burun tıkanıklığı tek taraflı olup sağ taraftaydı. Herhangi bir nazal travma öyküsü olmayan hastanın geniz akıntısı, baş ağrısı gibi ek şikayetleri de yoktu. Hastanın fizik muayenesinde; nazal endoskopik görüntülemede sağ nazal pasajda alt konka seviyesinden başlayan, nazofarenkse doğru ilerleyen, nazal pasajı ciddi derecede oblitere eden polipoid bir kitle lezyonu ile karşılaşıldı. Kitle nazal polip ile uyumlu fakat hiperemik görünümdeydi. Hastanın daha önce bu şikayeti sebebiyle nazal steroid tedavisi aldığı fakat fayda görmediği öğrenildi. Paranazal sinüs tomografisi sonucu; sağ nazal kavitede nazal pasajı doldurup koanaya uzanan etmoid çatı ile ilişkisi olmayan nazal polip ile uyumlu lezyon olarak geldi. Bunun üzerine kitleye yönelik biyopsi yapıldı. Punch biyopsi sonucu; damardan zengin bir zemin içerisinde yuvalar halinde gelişen, eozinofilik sitoplazmalı, veziküler nükleuslu, atipi içermeyen glomus tümörü ile uyumlu doku olarak raporlandı. Bunun üzerine hastaya paranazal ve nazal kaviteye yönelik MR-anjiografi istendi ve endoskopik olarak eksizyon cerrahisi yapıldı.

Tartışma: Nazal pasajda glomus tümörü oldukça nadir görülen bir durumdur. Burun tıkanıklığı ile gelen hastalarda cerrahi planlamadan önce mutlaka ayrıntılı muayene yapılmalı özellikle nazal kavitedeki kitle lezyonlarına yönelik görüntüleme istenmeli ve mutlaka patolojik tanı önceden bilinerek cerrahi planlanmalıdır.

Anahtar Kelimeler: Burun, Glomus, Polip, Tümör

Nazal pasajda glomus tümörü

Şekil 1. Endoskopik olarak sağ nazal pasajdaki glomus tümörü

[PP-133]

ENDOSKOPİK DAKRİOSİSTORİNOSTOMİNİN EKSTERNAL DAKRİOSİSTORİNOSTOMİYE ÜSTÜNLÜĞÜ: ETMOİD SİNÜS MUKOSELİ İLE BİRLİKTE KRONİK DAKRİYOADENİT OLGUSU

Murat Kılıç, Doğan Atan, Kürşat Murat Özcan, Serdar Ensari, Aykut İkincioğulları, Hüseyin Dere

Ankara Numune Eğitim ve Araştırma Hastanesi, KBB Kliniği, Ankara

Mukoseller, paranazal sinüslerin lokal agresif seyreden ve yavaş büyüyen kistik benign lezyonlarıdır. Yaklaşık %60'ı frontoetmoid bölgede görülürken daha az sıklıkta maksiller ve sfenoid sinüste görülmektedir. İzole etmoid sinüs kaynaklı mukosel oldukça nadir görülür. Mukoseller nazal obstrüksiyon, epifora, dental komplikasyonlar gibi hafif semptomlardan, ekzoftalmus, proptozis, diplopi ve görme bozukluğu gibi ağır semptomlara kadar değişiklik gösterir. Sol gözde epifora şikayeti ile göz kliniğinde eksternal dakriosistorinostomi operasyonu denenen ancak yapılamayıp tarafımıza yönlendirilen hastada nazolakrimal keseye ve nazolakrimal kanala bası oluşturan etmoid sinüs kaynaklı mukosel tespit edilmiş ve endoskopik olarak boşaltılıp hastaya endoskopik dakriosistorinostomi yapılmıştır.

Anahtar Kelimeler: mukosel, dakriyoadenit, etmoid sinüs

[PP-134]

MAKSİLLER SİNÜS KAYNAKLI METASTATİK HEMANJİOPERİSİTOM OLGUSU

Mehtap Kırık, Fatih Tetik, Berna Uslu Çoşkun

Şişli Hamidiye Etfal Eğitim ve Araştırma Hastanesi, Kulak Burun Boğaz Kliniği, İstanbul

Amaç: Maksiller sinüs kaynaklı multiple kemik metastazları olan destrüktif hemanjioperisitom olgusunun sunumu

Olgu: 65 yaşında erkek hasta Şişli Hamdiye Etfal E.A.H. beyin cerrahisi polikliniğine boyun ağrısı sebebiyle başvurmuş.Nöroşirurjikal muayenesinde servikal farktür saptanması ve sert damakta lezyon saptanması üzerine KBB polikliniğimize yönlendirilmiş. Hastanın

tarafımızca yapılan muayenesinde sert damak sağ tarafta yüzeyden kabarık yaklaşık 3x3 cmlik ülserovegetan kitlesel lezon mevcuttu. BT görüntülemesinde metastaz şüphesi uyandıran C5 vertebra korpusunda hiperdens litik alan ve MR görüntülemesinde C5 vertebra sağ lateralinde 14 mmlik metastatik odak, C4 vertebra korpus sol lateralinde küçük kontrast tutan sinyal odağı izlenmiş olup benzer şekilde metastatik odak olarak değerlendirilmiştir. Ayrıca görüntü alanına giren kesimde sağ maksiller antrum ve periantral dokuda oldukça geniş (32x25 mm) kitle lezyonu izlenmekte. Primer antral malignite ya da metastaz ile uyumlu olabileceği radyoloji tarafından raporlandı. Hastanın PET-CT görüntülemesinde iskelet sisteminde tutulum izlendi. Sert damaktaki kitleden alınan insizyonel biopsi sonucuna göre yüzeyde ülserasyon mevcut olup stromada yoğun mikst tip iltihabi infiltrat farklı çaplarda prolifere vasküler yapılar,ektravaze eritrositler,ödem izlenmektedir.Vasküler yapılar çevresinde hafif küçük nukleuslu bazıları plazma hücre morfolojili hücre gruparı görülmektedr. Yapılan immünohistokimyasal boyama sonucu hemanjioperisitom olarak gelmiştir. Cerrahi tedavi önerilen fakat kabul etmeyen hasta kemo-radyoterapi amacıyla onkoloji kliniğine yönlendirildi.

Sonuç: Hemanjioperisitom (glomanjioperisitom) kapillerleri çeviren perisitlerden kaynaklanan ender vasküler bir tümördür. Sinonazal hemanjioperisitom like tümör (SHPCL) sinonazal bölgede belirgin bir perivasküler büyüme özelliği gösterir. Klinik olarak kanamalı lezyon olarak karşımıza çıkan sinonazal patolojilerde akla gelmesi gereken patolojilerden biridir.

Anahtar Kelimeler: damakta kitle, hemanjioperisitom, maksiller sinüs

[PP-135]

DİSFAJİNİN NADİR BİR NEDENİ: ETMOKOANAL POLİP

Saffet Kılıçaslan, Mehmet Hafit Gür, Sinan Uluyol

Van Bölge Eğitim ve Araştırma Hastanesi, Kulak Burun Boğaz Kliniği, Van

Giriş: Koanal polipler nadiren görülmekle beraber çok nadir olarak disfaji ve dispne kliniği oluşturular. 21 yaşındaki kadın hasta, disfaji nedeni olan etmokoanal polip tanısıyla literatür eşliğinde sunulmuştur.

Olgu: 21 yaşında kadın hastada 3 aydır var olan disfaji şikayeti ve boğazda kitle hissi ile kliniğimize başvurusu sonrası sağ orta konka posteriorundan kaynaklanan ve orofarenkse uzanan polipoid kitle saptandı. Tedavide sınırlı endoskopik sinüs cerrahisi ile kitlenin posterior etmoid hücrelerden köken aldığı görüldü ve posterior etmoidektomi ile birlikte total eksizyon uygulandı.

Sonuç: Disfaji nedeni olan etmokoanal polip oldukça nadir görülen bir durumdur ve disfaji ayırıcı tanısında koanal polipler akılda tutulmalıdır.

Anahtar Kelimeler: Nazal polip, disfaji, sinüs cerrahisi

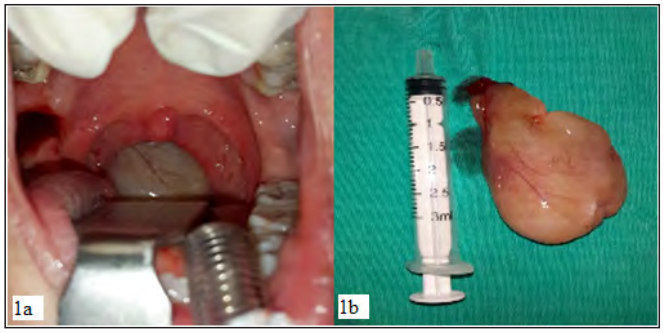

Şekil 1. 1a. Kitlenin orofarengeal görünümü **1b.** Rezeksiyon materyali

[PP-136]

İZOLE ALT KONKADA FİBRÖZ DİSPLAZİ: OLGU SUNUMU

Kürşat Murat Özcan, Emre Apaydın, Doğan Atan, Aykut İkincioğulları, Mehmet Ali Çetin, Duriye Özer Türkay, Hüseyin Dere

Ankara Numune Eğitim ve Araştırma Hastanesi, KBB Kliniği, Ankara

Fibröz displazi iskelette tek ya da birden fazla kemik tutulumu ile seyreden benign bir fibroosseöz lezyondur. Baş boyun bölgesinde en sık maksilla, mandibula, parietal, oksipital ve temporal kemikler tutulurken, izole alt konka tutulumu son derece nadirdir. Alt konka kaynaklı fibröz displazilerde tedavi cerrahidir. Cerrahi sonrası hastaların düzenli takipleri yapılmalıdır. Bu yazıda sadece alt konka tutulumu olan fibröz displazi olgusu güncel literatür eşliğinde sunulmuştur.

Anahtar Kelimeler: alt konka, fibröz displazi, paranazal sinüsler

[PP-137]

FRONTAL SİNÜS ANTERİOR-İNFERİOR DUVARINDA DEFEKTE NEDEN OLAN FRONTO-ORBİTAL MUKOSEL

Erol Keleş, Turgut Karlıdağ, İrfan Kaygusuz, Yusuf Avcı

Fırat Üniversitesi Tıp Fakültesi, KBB Anabili Dalı, Elazığ

Mukoseller epitelyal sınırlı, paranazal sinüs içini tamamen dolduran ve mukus içeren yapılardır. İyi huylu olmalarına rağmen büyüyerek kemik erozyonu oluşturabilir ve etraf komşu dokularda basıya yol açabilirler. Bu yazıda frontal sinüs anterior-inferior duvarında defekte neden olan iki fronto-orbital mukosel olgusu sunuldu. Olguların tanı ve uygulanan cerrahi tedavi yaklaşımları literatür eşliğinde tartışıldı.

Anahtar Kelimeler: Mukosel, paranazal sinüs, cerrahi

Şekil 1. Sol kaş insizyonu ile defekt alanına ulaşılması, defekt alanından frontal sinüs içerisine hakim olmak için tur yardımı ile pencere açılması

[PP-138]

NAZOLABİAL KİST: OLGU SUNUMU

Özalkan Özkan, İsmail Salcan, Fatih Turan, Suphi Müderris

Erzincan Üniversitesi KBB Kliniği, Erzincan

Nazolabial kistler (nazoalveolar), maksillofasiyal bölgenin nadir rastlanan nonodontojenik benign kistlerindendir. Bu lezyonlar asemptomatik olabilecekleri gibi nasal obstrüksiyon, ağrı ya da yüzde deformite yapabilirler. Nazolabial kistler genellikle unilateral görülürler ve kadınlarda daha sık rastlanır. Dördüncü ve beşinci dekadlar arasında sık olmakla birlikte her yaş grubunda görülebilirler. Yavaş ve ağrısız büyümeleri karakteristik olmasına rağmen enfekte olduklarında hızlı büyüyen ağrılı kitle ile kendilerini gösterebilirler. Ayırıcı tanıda diğer odontojenik ve nonodontojenikkitleler göz önünde bulundurulmalıdı. Altta yatan patogenezinde embriyolojik doku kalıntıları suçlanmaktadır. Bu yazıda, 23 yaşında erkek hastada rastlanan nazolabial kist olgusu literatür verileri eşliğinde sunuldu.

Anahtar Kelimeler: Eksizyon, maksillofasiyal bölge, nazolabial kist

[PP-139]

SİNÜZİTİN ALT KONKA HİPERTROFİSİ GELİŞİMİ ÜZERİNE ETKİSİNİN BİLGİSAYARLI TOMOGRAFİ İLE DEĞERLENDİRİLMESİ

Arzu Tatar[1], Adem Karaman[2], Zahide Koşan[3], Mustafa Sıtkı Gözeler[1], Vahit Mutlu[1], Muhammet Sedat Sakat[1]

[1]Atatürk Üniversitesi Tıp Fakültesi, Kulak-Burun-Boğaz Anabilim Dalı, Erzurum
[2]Atatürk Üniversitesi Tıp Fakültesi, Radyoloji Anabilim Dalı, Erzurum
[3]Atatürk Üniversitesi Tıp Fakültesi, Halk Sağlığı Anabilim Dalı, Erzurum

Giriş: Alt konka hipertrofileri osteomeatal kompleksi etkileyerek sinüzite neden olabilmektedir. Çalışmamızda tek taraflı rhinosinüzit ve osteomeatal kompleks patolojisine neden olmayan alt konkaya sahip hastaların computerize paranazal sinüs tomografilerinde (CT) alt konka volümlerini belirleyerek karşı taraf konka volümleriyle karşılaştırdık. Bu şekilde sadece alt konka hipertrofilerinin sinüzite neden olması dışında sinüzitinde konka hipertrofilerinin sebebi olup olmadığını araştırmayı amaçladık.

Gereç ve Yöntem: Tek taraflı nonpolipoid rinosinüzitli 60 hastanın paranazal CT'leri değerlendirildi. Septum deviasyonu, konka bülloza, sinonasal polip, tümör ve nazal cerrahi öyküsü olanlar çalışma dışı bırakıldı. Multiplanar rekonstrüksiyon ve üç boyutlu volüm yapılandırılması konka volümlerini değerlendirmek için kullanıldı. İstatistiksel analizde student t testi kullanıldı. Anlamlılık düzeyi $p<0.05$ alındı.

Bulgular: Sağda sinüzit saptanan olguların sağ konka volum ortalaması 5.9±2.3, sol konka volum ortalaması 4.8±1.9 idi. Sağ konka volüm ortalaması sola kıyasla artmış olmasına rağmen istatiksel anlamlı fark saptanmadı (t:1.1, p:0.293). Solda sinüzit saptanan olguların sağ konka volüm ortalaması 4.2±1.7, sol konka volum ortalaması 5.7±2.7 idi. Sol konka volümünde artış sağa kıyasla istatistiksel olarak anlamlı bulundu (t:-2.0, p:0.049).

Tartışma ve Sonuç: İnflamatuar paranazal sinüs hastalığı olanlarda aynı taraf alt konkada benzer inflamatuar patolojilerin görüldüğünü rapor edilmiştir. Bu çalışma tek taraflı sinüzitde osteomeatal kompleks patolojisine yol açmayan alt konkanın karşı taraf alt konka volümleri ile karşılaştırıldığında daha hipertrofik olduğunu göstermiştir. Bu çalışmanın sonuçları sinüzitin alt konka hipertrofisine neden olabileceğini düşündürmektedir. Bu yüzden sinüzitli hastalarda enflamasyonun tedavisi ile konka hipertrofisi de düzelebilir ve böylece alt konkalara gereksiz cerrahi müdahaleler önlenebilir.

Anahtar Kelimeler: konka hipertrofisi, paranazal sinüs tomografisi, sinüzit

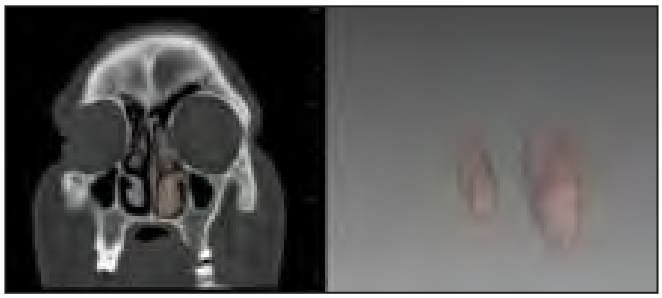

Şekil 1. Alt konkaların 3D tomografi görüntüsü

[PP-140]

NAZAL ANJİOFİBROM, OLGU SUNUMU

Murat Topdağ, İbrahim Gürkan Keskin, Ahmed Cihad Doruk, Mustafa Çağlar Buday

Kocaeli Üniversitesi Tıp Fakültesi, KBB Anabilim Dalı, Kocaeli

Giriş: Juvenil nazofaringeal anjiofibrom benign lokal destrüktif özellik gösteren vasküler orjinli bir tümördür. Çok büyük bir çoğunluğu adolesan erkek populasyonda görülür. Çoğunlukla nazal pasajın posterolateral duvarında palatin kemiğin perpendikuler parçası ile sfenoid kemiğin pterigoid çıkıntısı arasından köken alarak medialde nazal kaviteye ve nazofarinkse, lateralde pterigoplalatin fossaya ve infratemporal fossaya uzanım gösterebilir. Ortalama %10 vakada da intrakraniyal uzanım görülür.

Olgu: Olgumuzda baş ağrısı ve retroorbital ağrı ile sağ yüz yarımında uyuşukluk şikayetleri mevcuttu. Fizik muayenede nazofarenksi ve bilateral nazal pasajları doğal olan hastanın MR tetkikinde medialde sağ kavernöz sinüse lateralde infratemporal fossaya anteriorda maksiller sinüs posterior duvarına ve pterigopalatin fossaya uzanan paratubal tutulum göstermiş sfenoid sinüs tabanını erode eden pterigoid kemiğe invaze 31x35x25 mm boyutlu T1A ve T2A sekanslarında hipotens dura invazyonu yapmayan lobüle konturlu ekspansil kitle lezyon görüldü. Operasyon öncesinde yapılan anjiografide sağ internal maksiler arterden beslendiği anlaşılarak embolizasyon gerçekleştirildi. Tümörün endoskopik olarak rezeksiyonu gerçekleştirildi. Postop patolojisi anjiofibrom ile uyumlu geldi.

Tartışma: Anjiofibromun tanısında endoskopide nazofarinkste kitlenin görülmesi ve radyolojik tetkikler yardımcıdır. Biyopsi vasküler tümör olması nedeniyle önerilmez. Tedavisi cerrahidir bunun yanında RT, KT ve gama knife da kullanılmıştır. Hastalarda en sık tekrarlayan inatçı burun kanamaları şikayetine neden olmakla birlikte, tümörün uzanımı ve lokalizasyonuna göre yanakta dolgunluk, itilme, orbital semtomlar gibi bası semptomlarına da neden olabilir.

Cerrahide birçok açık teknik yöntemi tanımlanmıştır ancak zamanla endoskopik cerrahi ön plana çıkmıştır. Bu sunumda infratemporal fossa ve kavernöz sinüs tutulumu olan, intrakraniyal uzanımı olmayan bir anjiofibrom vakası tartışılmıştır.

Anahtar Kelimeler: Anjiofibrom, burun, kanama

[PP-141]

YANAKTA TRİKOEPİTELYOMA OLGUSU

Erkan Soylu, Burak Kersin, Ömer Faruk Çalım, Ömer Aşkıner, Fahrettin Yılmaz

İstanbul Medipol Üniversitesi Tıp Fakültesi, KBB Anabilim Dalı, İstanbul

Giriş: Trikoepitelyoma genellikle skar dokusu içinde gelişen, saç folliküllerı, retiküler hücreler, bazaloid hücreler, folliküler papillalar, küçük boynuzsu kistler ve fibrotik stroma içeren iyi huylu tümörlerdir. Herediter multipl ve nonherediter solid tipler olmak üzere iki formu vardır. Biz burada yanaktaki skar dokusundan köken almış oldukça nadir rastlanan non-herediter soliter bir trikoepitelyoma olgusu sunuyoruz. Nadir rastlanmaları, sıklıkla bazal hücreli tümörlerle ve diğer deri eki tümörleri ile karıştırılabilmeleri nedeniyle bu olgunun sunulmasını yararlı bulmaktayız.

Olgu: 38 yaşında erkek hasta sağ yanağında şişlik ve kitle şikayeti ile geldi. Hikayesinde 4 yıl önce aynı bölgeden bir kitle çıkarıldığını ve son birkaç aydan beri yanağında yeniden şişliğin belirdiğini ifade ediyor. Daha önceki ameliyatına ait patoloji bulgusu olmayan hastanın, alınan insizyonel biyopsi sonucu trikoepitelyoma olarak rapor ediliyor. Yaklaşık 3 cm çapındaki lezyon lokal anestezi altında total olarak çıkarıldı.

Tartışma: Histolojik olarak trikoepitelyomanın bazal hücreli kanserden ayırt edilmesi çok önemlidir. Trikoepitelyomaların boynuzsu kistler içermeleri ve undiferansiye saç yapıları içermeleri bazal hücreli tümörlerden farklı histolojik yönleridir. Total eksizyon, tekrarların önlenebilmesi açısından önem taşımaktadır. Skar zemininden bazal hücreli kanserlerin kaynaklanması iyi bilinen bir konudur. Ayrıca marjolin ülserleri ve squamöz hücreli kanser de skar zemininden kaynaklanabilen tümörlerdir. Trikoepitelyomanın nadir ve benign bir tümör olması ve diğer tümörlerden özellikle de malign tümörlerden ayırımı önemlidir.

Anahtar Kelimeler: Trikoepitelyoma, deri eki tümörleri, skar

[PP-142]

OLGU SUNUMU: HEMİFASİYAL MİKROZOMİ

Can Koçak[1], Battal Tahsin Somuk[1], Emrah Sapmaz[1], Turgay Bozkurt[1], Erkan Gökçe[2]

[1]Gaziosmanpaşa Üniversitesi Tıp Fakültesi, KBB-BBC Anabilim Dalı, Tokat
[2]Gaziosmanpaşa Üniversitesi Tıp Fakültesi, Radyoloji Bilim Dalı, Tokat

Giriş: Hemifasiyal mikrozomi; embriyolojik dönemde birinci ve ikinci brankiyal ark komponentlerinin hipoplazisi sonucu gelişen ve bu arklardan köken alan fasiyal yapıların hipoplazisi ile seyreden asimetrik kranyal malformiteye verilen isimdir. İzole hemifasiyal mikrozomi saptadığımız hastamızı literatür eşliğinde sunmayı amaçladık.

Olgu Sunumu: 21 yaşında erkek hasta sol yanağında çöküklük olarak tarif ettiği şekil bozukluğu ve ayrıca burun tıkanıklığı şikayeti ile polikliniğimize başvurdu. Fizik muayenesinde yüzünün sol yarısı maksilla ve mandibulada hipoplazi ve sağa göre hafif asimetri izlenen hastanın nazal muayenesinde septum sağa devie idi. Yanakta çökme şikayetinin yaklaşık bir yıldır olduğunu ve daha önce böyle bir şikayetinin olmadığını ifade eden hastanın travma öyküsü yoktu. Çekilen bilgisayarlı tomografide sol maksilla ve mandibulada hipoplazi saptandı. Hastanın sistemik hastalık sorgulamasında ek hastalığı yoktu, kulak muayenesi ve işitme testi normaldi.

Tartışma: Hemifasiyal mikrozomi bir çok olası fenotiple görülebilir ve klinikte yarık damaktan sonra en sık görülen ikinci konjenital fasiyal anomalidir (1,2). İzole hemikranyal hipoplazi olabileceği gibi; kardiyak, renal ve iskelet deformitelerinin de birlikte bulunabileceği şekilde(Goldenhar sendromu), klinik görünüm değişken olabilir (3). İzole hemifasiyal hipoplazi olduğu görülen vakamızda septal deviasyona hemifasiyal mikrozominin neden olabileceği düşünülmüştür.

Kaynaklar

1. Kapur R, Kapur R, Sheikh S, Jindal S, Kulkarni S. Hemifacial microsomia: a case report. J Indian Soc Pedod Prevent Dent. 2008;26: S34-S40.
2. Dhillon M, Prakash R, Mohan S. Hemifacial microsomia: a clinicoradiological report of three cases. J Oral Sci, 2010; 52:319-24.
3. Kelberman D, Tyson J, Chandler DC, McInerney AM, Slee J, Albert D, et al. Hemifacial microsomia: progress in understanding the genetic basis of a complex malformation syndrome. Hum Genet. 2001;109: 638-45.

Anahtar Kelimeler: deviasyon, hemifasiyal, mikrozomi

Hemifasiyal hipoplazi

Şekil 1. Hemifasiyal hipoplazi; hastanın koronal planda tomografisi. Sol maksiller sinüsde hipoplazi ve septumda sağa deviasyon izleniyor.

[PP-143]

UNSİNAT PROSESİN SİNÜZİT ETYOLOJİSİNDE ROLÜ: MAKSİLLER SİNÜS HİPOPLAZİSİ İLE İZOLE UNSİNAT PROSES AGENEZİSİNİN KARŞILAŞTIRILMASI

Sinan Uluyol[1], İlker Burak Arslan[2], Ahmet Demir[3], Gül Caner Mercan[2], Orhan Doğan[4], İbrahim Çukurova[2]

[1]Van Bölge Eğitim ve Araştırma Hastanesi, Kulak Burun Boğaz Kliniği, Van
[2]Tepecik Eğitim ve Araştırma Hastanesi, Kulak Burun Boğaz Kliniği, İzmir
[3]Başakşehir Devlet Hastanesi, Kulak Burun Boğaz Kliniği, İstanbul
[4]Tepecik Eğitim ve Araştırma Hastanesi, Radyoloji Bölümü, İzmir

Amaç: Maksiller sinus hipoplazisi (MSH) ve izole uncinat proses agenezisinin (IUPA) sinüzit etyolojisindeki rolünün araştırmak.

Metod: 3 adet IUPA ve 27 hastada toplam 43 MSH çalışmaya alındı. Sinonazal enfeksiyon geçirme sıklıkları ve sinüzitle ilişkili radyolojik bulgular IUPA ve MSH subgrupları arasında karşılaştırıldı.

Bulgular: MSH olguları subgruplara ayrıldığında 23 tip I, 13 tip II ve 7 tip III MSH saptandı. IUPA olan hastaların, 5 yıl süresince sinonazal enfeksiyonlar nedeniyle yılda ortalama 7 defa antibiyoterapi kullandıkları, Tip I, II ve III MSH olan hastaların sırasıyla 1.57, 3.22, 5,75 defa antibiyoterapi aldıkları saptandı. IUPA hastalarının tedavi alma sıklıkları tip I ve II MSH olan hastalardan istatistiksel olarak anlamlı bulundu.

Sonuç: IUPA'nin kronik sinüzit patofizyolojisinde tip I ve Tip II MSH ile karşılaştırıldığında önemli bir rolü olduğu saptanmıştır.

Anahtar Kelimeler: Maksiller sinüzit, sinüzit, anatomik varyasyon

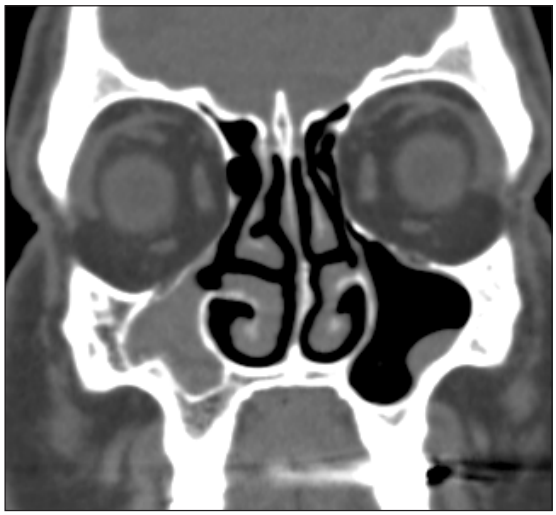

Şekil 1. Koronal BT, sağ IUPA ve aynı tarafta maksiller sinus opasifikasyonu

Tablo 1. IUPA ve MSH olgularının klinik özellikleri

n=30(hasta)	*Tip I(n=14)*	*Tip II(n=9)*	*Tip III(n=4)*	*IUPA(n=3)*
Baş ağrısı	2	3	4	3
Yüz ağrısı	2	3	3	3
Nazal obstrüksiyon	5	3	1	-
Pürülan burun akıntısı	-	2	3	2
Postnazal drenaj	4	1	-	1
Asemptomatik	2	-	-	-
Yıllık tedavi alma sıklığı (5 yıllık ortalama)	1.57	3.22	5.75	7

Tablo 2. IUPA ve MSH olgularının radyolojik özellikleri

n=46(sinüs)	*Tip I(n=23)*	*Tip II(n=13)*	*Tip III(n=7)*	*IUPA(n=3)*
Mukozal kalınlaşma	6	4	2	-
Maksiller opasifikasyon	2	3	5	3

[PP-144]

MAKSİLLANIN DEV HÜCRELİ TÜMÖRÜ

Gökhan Kuran, Tuğçe Küçükoğlu, Özkan Kılıç, Süheyl Haytoğlu, Abdurrahman Bozkurttan

Adana Numune Eğitim ve Araştırma Hastanesi, KBB Kliniği, Adana

Dev hücreli kemik tümörü (DHT), indiferansiye hücrelerden oluşan, çok sayıda multinükleer dev hücre yanında prolifere mononükleer veya stromal hücrelerin kaynaşması sonucu ortaya çıkan bir neoplazmdır. Genel olarak tüm kemik tümörlerinin %5'ini oluşturur. Yerleşim olarak en çok femur distal uç, tibia proksimal uç ve radiusun distal ucunda görülür. Genel semptomlar ağrı, lokal şişlik, lokal ısı artışı, eklem disfonksiyonudur. Tedavisi lokalizasyon ve büyüklüğe göre değişiklik göstermekle beraber genellikle cerrahidir. Bizim olgumuz; 14 yaşında erkek hasta 3 ay önce sağ üst dudak iç kısmında şişlik, sağ gözde kızarıklık ve şişliğin giderek büyümesi şikayetiyle kliniğimize başvurdu. Dudak içindeki kitleden biyopsi alındı. Dev hücreli tümör olarak patolojisi çıkan hastanın ağız içindeki kitlesi temizlendi. 1 Yıl sonra hasta yeniden üst dudak iç yüzünde şişlik oluşması nedeniyle kliniğimize başvurdu. Sağ santral diş üzerine kadar sarkan diş etlerini de kapsayan 4x5 cm büyüklüğünde kitle mevcuttu. Genel anestezi il sağ lateral rinotomi yapıldı, kitle çıkarıldı. Maksilla ön duvarı turlandı. Tümör dokusu tamamen temizlendi. 9 Ay kadar sonra yeniden sağ üst çene üzerinde kitle oluşması nedeniyle hasta kliniğimize başvurdu. Hastaya tur ile sağ parsiyel maksillektomi yapılarak kitle eksize edildi. Hastadan postoperatif 1 ay sonra yeniden biyopsi alındı. Nüks tümöral dokuya rastlanmadı. DHT, nadiren baş ve boyun bölgesinde görülür (DHT'ün %2 kadarı). Baş ve boyundaki dht sıklıkla maksilla ve mandibulayı kapsar, sfenoid ve temporal kemikler nadiren tutulur. Sıklıkla uzun kemiklerde görülür. Dht olgularının %5 kadarı akciğer metastazı yapabilir. Genç yaş, evre 3 tümör ve lokal rekürrens olmasının akciğer metastaz riskinde artışa neden olduğu görülmüş. DHT yüksek rekürrense sahiptir. Bizim olgumuzda hastamız 14 yaşında ağız içinde kitle ile başvurmuş olup hem yaş olarak hem de atipik lokalizasyon olarak yaş ve tümör lokalizasyonu genellemelerinin dışında kalmıştır.

Anahtar Kelimeler: Dev hücreli tümör, maksilla, akciğer metastazı

[PP-145]

MAKSİLLER SİNÜS YERLEŞİMLİ DEV HÜCRELİ KEMİK TÜMÖRÜ

Orhan Kemal Kahveci[1], Erdoğan Okur[1], Erkan Yıldız[1], Selçuk Kuzu[1], Yusuf Atalay[2]

[1]Afyon Kocatepe Üniversitesi Tıp Fakültesi, KBB Anabilim Dalı, Afyon
[2]Afyon Kocatepe Üniversitesi Diş Hekimliği Fakültesi, Ağız Diş Çene Cerrahisi, Afyon

Dev hücreli tümörler baş boyun bölgesinde değişik lokalizasyonlarda görülebilen benign karakterli nadir tümörlerdir. Bu tümörlerdeki en büyük problem yüksek nüks oranlarıdır. Polikliniğimize yüzde şişlik şikayetiyle başvuran 19 yaşındaki hastanın, görüntüleme teknikleriyle maksiller sinüsünü tümüyle doldurmuş kitle görülmüş, yapılan cerrahi sonucu kitlenin dev hücreli tümör olduğu saptanmıştır. Tümörün genel özellikleri, tedavi seçeneği ve nüks özelliği tartışılacaktır.

Anahtar Kelimeler: Dev hücreli tümör, maksilla, sinüs

Şekil 1. Tümörün preoperatif MR görüntüsü

[PP-146]

ÜST KONKADAN EPİGLOTA UZANAN DEV SİNONAZAL İNVERTED PAPİLLOMA: OLGU SUNUMU

Doğan Atan, Murat Kılıç, Mehmet Ali Çetin, Kürşat Murat Özcan, Aykut İkincioğulları, Hüseyin Dere

Ankara Numune Eğitim ve Araştırma Hastanesi, KBB Kliniği, Ankara

Sinonazal inverted papilloma burun ve paranazal sinüslerde sık görülen benign tümörlerdir. Sinonazal bölgede görülen inverted papillomanın temel özellikleri nazal kavite içinde farklı lokalizasyonda bulunabilmeleri, lokal agresif seyir göstermeleri ve maligniteye dönüşme potansiyelleridir. Burun tıkanıklığı, burun akıntısı ve burun kanaması sinonazal inverted papillomada en sık görülen semptomlardır. Tümörün yerleşim yerine ve büyüklüğüne bağlı olarak yutma güçlüğü ve ses kısıklığı gibi ender semptomlara rastlanılabilir. Bu yazıda süperior konkadan köken alarak epiglotta kadar uzanan, hastada yutma güçlüğü ve nefes darlığı şikayetine neden olan dev sinonazal inverted papilloma olgusu güncel literatür eşliğinde sunulmuştur.

Anahtar Kelimeler: paranazal sinüs, epiglot, inverted papillom

[PP-147]

SFENOİD SİNÜS İÇERİSİNDE NADİR BİR YABANCI CİSİM: OLGU SUNUMU

Gökçe Şimşek, Rahmi Kılıç, Ercan Akbay, Burak Erden, Burak Mustafa Taş

Kırıkkale Üniverstesi Tıp Fakültesi, KBB Anabilim Dalı, Kırıkkale

Giriş: Paranazal sinüslerde yabancı cisim, kulak burun boğaz pratiğinde sık karşılaşılan bir durum değildir. Bu bölge ateşli silah yaralanmalarının nadir görüldüğü bölgelerdendir. Konu ile ilgili literatür bilgileri sınırlıdır. Bu yazıda ateşli silaha maruziyet sonucu sonucu sfenoid sinüste ve sol lamina papriseada lokalize 3 adet mermi saçması tespit edilen ve tedavi edilen bir olgu sunuldu.

Olgu: Silah ateşlenmesi sırasında yüz bölgesinden yaralanan 31 yaşında bayan hasta, servisimize paranazal sinüs bölgesinde yabancı cisim ön tanısı ile Acil Tıp Polikliniğinden konsülte edildi. Acil olarak girişim düşünülmeyen ve ek tedavi planlanmayan hastanın fi-

zik muayenesinde sol göz kapağı altında kurşun girişine uyan 3mm çapında laserasyon izlendi. Üst santral kesici dişlerde kırık saptandı. Hastanın çekilen paranazal bilgisayarlı tomografisinde (BT) sfenoid sinüste 1 adet, sol lamina papriseada yerleşik 2 adet metalik yabancı cisim görüldü. Göz ve beyin cerrahi konsültasyonları tamamlanan hastaya endoskopik sinus cerrahisi planladı. Operasyonda sfenoid sinüs içerisine yerleşmiş, yaklaşık 3x3mm boyutlarındaki saçma tanesi dışarı alındı. Hastanın postoperatif takibinde herhangi bir sorun yaşanmadı.

Sonuç: Ateşli silah yaralanması sonrası yaralanan bölgenin direk grafi ve BT ile incelenmesi gereklidir. Paranazal sinüs bölgesinde ateşli silah yaralanması sonrası rezidü yabancı cisim varlığında, tedavide öncelikle en güvenli ve minimal invaziv yöntem olan fonksiyonel endoskopik sinüs cerrahisi seçilir.

Anahtar Kelimeler: Sfenoid sinüs, Yabancı cisim, Endoskopik sinüs cerrahisi

[PP-148]

SİNONAZAL İNVERTED PAPİLLOMADA GEÇ DÖNEMDE FARKLI NAZAL KAVİTEDE GÖRÜLEN REKÜRRENS: OLGU SUNUMU

Doğan Atan, Kürşat Murat Özcan, Aykut İkincioğulları, Serdar Ensari, Mehmet Ali Çetin, Hüseyin Dere

Ankara Numune Eğitim ve Araştırma Hastanesi, KBB Kliniği, Ankara

Sinonazal inverted papilloma burun ve paranazal sinüslerde sık görülen benign tümörlerdir. Sinonazal bölgede görülen inverted papillomanın temel özellikleri nazal kavite içinde farklı lokalizasyonda bulunabilmeleri, lokal agresif seyir göstermeleri ve maligniteye dönüşme potansiyelleridir. Rekürrens %10-15 oranında görülmektedir ve rekürrens daha çok primer bölgeden kaynaklanırken, farklı anatomik lokalizasyondan da kaynaklanabilir. Bu yazıda sinonazal inverted papillomanın uzun dönemde farklı nazal kavitede görülen rekürrensi güncel literatür eşliğinde sunulmuştur.

Anahtar Kelimeler: paranazal sinüs, rekürrens, inverted papillom

[PP-149]

SEPTUM DEVİASYONUNUN LOKALİZASYONU SEPTOPLASTİ SONRASI AĞRI DÜZEYİNİ ETKİLEMEKTE MİDİR?

Gül Soylu Özler

Mustafa Kemal Üniversitesi Tıp Fakültesi, KBB Anabilim Dalı, Hatay

Amaç: Bu çalışmanın amacı septoplasti yapılan hastaların postoperatif ağrı düzeyine septum deviasyonunun lokalizasyonunun etkisi olup olmadığını araştırmaktır.

Materyal-Metod: Septoplasti operasyonu planlanan hastalar çalışmaya dahil edildi. Hastaların septum deviasyonunun lokalizasyonu nazal valv bölgesi ile ilişkisi göz önüne alınarak anterior, posterior ve anterioposterior olmak üzere tanımlandı. Anteroposterior septum deviasyonu,vazomotor rinit, alerjik rinit, nazal polipozis, konka patolojileri, sistemik hastalık, ilaç kullanımı, nazal cerrahi öyküsü olanlar çalışma dışı bırakıldı. Hastalar septum deviasyonunun lokalizasyonuna göre anterior yerleşimli septum deviasyonu olanlar Grup A, posterior yerleşimli septum deviasyonu olanlar Grup B olmak üzere iki gruba ayrıldı. Postoperatif dönemde hastaların ağrı şiddeti vizüel analog skala(VAS) ile postoperatif birinci, 3. ve 7.gün ve 3. ve 6. ayda değerlendirildi ve sonuçlar karşılaştırıldı.

Bulgular: Yüz kırk hasta(74 erkek, 66 kadın) çalışmayı tamamladı. Birinci, 3. ve 7. gündeki ortalama ağrı şiddeti Grup B de Grup A dan istatistiksel anlamlı düzeyde daha yüksek olarak bulundu. Postoperatif 3. ve 6.aylardaki ağrı düzeyleri ise her iki grupta benzer idi.

Sonuç: Posterior yerleşimli septum deviasyonlularında septumun kemik kısmına cerrahi müdahele, erken postoperatif dönemde daha çok ağrıya sebebiyet veriyor olabilir.

Anahtar Kelimeler: Septum deviasyonu, septoplasti, postoperatif ağrı

[PP-150]

NAZAL POLİP VE ANTROLİTİAZİSLİ OLGU

Sinem Gökçe

Ağrı Patnos Pevlet Hastanesi, Ağrı

Giriş: Paranazal sinüslerde antrolit olarak adlandırılan taş olusumu nadir görülen bir patoloji olup en sık maksiller sinüste görülmektedir. İlk kez Bowerman 1969'da maksiller sinüsteki taş formasyonunu antral tas,antral rinolitiazis, antrolit-sinolit olarak da adlandırılan maksiller antrolit tanımını kullanmıstır. Tanı genellikle radyolojik görüntüleme veya diğer sinonazal hastalıkların cerrahisi sırasında konulur. Antrolit ile dis çekimi öyküsü-oroantral fistül varlığı arasında önemli bir iliski olduğu bilinmektedir ancak polipozis ile beraberliği çok nadirdir. Burada,antrolit ile nazal polipozisin birlikte görüldüğü nadir bir vaka sunulmuştur.

Olgu: Uzun yıllardır var olan burun tıkanıklığı,postnazal akıntı ve isitme azlığı sikayeti ile basvuran 45 yaşında erkek hastada 7 yıl önce dis çekimi öyküsü dısında bir özellik yoktu, FM sol TM subtotal perfore, orta kulak mukozası ve sağ TM normal izlendi. Odyogramında sol kulakta hafif mixt tip sensörinöral isitme kaybı mevcuttu. Rinoskopide septum sağa deviye,sol alt konka hipertrofik izlendi. BT septum sağa deviye ve sol ostiomeatal kompleksi,anterior etmoid hücreleri ve maksiler sinüsü dolduran yumusak doku izlendi. Maksiller sinüsü dolduran yumusak doku içinde yaklasık 1,5x0,5cm boyutunda radyoopak kitle saptandı. Septoplasti ve sol fonksiyonel endoskopik sinüs cerrahisi uygulandı,ostiomeatal kompleksi ve anterior etmoid hücreleri dolduran yumusak doku temizlendi. Sol jinjivabukkal insizyon yapılarak yumusak doku ve içerisindeki kalsifiye kitle çıkarıldı. Histopatolojik inceleme nazal polip ve kitle kalsiyum fosfat tası olarak raporlandı. Postoperatif ikinci gününde taburcu edilen hastanın kontrollerinde sorun yaşanmadı.

Tartışma: Antrolitlerin nazal polipozis ile birlikteliği çok nadirdir. Polipozisin toplumun %4'ünü etkileyen rölatif olarak daha sık görülen bir patoloji olduğu bilinmektedir. Nazal polipozisin antrolite neden olmasından çok, antrolitlerin kronik inflamasyona neden olarak polipozise yol açtığı düsünülebilir.

Anahtar Kelimeler: Nazal Polip, Antrolitiazis, Paranazal tomografi

Şekil 1. Nazal polipli kitle

[PP-151]

NAZAL POLİPOZİS HASTALARININ PROFİLİ

İbrahim Engin Çekin, Bülent Evren Erkul, Kadir Yıldız, Halil Çalışkan

GATA Haydarpaşa Eğitim Hastanesi, İstanbul

Giriş: Nazal polipozis, nedeni henüz bilinmeyen nazal mukozanın kronik enflamatuar hastalığı olarak bilinmektedir. Cerrahi tedavide, poliplerin ve hastalıklı mukozanın çıkarılması ve mukoza ile sinüslerin havalanmasının yeniden sağlanması amaçlanmıştır. Sistemik hastalık ve immün yetersizlik gibi durumlar cerrahi tedavi için olumsuz göstergelerdir. Polipler çoğunlukla cerrahi sonrası tekrar oluşmakta ve yeniden cerrahi uygulamak gerekmektedir. Astım ve nazal polipozis birlikteliğinin yüksek olduğunu bildiren bir çok çalışma vardır. Bu çalışmada nazal polipozis nedeniyle endoskopik sinüs cerrahisi (ESC) uyguladığımız hastaların yaş, cinsiyet, eşlik eden atopi (allerjik rinit, astım) ve operasyon sayılarını ortaya koymayı amaçladık.

Bulgular: Ocak 2011 – Şubat 2015 tarihleri arasında servisimizde nazal polipozis nedeniyle opere olan 76 hastanın yaş ortalaması 42.1(16-87) olarak bulundu. Bunlardan 58 hasta erkek (%76.3), 18 hasta ise kadın (%23.7) idi. Hastaların 46'sında (%60.5) nazal polipozise eşlik eden kronik rinosinüzit mevcuttu. Hastaların 23'ünde nazal polipozise eşlik eden (%30.2) allerjik rinit mevcut olup 8 hastanın (%10.2) astımı vardı. Astımı olan hastaların hepsinde kronik sinüzit de mevcuttu. Allerjik riniti olan 23 hastanın 14'ünde kronik sinüzit birlikteliği vardı 3 hastada ise nazal polipozis, astım ve allerjik rinit birlikteliği vardı. Takip süresinde 76 hastanın 40'ı (%52.6) sadece bir kez opere olurken 36 (%47.4) hasta ise birden fazla opere edildi.

Sonuç: Nazal polipozis, astım ve allerjik rinit pek çok açıdan birbiriyle ilişkilidir. Astımlı hastalarda öykü fizik muayene, nazal endoskopi ve bilgisayarlı tomografi ile nazal polipozis tanısını kesinleştirilebilir. Nazal polipozisi olan hastalara ise tedavi uygulamadan önce astım ve allerjik rinit varlığını da araştırmak gerekir. Uygun medikal tedavi ve cerrahi yaklaşımlarla nazal polipozis için uygulanacak tedavi astım ve allerjik rinit semptomlarında da düzelme sağlayabilir.

Anahtar Kelimeler: Nazal polipozis, astım, allerjik rinit, kronik sinüzit

[PP-152]

İNVERTED PAPİLLOMA

İsmail Salcan, Fatih Turan, Suphi Müderris

Erzincan Üniversitesi Tıp Fakültesi, KBB Anabilimdalı, Erzincan

Amaç: İnverted papillom (İP) neoplastik epitelin altındaki stromaya doğru çoğalmasıyla karakterize bir sinonazal tümördür. bu tümörler %90 lateral nazal duvarda ve orta konkadan köken alıp sıklıkla paranazal sinüslere lokal invazyon gösterir. %5-10 oranında malign dönüşüm gösterdikleri için erken tanı ve tedavi önemlidir. Biz bu iki olgu sunumumuzda fonksiyonel endoskopik sinüs cerrahisi (FESC), yöntemiyle tedavi ettiğimiz nadir görülen İP'lu iki olguyu sunmayı amaçladık.

Olgu: 54 ve 86 yaşında, iki hasta, zamanla artan burun tıkanıklığı, burun akıntısı ve baş ağrısı şikayeti ile kliniğimize başvurdu. Her iki hastamızda sigara kulanma öyküsü ve alerji hikayesi mevcuttu. Öykülernde başka özelik yoktu. Anterior rinoskopide, tek taraflı nazal kaviteyi dolduran polipoid kitle görüldü.

Sonuç: İnverted papilloma (İP) altındaki stromaya doğru invazyon gösteren gerçek bir hiperplastik epitelyal neoplazmdır. Hastalardaki en sık görülen semptom tek taraflı burun tıkanıklığıdır. Daha az görülen semptomlar epistaksis, rinore, baş ağrısı, epifora, diplopi ve anosmidir.. Her iki olgumuzda'da bunlara benzer şikayetler mevcuttu. Tümörin lokal invazyon ve maling dönüşüm gösterdiklerinden,-cerrahi sınırları temiz olacak şekilde total olarak eksize edilmelidir. Postoperatif histopatolojik tanı, preoperatif tanı ile uyumlu olup İP olarak rapor edildi. Hastaların takiplerinde nüks görülmedi.

Anahtar Kelimeler: İnverted papillom, burun tıkanıklığı, rekürrens, malign transformasyon

[PP-153]

YAYGIN DESTRÜKSİYONA NEDEN OLAN RİNOLİT: OLGU SUNUMU

Ömer Bayır, Kemal Keseroğlu, Latif Akan, Caner Ateşağaoğlu, Güleser Saylam, Emel Çadallı Tatar

Dışkapı Yıldırım Beyazıt Eğitim Araştırma Hastanesi, KBB Kliniği, Ankara

Giriş: Rinolitiyazis, nazal kavitede endojen veya ekzojen bir nidus etrafında tuzların birikmesiyle meydana gelen mineralize yapılardır. Tek taraflı ve yaygın destrüksiyona neden olan kitle nedeniyle kliniğimizde değerlendirilen ve cerrahi olarak tedavisi uygulanan hasta sunulmaktadır.

Olgu sunumu: 18 yıl önce nazal polip nedeniyle endoskopik sinüs cerrahisi geçiren 46 yaşında bayan hastanın, sağ nazal pasajda 10 yıldır giderek artan burun tıkanıklığı ve sağ kaş altında şişlik şikayeti vardı. Endoskopik nazal muayenesinde sağ orta meadan kaynaklanan ve sağ orta meayı tamamen oblitere eden yeşil-beyaz renkli kitlenin radyolojik incelemelerinde; sağ lamina papireseada ve frontal sinüs septumunda destrüksiyona neden olduğu görüldü. Hastaya endoskopik sinüs cerrahisi yapıldı.

Tartışma: Her ne kadar rinolitiyazisin görüntüleme tetkikleri ve muayene ile tanısı kolaylıkla yapılsa da, bu olguda olduğu gibi yaygın destrüksiyona neden olduğu durumlarda da rinolit, ayırıcı tanıda akla gelmelidir.

Anahtar Kelimeler: Rinolit, Destrüksiyon, Lamina Papiresea

[PP-154]

SEPTOPLASTİ OPERASYONU SONRASI GELİŞEN RİNOLİT

Saffet Kılıçaslan, Sinan Uluyol, Mehmet Hafit Gür

Van Bölge Eğitim Araştırma Hastanesi, Kulak Burun Boğaz Kliniği, Van

Giriş: Rinolitler genellikle burun boşluğuna yerleşmiş mineralize benign kitlelerdir. Literatürde yabancı cisim gibi eksojen sebeplere bağlı oluşabileceği gibi diş ve kemik parçaları gibi endojen objelerin sekonder olarak kalsifiye olmasıyla ortaya çıkabilecekleri belirtilmiştir. Septoplati sonrası oluşan rinolit olgusu literatür eşliğinde sunulmuştur.

Olgu: Beş yıl önce septoplati öyküsü olan 23 yaşındaki erkek hastaya, burun tıkanıklığı ve ara ara olan burun kanaması şikayeti sonrası endoskopik muayene ve bilgisayarlı tomografi tetkiki sonrası rinolit tanısı konuldu. Endokopik cerrahi yaklaşımla eksizyon ile tedavi uygulandı.

Sonuç: Rinoloit nadir görülen bir durumdur, büyük çoğunluğu eksojen sebeplere bağlı gelişmektedir. Septoplasti sonrası rinolit oluşumu literatürde rapor edilmemiş olması nedeniyle ilk olma özelliğini taşımaktadır.

Anahtar Kelimeler: Rinolit, endojen nidus, septoplasti

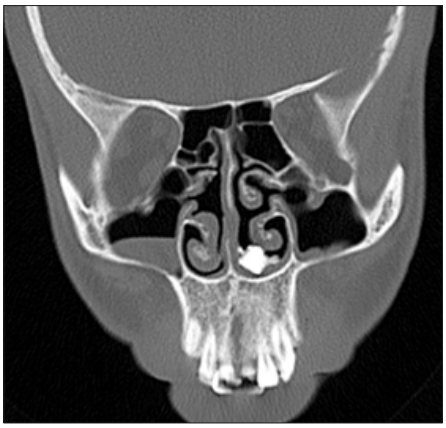

Şekil 1. Bilgisyarlı tomografide sol nazal pasajda rinolit görünümü

[PP-155]

MAKSİLLER SİNÜS İÇİNDE EKTOPİK DİŞ ZEMİNİNDE GELİŞEN DENTİJERÖZ KİST: OLGU SUNUMU

Can Özbay, Ceren Günel, Sema Başak

Adnan Menderes Üniversitesi Tıp Fakültesi, KBB Anabilim Dalı, Aydın

Dentijeröz kistler sıkışmış veya çıkmamış dişlerin kron tabakasından gelişirler. Küçük lezyonlar asemptomatik olup radyolojik incelemerde tesadüfen görülürken, büyük kistler komşu kemik yapılarda ağrısız genişlemelere neden olabilir. Bu çalışmamızda caldwell-luc prosedürü uygulanarak tedavi edilen, sağ maksiler sinüs içinde ektopik dişden kaynaklanan dentijeröz kist vakası literatür bilgileri gözden geçirilerek sunulmuştur.

Anahtar Kelimeler: dentijeröz kist, maksiller sinüs, ektopik diş

Şekil 1. Olgunun koronal kesit Paranasal sinüs BT'si

[PP-156]

RİNOPLASTİ SONRASI GEÇ DÖNEM PROLEN SÜTÜR REAKSİYONU

Rahmi Kılıç, Gökçe Şimşek, Ercan Akbay, Burak Mustafa Taş, Burak Erden

Kırıkkale Üniverstesi Tıp Fakültesi, KBB Anabilim Dalı, Kırıkkale

Giriş: Kulak-Burun-Boğaz hekimleri tarafından sıklıkta yapılan septorinoplasti operasyonları beraberinde revizyon cerrahi sıklığında artışa neden olmaktadır. Biz bu vakamızda önceki rinoplasti operasyonunun geç dönem komplikasyonu ile revizyon rinoplasti operasyonunun erken dönem komplikasyonunu sunmayı amaçladık.

Olgu: Otus dokuz yaşında erkek hasta kliniğimize burun tıkanıklığı ve burunda kozmetik deformite şikayetiyle başvurdu. Anamnezde hastanın beş sene önce dış merkezde açık teknik septorinoplasti operasyonu olduğu ve 2 yıl önce de burun ucunun kızararak dışarıya iltihap boşaldığı öğrenildi. Hastanın yapılan fizik muayenesinde önceki operasyona bağlı kolumellada ve sol medial krus cildinde skar dokusu mevcuttu. Hastada nazal cilt ve ciltaltı dokular fibrotik görünümdeydi. Nazal aksta ve septumda deviasyonu ile tip pitozu mevcut olan hastanın supratip bölgesine uyan ciltten prolen sütür görünüyordu. Hastaya revizyon rinoplasti operasyonu planlandı. Postoperatif dönemde kolumellar nekroz gelişen hastaya postoperatif 20.günde yeniden ameliyat planlandı. Operasyonda 4-5 mm'lik nekrotik alan debride edildi ve kolumella nekrozu rintala flebi ile onarıldı. Postoperatif dönemi sorunsuz olan hasta takibe alındı.

Sonuç: Rinoplasti ameliyatları günümüzde daha çok yapılmakta olup bununla beraber revizyon cerrahilerine daha çok ihtiyaç duyulmaktadır. Revizyon rinoplasti operasyonlarında önceki operasyona bağlı fibrotik değişiklikler akılda tutulmalı ve yapılacak cerrahi buna göre planlanmalıdır. Hastaya yapılacak sekonder ameliyatların primer ameliyata oranla daha fazla komplikasyon riskinin olduğu unutulmamalıdır.

Anahtar Kelimeler: Septoplasti, Eksternel rinoplasti, kolumellar insizyon, cerrahi tedavi, komplikasyon

[PP-157]

NAZOFARENKS PATOLOJİLERİNDE PUNCH BİYOPSİ SONUÇLARIMIZ

İsa Özbay, Cüneyt Kucur, Sinan Aksoy, Fatih Oghan, Semra Külekçi, Nadir Yıldırım

Dumlupınar Üniversitesi Tıp Fakültesi, KBB Anabilim Dalı, Kütahya

Amaç: Nazofarenks, anatomik olarak gözden uzak bir bölge olmasına rağmen, nazofarenksteki kitlelerden endoskop yardımıyla kolaylıkla biyopsi alınarak ayırıcı tanıya gidilebilmektedir. Bu çalışmada nazofarenkste kitle tespit ettiğimiz hastalardaki patoloji sonuçları retrospektif olarak incelenerek literatür eşliğinde tartışıldı.

Gereç ve Yöntemler: Eylül 2012-Şubat 2015 tarihleri arasında Dumlupınar Üniversitesi Evliya Çelebi Hastanesi KBB kliniğine boyunda kitle, işitmede azalma, burun tıkanıklığı, burun kanaması gibi semptomlar ile başvuran 52 hastadan alınan nazofarenks biyopsi sonuçları retrospektif olarak incelendi.

Bulgular: Nazofarenks biyopsisi yapılan hastaların 19'u (%36.5) kadın, 33'ü (%63.5) erkekti ve hastaların yaş ortalaması 37.18'di. Histopatolojik olarak 2 (%3.8) hastada malignite saptandı. 50 hastada ise lenfoid hiperplazi saptandı. Biyopsi yapılan ve malignite saptanmayan 2 hastaya takiplerde klinik şüphe üzerine tekrar biyopsi yapıldı ve tekrar yapılan biyopsilerinde de malignite saptanmadı.

Sonuç: Bu çalışmamızda, nazofarenksten biyopsi aldığımız hastaların yaş, cinsiyet, klinik ve histopatolojik analizi literatür verileri eşliğinde tartışıldı. Nazofarenksin kanser şüphesi olan olgularda, endoskop yardımıyla nazofarenksden biyopsi alınması; kısa sürede ve kolaylıkla uygulanan erken bir tanı yöntemidir.

Anahtar Kelimeler: Nazofarenkte kitle, biyopsi, malignite

[PP-158]

SUBMANDİBULAR GLANDIN CİLDE FİSTÜLİZE SİALOLİTİAZİSİ İLE BİRLİKTE WARTHİN TÜMÖRÜ OLGU SUNUMU

Arzu Tatar, Fatih Öner

Atatürk Üniversitesi Tıp Fakültesi, Kulak-Burun-Boğaz Anabilim Dalı, Erzurum

Giriş: Papiller kistadenoma lenfomatozum (Warthin tümörü) genellikle parotis bezinde görülmekle birlikte nadiren submandibuler bezde (%2.3) karşılaşılabilen benign tükrük bezi neoplazisidir. Warthin tümörü, yavaş büyüme, düşük rekürrens ve malign dönüşüm oranlarına sahiptir. Sigara ile ilişkilidir ve daha çok 5. ve 6. dekatta ortaya çıkmaktadır. Burada sialolithiazis ile birlikte görülen ve cilde fistülize apseye neden olan submandibular gland yerleşimli bir Warthin tümörlü olgu sunulmaktadır.

Olgu sunumu: 63 yaşında başka bir sağlık problemi olmayan erkek hasta, çenesinin altında sağ tarafta şişlik, ağrı ve son 4 gündür iltihaplı akıntı nedeniyle polikliniğimize başvurdu. Anamnezde yaklaşık 4 yıldır aralıklı olarak sağ submandibular bölgede yemeklerden sonra şişme ve ağrı olduğu ve bir süre sonra düzeldiği öğrenildi. Zamanla bu şişliğin kalıcı olduğu ve ilaç tedavisine rağmen düzelmediği öğrenildi. Hastanın 40 yıllık ortalama günde bir paket sigara içme öyküsü vardı. Fizik muayenede sağda angulus mandibulanın hemen altında 2x3 cm boyutlarında, cilt altında yerleşik, hareketli, yarı sert kıvamlı cilde fistülize kitle tespit edildi. Hastanın apseye yönelik tedavisi sonrası ultrasonografik muayenesi ve ince iğne aspirasyonu yapıldı. Sitoloji raporunun şüpheli gelmesi üzerine hasta eksizyonel biyopsi için hazırlandı. Operasyon sırasında kitlenin submandibular gland kaynaklı olduğu ve gland içinde 0,5x1 cm büyüklüğünde taş olduğu saptandı. Gland total olarak eksize edildi. Histopatolojik sonuç Warthin tümörü olarak raporlandı.

Tartışma: Bu vaka Warthin tümörü ile sialolithiazisin birlikte görüldüğü ve cilde fistülize apseye yol açtığı rapor edilen ilk vakadır. Bu sunum ile cilde fistülize apseli olgularda sialolithiazis ile birlikte

Warthin tümörünün olabileceği ve bu bölgedeki kitlelere yaklaşımda bu durumun akılda tutulması gerektiğini vurgulamak istedik. Pek çok kanser hastalığında olduğu gibi kronik enflamasyon Warthin tümörü gelişiminde etyolojik bir neden olabilir.

Anahtar Kelimeler: Warthin Tümörü, Sialolitiazis, Submandibular Gland

[PP-159]

ALLERJİK FUNGAL RİNOSİNÜZİTE BAĞLI GÖRME KAYBI

Muammer Melih Şahin, Alper Kutalmış Türkcan, Süleyman Sabri Uslu, Mustrafa Çolak, Ayça Aydın

Gazi Üniversitesi Tıp Fakültesi, Kulak Burun Boğaz Anabilim Dalı, Ankara

Allerjik fungal sinüzit(AFS) ilk olarak 1970'li yıllarda Safirstein ve Millar tarafından tanımlanmıştır (1,2). AFS, nazal polipozis ile seyreden bir kronik rinosinüzit formudur (3). AFS de patolojik bulgular olarak, sinus mukozasını invaze etmemiş fungal mikroorganizmalar, eozinofil baskın alerjik müsin birikimi ve Charcot-Leyden kristalleri izlenmektedir (5). AFS'li hastalar genellikle immünkompetan olup, nazal polipozis, astım ve rinit gibi atopik hastalıklarla sık birliktelik göstermektedir (6). AFS li hastalarda en yaygın görülen orbital bulgu proptozis olup diplopi, oftalmopleji ve nadir olarak görme kaybı diğer orbital bulguları oluşturmaktadır (3). AFS'ye bağlı gelişen görme kaybı sfenoid sinüs lateral duvarında kemik erozyonu etkisi sonucu optik sinir tutulumuna bağlı izlenmektedir ve çok nadir olak görülmektedir (3,7,8). Bizim olgumuz, allerjik fungal sinüzite bağlı total görme kaybı şikayeti ile başvuran onaltı yaşında bayan hasta. Hastamız son beş gündür sağ tarafta progresyon gösteren görme kaybı şikayeti ile tarafımıza başvurdu. Öyküsünde, sekiz ay önce kliniğimizde AFS nedeniyle opere olduğu ve kronik alerjik astımı olduğu öğrenildi. Fizik muayenesinde sağ nazal kavitde serö-pürülan akıntı ve görme muayenesinde sağ taraf 1/10, sol taraf 10/10 olarak değerlendirildi. Yapılan manyetik rezonans(MR) görüntülemesinde sağ sfenoid sinüs içerisinde optik sinir ile komşuluk halinde alerjik fungal sinüzit ile uyumlu olabilecek yumuşak doku artışı ve sağ retrobulber planda diffüz patolojik sinyal değişikliği izlendi. Endoskopik sinüs cerrahisinde sağ sfenoid sinüs içerisinde optik sinir ile yakın ilişkide polip ve eozinofilik müsin izlendi ve temizlendi. Hastanın operasyondan oniki saat sonra yapılan görme muayenesinde sağ gözde görmenin 5/10'a, kırksekiz saat sonra 9/10'a yükseldiği gözlendi. Hastamıza medikal olarak antibiyotik tedavisine ek üç gün süre ile 4mg/kg steroid tedavisi uygulandı. Hastamız postoperatif otuzuncu gününde olup şikayeti bulunmamaktadır.

Anahtar Kelimeler: allerjik, fungal, sinüzit, optik, nöropati

[PP-160]

ÖN KAFA TABANI DEFEKTLERİ ONARIMINDA FORMALDEHİD İLE KALIPLANMIŞ FASYA LATA KULLANIMI

Abdülhalim Aysel, Sercan Göde, Raşit Midilli, Bülent Karcı

Ege Üniversitesi Tıp Fakültesi, Kulak Burun Boğaz Anabilim Dalı, İzmir

Rinore, subaraknoid aralık ile ekstrakranyal bölge arasındaki anormal bağlantı ile ortaya çıkan ve görülen bir durumdur. Tedavi edilmez ise ciddi morbidite ve mortalitelere neden olabilmesi rinore tedavisini önemli kılmaktadır.

Otogreft olarak septum kıkırdak grefti, temporal fasya, fascia lata, kadavra cilt veya fasyası serbest ve pediküllü mukoperikondral flepler, etmoid lamina, vomer, mastoidden alınan kemik greftler endonazal endoskopik rinore onarımında kullanılabilir. Bunların içinde fasya lata en sık kullanılan greftlerdendir.

Bu çalışmada BOS fistül yeri onarımı için %4'lük formol ile sert hale getirilip, şekillendirilebilen, daha dayanıklı hale getirilmiş fascia lata greftiyle endoskopik endonazal defekt onarımı tekniğini uyguladığımız hastaların sonuçlarını sunmaktayız.

Anahtar Kelimeler: BOS rinore, fasia lata, formaldehit

[PP-161]

TEK TARAFLI KULAK AĞRISI ŞİKAYETİ İLE GELEN HASTADA İNVERTED PAPİLLOMA OLGUSU

Celal Günay, Erkan Soylu, Ahmet Mahmut Tekin

Özel Medipol Mega Üniversite Hastanesi KBB Anabilim Dalı, İstanbul

Schneiderian membran, burun içini döşeyen ektodermal kökenli mukoza olarak bilinir. Bu mukozadan köken alan papillomlar tüm sinonazal tümörlerin %0.4- 4.7'sini oluştururlar. Fungiform, inverted ve silendirik olmak üzere 3 tipleri vardır. Fungiform tip daha çok septumdan köken alırken, diğer iki tip lateral nazal duvar kaynaklıdır. Inverted papillom (İP) sinonazal papillomların %47'sini oluşturur ve hiperplastik epitelin stroma içine doğru prolifere olması ile karakterizedir.Tedavisi cerrahi olup,altın standart yaklaşım mediyal maksillektomi ile lateral rinotomiyi içeren açık radikal yaklaşımdır.Olgumuzda yaklaşık iki aydır ortaya çıkan sol kulak ağrısı ve burun tıkanıklığı mevcut idi.Yapılan KBB muayenesinde sol nazal vestibül girişinden nazofarenkse kadar uzanan,septumda sağa deviasyona neden olan,-nazal pasajı tama yakın kapatan polipoid görünümlü kitle izlendi. Diğer muayene bulgularında bir özellik yoktu.Çekilen paranazal sinüs tomografisinde sol nazal kaviteyi oblitere eden nazofarenkse uzanım gösteren,septumda sağa deviasyona neden olan frontal sinüs-sol paramedyan kesiminde ve sol maksiller sinüste yumuşak doku komponentinin eşlik ettiği kalsifikasyonlar içeren irregüler konturlu lobüler lezyon izlendi.Hastadan alınan punch biopside inverted schnederian papilloma patoloji sonucu gelmesi üzerine hastaya tek taraflı endoskopik sinüs cerrahisi ve medyal maksillektomi uygulandı. 6 ay sonra yapılan kontrolllerde nüks gözlenmedi.

Anahtar Kelimeler: İnverted papilloma, paranasal sinüs tümörleri, otalji

[PP-162]

İZOLE MAKSİLLER SİNÜZİTE NEDEN OLAN ROSAİ DORFMAN HASTALIĞI; NADİR BİR OLGU SUNUMU

Vahit Mutlu, Mustafa Sıtkı Gözeler, Arzu Önder Tatar, Muhammet Sedat Sakat, Berrin Aydın

Atatürk Üniversitesi Tıp Fakültesi, KBB Anabilim Dalı, Erzurum

Amaç: Rosai Dorfman Hastalığı etyolojisi tam olarak bilinmeyen sıklıkla bilateral masif, ağrısız servikal lenf nodu büyümesi, ateş, lökositoz, yüksek eritrosit sedimentasyon hızı ve poliklonal hipergamaglobulinemi ile karekterize bir hastalıktır(1). Hastalığın patolojik tanısında lenf bezi veya tutulan organlardan alınan materyallerin histolojik incelenmesi yanı sıra ince iğne aspirasyon biyopsileri ile sitolojik düzeyde de tanı konulabilmektedir(2). Olguların %25'inde ekstranodal tutulum izlenir. En sık gözler, baş-boyun bölgesi, üst solunum yolu, deri-derialtı dokusu ve santral sinir sistemi etkilenir (1,2).

Bu bildiride servikal lenf nodlarını ve ekstranodal olarakta sol maksiler sinüs medial duvarı ile sol nazal kaviteyi tutan ve bunun sonucunda da izole maksiler sinüzit oluşturan, nadir görülen bir Rosai Dorfman Hastalığı olgusu sunulmuştur.

Olgu: Olgumuz yaklaşık iki yıldır boyunda kitlelerin varlığı, zaman zaman ateş yükselmesi ve genel bir halsizlik, son üç aydır da burun tıkanması ve sol yüz ağrısı şikayetleri olan 36 yaşında, bayan hastaydı. Boyun lenf bezlerine uygulanan biopsi sonucunda Rosai Dorfman Hastalığı belirlenen hastaya çekilen pozitron emisyon tomografi ve paranazal sinüs tomografisi sonucunda çeşitli seviyelerde servikal lenf nodu tutulumu yanı sıra sol maksiler sinüs medial duvarı ve sol nazal kavitede de tutulum ve sol maksiler sinüste, izole kronik sinüzit varlığı tespit edildi (Resim 1). Genel anestezi altında endosko-

pik sinüs cerrahisi uygulanarak mevcut kitle total eksize edilip sinüs içeriği temizlendi. Postoperatif patoloji sonucu yine Rosai Dorfman Hastalığı olarak bildirildi.

Yorum: İzole veya unilateral kronik sinüzit olgularında, nadir görülmesine rağmen osteomeatal kompleksi ve maksiler sinüs medial duvarını çok nadiren tutabilen Rosai Dorfman Hastalığı'da etyolojide akla gelmelidir.

Anahtar Kelimeler: Ekstranodal tutulum, Rosai Dorfman, Sinüzit

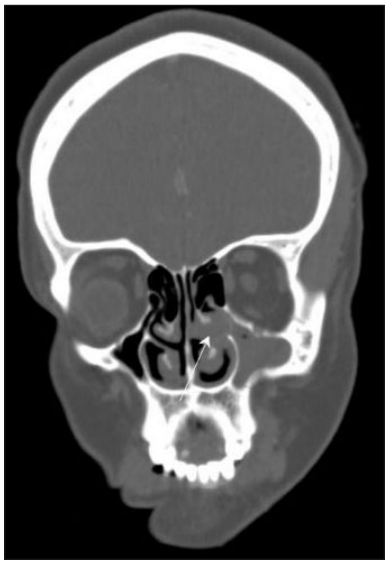

Şekil 1.

[PP-163]

YETİŞKİNLERDE NAZAL OBSTRÜKSİYONUN BİR SEBEBİ: ADENOİD HİPERTROFİ

Cüneyt Kucur, İsa Özbay, Onur Erdoğan, Fatih Oğhan, Nadir Yıldırım

Dumlupınar Üniversitesi Tıp Fakültesi, KBB-BBC Anabilim Dalı, Kütahya

Amaç: Nazal obstrüksiyon şikayeti ile gelen erişkin hastaların ayırıcı tanısında, 16 yaşından sonra regrese olması gereken hipertrofik adenoid dokusunun akılda tutulması gerekmektedir.

Yöntem: 2012-2014 yılları arasında Evliya Çelebi Eğitim ve Araştırma Hastanesi Kulak-Burun-Boğaz Kliniğine 16 yaş üzerindeki nazal obstrüksiyon şikayetiyle başvuran hastalardan adenoid hipertrofi saptanıp adenoidektomi yapılan vakalar retrospektrif olarak incelenerek veriler kayıt edildi.

Bulgular: Bu tarihler arasında kliniğimizde burun tıkanıklığı nedeniyle adenoidektomi operasyonu yapılan toplam 660 hasta mevcut idi. Bu hastalardan 64 (%9.7)'ü 16 yaşın üzerinde idi. Hastaların 35(%54.7)'i erkek 29(%45.3)'u kadın idi ve yaş ortalamaları 23.95'idi.

Sonuç: Kulak burun boğaz pratiğinde nazal obstrüksiyon sık rastlanılan semptomlardan biridir. Çocukluk çağındaki hastalarda adenoid hipertrofi ayırıcı tanıda sıklıkla düşünülmektedir. Fakat erişkin hastalarda ayırıcı tanıda göz ardı edilebilmekte veya eşlik eden diğer patolojilerden dolayı atlanabilmektedir. Sunmuş olduğumuz seride de görülebileceği üzere yetişkin yaşlarda dahi adenoid hipertrofi burun tıkanıklığının sık nedenlerinden birisidir. Hastaların muayenesi sırasında nazal pasaj ile beraber nazofarenks değerlendirmesi de muhakkak yapılmalıdır.

Anahtar Kelimeler: adenoid hipertrofi, yetişkinlerde adenoid vejetasyon, nazal obstrüksiyon

[PP-164]

BURUN SIRTINDA MUKOSEL OLGUSU

Erkan Soylu, Fahrettin Yılmaz, Ömer Faruk Çalım, Celal Günay, Ahmet Mahmut Tekin

Medipol Üniversitesi

Giriş: Burun sırtında mukosel olgusu oldukça nadir görülebilen bir patolojidir. Rinoplasti ameliyatlarından sonra nazal dorsumda mukosel oluşan birkaç vaka bildirilmiştir.

Olgu: Bizim vakamız 40 yaşında erkek hasta idi ve daha önce iki kez rinoplasti ameliyatı olmasına karşın burundan nefes almada problemi devam ediyordu ayrıca burnunun şeklinden de memnun değildi. Fizik muayenesinde bilateral nazal kavitede sineşiler mevcuttu. Nazal dorsumda radix bölgesinde çökme mevcuttu. Supratip bölgesinde bir şişkinlik farkediliyordu. Tip düşüktü, septumda destek kartilajı olmadığından kolumella çökmüştü. Hastanın saddle nose deformitesinin düzeltilmesi için genel anestezi altında kostal kartilaj greft ile onarılması kararlaştırıldı. Burun sırtı cildi eleve edildiğinde supratip bölgesinden rhinion bölgesine kadar uzanan kistik bir kitle ile karşılaşıldı. Kist insize edildiğinde içerisinden mukoid materyal aspire edildi. Kist cidarı ile beraber eksize edildi. Patoloji sonucu mukosel ile uyumlu geldi.

Tartışma: Burun sırtında mukosel, daha önce bildirilen vakalarda ya burun sırtına uygulanan materyallerden oluşan yabancı cisim reaksiyonuna ya da nazal kavite mukozasından tamamen temizlenmeden nazal dorsuma uygulanan greftlere bağlanmıştır. Burun sırtına uygulanan kalıcı sütürler özellikle derin geçilip nazal kavite ile temas halinde olursa nazal mukozayı ve sekresyonlarını burun sırtına taşıyabilmektedir. Nazal mukozayı içeren greftler de uygulandıktan sonra burun sırtında mukozal sekresyonlar devam ettiğinden dolayı mukosele yol açabilmektedirler.

Anahtar Kelimeler: mukosel, septorinoplasti, nazal dorsum

[PP-165]

POSTOPERATİF GEÇ DÖNEM ADENOİDEKTOMİ KANAMASI; VAKA SUNUMU

Tolga Çiçek, Osman İlkay Özdamar, Gül Acar, Muhammet Tekin, Servet Karaca

İstanbul Medeniyet Üniversitesi Göztepe Eğitim ve Araştırma Hastenesi, KBB-BBC Anabilim Dalı, İstanbul

Adenoidektomi ve tonsillektomi KBB pratiğinde en sık uygulanan operasyonlar olup, kanama komplikasyonu bu ameliyatlarda en sık karşılaşılan problemlerden biridir. Kanama operasyon sırasında olabileceği gibi ameliyat sonrasında da gelişebilmektedir. Hastanın tekrar genel anestezi almasını ve müdahaleyi gerektirecek kadar yoğun postoperatif kanamalar olabilmekte ve nadiren de olsa kan transfüzyonu gerektirecek tablolar oluşabilmektedir. Postoperatif bir komplikasyon olarak kanama genellikle ilk 24 saatte (erken postoperatif komplikasyon) olmasına rağmen nadiren ilk 24 saati aşan süre sonrasında (geç postoperatif komplikasyon) ve hatta çok daha nadir olarak ameliyattan 1 hafta ve sonrasında da gelişebilmektedir. Bu çalışmada, başka bir merkezde 10 gün önce Adenoidektomi operasyonu uygulanan ve geç postoperatif kanama nedeniyle acil servisimize başvuran adelösan yaştaki bir hastayı sunacağız. Aniden başlayan burun kanaması ve postnazal akıntı hissi şikayetleri ile acile başvuran hastanın kanaması posterior tampon yapılarak durdurulabilmiştir. Literatürü gözden geçirerek, çok nadir rastlanan adenoidektomi'nin geç dönem kanama komplikasyonunu ve bunun tedavisini tartışacağız.

Anahtar Kelimeler: adenoidektomi, çocuk, komplikasyon, postoperatif geç kanama

Sağ nazal kaviteden nazofarenks endoskopik görünümü

Şekil 1. Kanama durdurulduktan sonraki 3. günde yapılmış Nazofarenks endoskopik bakısı. Rezerv dokunun olmadığı, granulasyon dokusunun oluştuğu izlenmekte

[PP-166]

NADİR BİR ANATOMİK VARYASYON: MAKSİLLER SİNÜS MEDİAL DUVARININ PARSİYEL AGENEZİSİ

Eda Şimşek

Erzurum Bölge Eğitim ve Araştırma Hastanesi, Kulak Burun Boğaz kliniği,Erzurum

Paranazal sinüslerin anatomik varyasyonlarından en sık görülenler Ager nazi hücresi, pnömotize orta konka, paradoks orta konka, haller hücresi, onodi hücresi, pnömatize unsinat prosestir. Bu sık görülen varyasyonlar dışında pnömatize alt konka, pnömatize krista galli, pnömatize septum, bifid orta konka gibi anatomik varyasyonlarla nadir de olsa karşılaşılabilir. Bu varyasyonların iyi tanınması, sinonazal şikayetlere açıklık getirmesi yanında endoskopik sinüs cerrahisinde cerrahın yaklaşımını yönlendireceğinden önem kazanmaktadır. Biz bu olgu sunumunda kronik frontal bölgede baş ağrısı şikayeti ile başvuran hastada tespit ettiğimiz çok nadir bir anatomik varyasyon olan maksiller sinüsün medial duvarının parsiyel agenizisini sunarak literatüre katkı sağlamayı amaçladık.

Anahtar Kelimeler: Maksiller Sinüs, Anatomi, Varyasyon

Koronal planda bilgisayarlı tomografisi.

Şekil 1. Sol maksiller sinüs medial duvarında agenezi

[PP-167]

İKİ ODAKLI EKSTRAMEDÜLLER SİNONAZAL PLAZMOSİTOM: OLGU SUNUMU VE TÜRKÇE LİTERATÜR TARAMASI

Ömer Aşkıner, Fahrettin Yılmaz, Ömer Faruk Çalım, Erkan Soylu, Burak Kersin

İstanbul Medipol Üniversitesi Tıp Fakültesi, Kulak Burun Boğaz Anabilim Dalı, İstanbul

Giriş: Ekstramedüller plazmositomlar sıklıkla baş-boyun bölgesini tutan, en sık sinonazal bölgede görülen non-epitelyal tümörlerdir. Bir ekstramedüller plazmositom vakası, kliniğimizde tedavi edilen biloküler bir vaka üzerinden tartışılmıştır.

Olgu: 3 aydır burun tıkanıklığı şikayeti ile gelen 29 yaşında bayan hastanın muayenesinde sağ nazal pasajı kapatan kitle ve sol tarafta septumdan nazal boşluğa doğru hafif kabarıklık görüldü. Ağız içinde sert damakta orta hatta 2 cm çapında sert, ağrısız kabarıklık mevcuttu. Boyun muayenesi normaldi. Çekilen paranazal BT'de sağ nazal boşluğu tamamen doldurarak koanaya uzanan, septumu erode eden, palatin kemiği erode ederek oral kaviteye doğru bombeleşme gösteren kitle görüldü. Ayrıca sol maksiller sinüs lateral duvarında zigomatik kemiğe doğru ekspansil karakterde büyümüş 1 cm'lik aynı özellikte kitle mevcuttu. Alınan biyopsi sonucu plazmositom geldi. Yapılan tetkiklerde sistemik tutulum olmadığı saptandı ve ekstramedüller plazmositom tanısı kondu. Hasta hematoloji ve radyasyon onkolojisi ile konsülte edilerek tedavide cerrahi-radyoterapi kombinasyonu uygulanmaya karar verildi. Endoskopik ve Caldwell-Luc yaklaşımı ile opere edildi. Postoperatif 2.ayda sağ kulakta seröz otit gelişen hastaya lokal anestezi altında T tüp takıldı. Başka komplikasyon gelişmedi. Postoperatif radyoterapi verildi. 6. ayda yapılan PET BT'de rezidü, nüks, sistemik yayılım görülmedi. Hastanın takipleri devam etmektedir.

Tartışma ve Sonuç: Plazma hücre diskrazilerinin %2 'den azını oluşturan ekstramedüller plazmositomlar, tüm baş boyun malinitelerinin %1'den azını meydana getirmektedir. En sık tutulan bölge sinonazal bölgedir. En sık semptom burun tıkanıklığı olmakla birlikte, kitlenin yerine göre değişkenlik göstermektedir. Vakaların çoğu tek odaklı olmakla birlikte, nadiren multiloküler olgular da bildirilmiştir. Vakamız Türkçe literatürdeki ilk biloküler ekstramedüller plazmositom vakasıdır

Anahtar Kelimeler: Ekstramedüller Plazmositom, Endoskopik Yaklaşım, Sinonazal Tümör

[PP-168]

NONPOLİPÖZ KRONİK SİNÜZİTLİ HASTALARDA PREOPERATİF SEMPTOM SKORLARI İLE RADYOLOJİK EVRELEME SKORLARI ARASINDAKİ İLİŞKİ

Zülküf Kaya[1], Kaan Önder[2], Mustafa Sıtkı Gözeler[2], Sedat Sakat[2], Arzu Tatar[2], Berrin Aydın[2]

[1]Palandöken Devlet Hastanesi, KBB Kliniği, Erzurum
[2]Atatürk Üniversitesi Tıp Fakültesi, KBB Anabilim Dalı, Erzurum

Giriş: Kronik sinüzit, sinüs ostiumlarının tıkanması, sekresyonların birikmesi ve enfeksiyon ile karakterize paranazal sinüs inflamasyonudur. Kronik sinüzitli hastalarda, antibiyotikler, dekonjestanlar ve mukolitik ajanlar ile uygun medikal tedavi kullanılmasına rağmen, semptomlar 3 aydan daha uzun bir süre devam etmektedir. Paranazal sinüslerin bilgisayarlı tomografisi (BT), nasal kavite ve paranazal sinüslerin değerlendirilmesini sağlar.

Metod: Bu çalışmaya kronik rinosinüzit tanısı olan 40 hasta alındı. Hastalarımızın 12'si kadın 28'i erkek idi ve yaşları 17 ile 50 arasında değişiyordu (ort 28.07). Allerjik rinosinüzitli, kistik fibrozisli, nazal polipozisli, gastroözefagial reflülü, astımlı ve silier diskinezili vakalar ile nazal tıkanıklığa yol açan septal deviasyonlu hastalar çalışma dışında tutuldu.Hastalara Paranazal sinus CT çektirildi.

Klinik semptom ve bulguları değerlendirmeye 5 majör ve 5 minör kriter alındı. Majör semptom ve bulgu olarak burun tıkanıklığı, anterior nazal akıntı, posterior nazal akıntı, yüzde dolgunluk hissi veya ağrı, koku bozukluğu olarak değerlendirildi. Minör semptom ve bulgu olarak öksürük,baş ağrısı, dental ağrı, ağız kokusu ve tad bozukluğu olarak değerlendirildi.

Radyolojik evreleme sistemi olarak Lund-Mackay evreleme sistemi kullanıldı. Bu evreleme sistemi her bir lokalizasyonundaki hücrelerin tam veya parsiyel opasifikasyonların puanlandırmasına dayanmaktadır.

Bulgular: İstatistiksel analizlerde Mann-Whitney U, Ki-kare, Spearman korelasyon Student-t testi ve tek yönlü varyans analizi kullanıldı. Bu analizler SPSS paket programı kullanılarak çalışıldı. Preoperatif semptom skorları ile radyolojik evreleme skorları arasında spearman korelasyon testine gore anlamlı bir fark bulunmadı (r/P=0,17187/0,2739;p >0,05).

Sonuç: Bu çalışmada radyolojik evreleme ile semptomlar arasında korelasyon bulamadık. Bundan dolayı CT, kronik rinosinüzit semptom şiddetini değerlendirmede yeterli değildir sonucuna varılabilir.

Anahtar Kelimeler: Nonpolipöz Kronik Sinüzit, Semptom, Radyolojik Evreleme

[PP-169]

NAZAL KAVİTENİN NADİR GÖRÜLEN PRİMER EWİNG SARKOMU: OLGU SUNUMU

Deniz Avcı[1], Sinan Akdeniz[1], Vahap Temiz[1], Kerem Kökoğlu[1], Sedat Çağlı[1], İmdat Yüce[1], Şerife Seçil Karabulut[2], Ersin Özaslan[3]

[1]Erciyes Üniversitesi Tıp Fakültesi, KBB Anabilim Dalı, Kayseri
[2]Erciyes Üniversitesi Tıp Fakültesi, Tıbbi Patoloji Anabilim Dalı, Kayseri
[3]Erciyes Üniversitesi Tıp Fakültesi, Tıbbi Onkoloji Bilim Dalı, Kayseri

Sinonazal tümörler, tüm vücut tümörlerinin %0.2- 0.8'ini, üst solunum yolu tümörlerinin %3'ünü oluşturur. Bu tümörlerin %77'si maksiller sinüs kaynaklıdır (1). Bu bölge tümörlerinin %80'i skuamöz hücreli karsinom, %10-15 kadarı adenokarsinom ve adenoid kistik karsinomdur. %4-6 kadarını ise lenfoma, melanom, estezionöroblastoma ve sarkomalar oluşturur (1,2). Bu yazıda 21 yaşında bayan hastada çok nadir görülen nazal kavite kaynaklı PNET/Ewing Sarkomu tanı, ayırıcı tanı ve tedavi özellikleriyle literatür eşliğinde tartışıldı.

Anahtar Kelimeler: Ewing sarkom, nazal kavite, pnet, sinonazal

[PP-170]

FARKLI NAZAL TAMPONLARIN HASTA ANKSİYETESİ ÜZERİNE ETKİLERİ

Çiğdem Kalaycık Ertugay[1], Ela Araz Server[2], Uzdan Uz[3], Hatice Asan[4], Özgür Yiğit[2]

[1]Haydarpaşa Numune Eğitim ve Araştırma Hastanesi, Kulak Burun Boğaz Kliniği, İstanbul
[2]İstanbul Eğitim ve Araştırma Hastanesi, Kulak Burun Boğaz Kliniği, İstanbul
[3]Bayındır Devlet Hastanesi, Kulak Burun Boğaz Kliniği, İzmir
[4]Tokat Devlet Hastanesi, Kulak Burun Boğaz Kliniği, Tokat

Giriş: Septoplasti sonrasında nazal tampon uygulaması sıklıkla kullanılmaktadır. Çalışmamızda septoplasti öncesi ve sonrasında kullanılan tampon materyaline göre anksiyete skorları değerlendirilmiştir.

Gereç-Yöntem: Tokat Devlet Hastanesi'nde genel anestezi altında septoplasti operasyonu uygulanan 124 hasta çalışmaya dahil edildi. Hastalar randomize olarak grup A (merosel kullanılan 35 olgu), grup B (silikon splint kullanılan 59 olgu), grup C (eldiven parmaklı merosel kullanılan 30 olgu) olarak üçe ayrıldı. Tüm hastalara preoperatif "Beck Anksiyete Ölçeği" uygulandı. Ameliyattan iki gün sonra tüm hastaların tamponları çekildi. Hastalara tampon çekilirken ve tampon çekildikten 3 saat sonra anket formu tekrar uygulandı.

Bulgular: Hastaların preoperatif anksiyete oranları arasında istatistiksel olarak anlamlı bir farklılık bulunmadı. Grup A, B ve C'de preoperatif "Beck Anksiyete Skoru" sırasıyla 7,5 (±8,98), 6,72 (±10,2), 7,8 (±6,91), tampon çekilirken bakılan ortalama skoru 10,7 (±6,85), 5,2 (±6,42), 6,3 (±8,98) ve tampon çekildikten 3 saat sonra bakılan ortalama skor 2,3 (±2,59), 2,7 (±5,83), 2,3 (±4,32)'dir. Silikon splint grubunda tampon çekilirken belirtilen skor diğer gruplardan anlamlı oranda daha düşük izlenirken, tampon çekildikten sonra tüm gruplarda izlenen skorlar diğer zaman dilimlerine göre anlamlı derecede düşük bulundu.

Tartışma ve Sonuç: Çalışmamızda nazal tampon çeşitlerinin karşılaştırmasında silikon nazal splint kullanılmasının hastaların anksiyete oranını azalttığı görülmüştür. Tampon çekildikten sonra skorlar göz önünde bulundurulduğunda, burun tamponları konusunda hastalar daha fazla aydınlatılabilinirse endişelerinin azalabileceği de düşünülmüştür.

Anahtar Kelimeler: septoplasti, nazal tampon, anksiyete

[PP-171]

NAZAL DORSUMDA NADİR GÖRÜLEN DERMOİD KİST OLGUSU

Mustafa Çelik, Selman Sarıca, Mücahit Altınışık, İsrafil Orhan, Ali Okur

KSÜ Tıp Fakültesi, KBB Anabilim Dalı, Kahramanmaraş

Nazal dermoid sinüs kisti (NDSK) nadir görülen bir doğumsal orta hat anomalisidir. Hem ekdodermal hem de mezodermal parçalar içerir, dolayısıyla skuamöz epitel örtünün yanısıra saç folikülleri, ter bezleri, düz kas ve sebase dokular içerebilir. Nazal dermoid kistler baş-boyun dermoid kistlerinin %10'nunu ve tüm dermoid kistlerin %1'ini oluşturur. NDSK'da; diğer kraniofasiyal dermoidlerden farklı olarak kist, sinüs veya fistülün intrakraniyal uzanımı olabilmektedir. Matür doku içermesi nedeniyle dermoid kistler çoğu zaman selimdir. Dermoid kistin nadiren görülen malign formu erişkinlerde sıklıkla skuamöz hücreli karsinom, bebek ve çocuklarda da endodermal sinus tümörü olarak gelişir. Malignite ihtimali nedeniyle fistül traktı ile kistin total eksizyonu yapılmalıdır. Biz bu vakada, nazal dorsumda dermoid kisti olan hastayı ve hastaya uygulanan cerrahi yöntemi sunmaktayız.

Anahtar Kelimeler: dermoid kist, dermoid sinüs, nazal dorsum

[PP-172]

HİPEROSTOZİS FRONTALİS İNTERNA VE PNÖMOSİNUS DİLATANS

Mesut Oral[1], Yusuf Özgür Biçer[1], Serap Köybaşı Şanal[1], Rüstem Filiz[1], Emine Dağıstan[2]

[1]Abant İzzet Baysal Üniversitesi Tıp Fakültesi, KBB Anabilim Dalı, Bolu
[2]Abant İzzet Baysal Üniversitesi Tıp Fakültesi, Radyoloji Anabilim Dalı, Bolu

Hiperostozis frontalis interna (HFİ) frontal kemiğin iç tabula kalınlığının artması olarak tanımlanır.HFİ etiyopatogenezi kesin olarak bilinmemektedir ama kafa kemiklerinin büyümesinde hormonların etkili olduğu öne sürülmüştür. HFİ genellikle önemli bir klinik bulgu vermez ve rastlantısal olarak saptanır. Nadir olarak frontal kemik iç tabuladaki aşırı büyüme beyin dokusuna bası yaparak baş ağrısı,epilepsi ve demans gibi nöropsikiyatrik hastalıklara neden olabilir. Pnömosinüs dilatans paranasal sinüslerin, içinde hava bulunan ve normal epitelle döşenmiş anormal lokalize genişlemesini ifade etmektedir.Bu çalışmada akut nazofarenjit ve efüzyuonlu otitis media tanısıyla izlenen ve tesadüfen HFİ ve pnömosinüs dilatans saptanan bir olgu sunulmuştur.Literatürde HFİ ile pnömosinüs dilatans'ın birlikte görülebilmesi ile ilgili olguya rastlanılmamıştır. Sonuç olarak, olgumuzdaki gibi tesadüfen saptanan HFİ ve pnömosinüs dilatans'ın özelliklerini ve Paget hastalığı, fibröz displazi gibi frontal kemiği tutan hastalıkları da ayırıcı tanıda akla getirmemiz gerektiğini vurgulamayı amaçladık.

Anahtar Kelimeler: dilatans, frontalis, hiperostozis, interna, pnömosinüs

[PP-173]

DEV RİNOLİT; OLGU SUNUMU

Süha Ertuğrul

Karabük Üniversitesi Karabük Eğitim ve Araştırma Hastanesi, Kulak Burun Boğaz Hastalıkları, Karabük

Rinolit, nazal kavitede bir nidus etrafında magnezyum ve kalsiyum tuzlarının birikmesi sonucu meydana gelen mineralize kitledir. Nidus, kan pıhtısı, epitelyal debris, kemik ve diş parçacıkları gibi endojen veya nazal tampon materyali, kağıt, bitki çekirdekleri, taş gibi eksojen yabancı cisimlerin yıllarca sürebilen mineralizasyonu sonucu oluşur. Rinolit, bir süre latent peryottan sonra semptomatik olarak ortaya çıkar. Genellikle burun tabanında ve septumla alt konka arasında yer aldıklan görülür. Bu yazıda tek taraflı burun tıkanıklığı, iltihabi akıntı ve baş ağrısı yakınmaları ile başvuran, sol nazal kavitede alt ve orta meatusu dolduran, tüm nazal pasaj boyunca uzanıp nazofarenkse uzanım gösteren dev rinolit olgusu sunulmuştur. Küçük komplike olmayan rinolitlerde lokal anestezi altında forseps yardımıyla rinolit çıkarılabilirken, büyük, çevre dokulara invaze olmuş, kemik veya kıkırdak dokularda erozyona yol açmış komplike vakalarda, genel anestezi altında endoskopik yaklaşım daha uygun olmaktadır. Rinolit, nadir görülmesine rağmen tek taraflı burun tıkanıklığı, pürülan akıntı ve baş ağrısı yakınmaları olan hastalarda akılda tutulmalıdır ve komplike vakalarda genel anestezi altında çıkarılmalıdır.

Anahtar Kelimeler: burun, dev rinolit, yabancı cisim

Alt ve orta meatusu dolduran rinolit

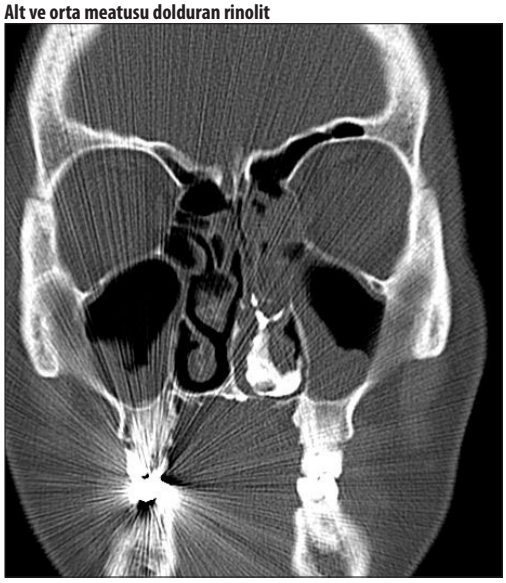

[PP-174]

BEYİN OMURİLİK SIVISI RİNORENİN ENDOSKOPİK ONARIMI; KLİNİK TECRÜBELERİMİZ

Alper Ceylan, Alper Dilci, Fikret İleri, Süleyman Sabri Uslu, Metin Yılmaz, Yusuf Kızıl, Ayça Aydın

Gazi Üniversitesi Tıp Fakültesi, Kulak Burun Boğaz Anabilim Dalı, Ankara

Beyin omurilik sıvısı (BOS) rinore; günümüzde endoskopik sinüs cerrahisi ve nörocerrahi uygulamalarının da artışıyla daha sık görülmekte ve yarattığı morbidite nedeniyle önem kazanmaktadır. BOS rinore olgularına endoskopik endonazal yaklaşım, defekti daha iyi görüntüleyerek lokalizasyonu belirleme, transkranial yaklaşıma oranla daha yüksek başarı ve daha düşük morbidite ve mortalite oranları nedeniyle uygun adaylarda günümüzde tercih edilen yöntem olmuştur.

Çalışmamızda 2006-2015 yılları arasında kliniğimizde endoskopik endonazal yolla onarım yapılan BOS rinore olguları ve sonuçları ele alınmıştır.

Anahtar Kelimeler: BOS rinore, endoskopik endonazal, menenjit

[PP-175]

HAZIR FASYA GREFTİNE BAĞLI BOS RİNORE ONARIMINDA ERKEN DÖNEM BAŞARISIZLIK NEDENİ: OLGU SUNUMU

Cem Saka[1], Latif Akan[1], Hayri Kertmen[3], Gökhan Toptaş[1], Ömer Bayır[1], Mehmet Hakan Korkmaz[2]

[1]Dışkapı Yıldırım Beyazıt Eğitim Araştırma Hastanesi, KBB Kliniği, Ankara
[2]Yıldırım Beyazıt Üniversitesi Tıp Fakültesi, KBB Anabilim Dalı, Ankara
[3]Dışkapı Yıldırım Beyazıt Eğitim Araştırma Hastanesi, Beyin Cerrahisi Kliniği, Ankara

Giriş: Endoskopik transsfenoidal hipofiz cerrahisi (ETSH) güvenli bir prosedür olmasına rağmen, bir çok seride anlamlı sayıda komplikasyon bildirilmiştir. Bos rinore, anterior hipofizer yetersizlik ve diabetes insipitus en sık gorülen komplikasyonlardır. Bu bildiride ETSH operasyonu sırasında BOS kaçağı nedeniyle yapay greft ile onarım yapılan ve postoperatif 10. günde kullanılan greftin başarısızlığı nedeniyle rinore gelişmesi üzerine tekrar opere edilen bir olgu literatür eşliğinde sunulmuştur.

Olgu sunumu: Elli yaşında bayan hasta son birkaç yıldır olan akromegalik yüz görünümü ve ekstremitelerde aşırı büyüme nedeniyle Beyin Cerrahisi Kliniğine başvurmuş. Yapılan kan tetkiklerinde büyüme hormon seviyesinin yüksekliği ve Hipofiz MR'da hipofiz makroadenomu tespit edilmiş. Bunun üzerine hastaya Beyin cerrahisi ile ve kliniğimizle birlikte ETSH cerrahisi gerçekleştirildi. Peroperatif diyafram hasarı nedeniyle BOS kaçağı olduğu görüldü ve yapay greft kullanılarak defekt onarımı yapıldı. Lomber drenaja alındı. Hastanın erken dönem takiplerinde rinoresi, nörolojik defisiti olmadı. Hastanın postoperatif 10.gününde BOS rinore gelişmesi ve takiplerinde gerilememesi üzerine operasyona alındı. Peroperatif yerleştirilen yapay greftin yerinde olduğu, kenarlardan herhangi bir kaçak olmadığı fakat konulan yapay greftin santral bölgesinde açıklıktan rinorenin oluştuğu görüldü. Bunun üzerine yapay greft çıkarılarak fasia latadan alınan otojen greftile dura tamiri onarıldı. Postoperatif 3. ay muayenesinde BOS rinoresine ait bulgu saptanmadı.

Tartışma: ETSH hipofiz cerrahisinde %0,5-9 oranında bos kaçağı gösterilmiştir. Rinore onarımında kullanılan materyal çeşitlilik göstermektedir. Bu olguda dura tamiri için kullanılan yapay greftin destrüksiyonu sonrasında rinorenin geliştiği düşünüldü ve fasya lata ile dura onarımı tekrarlandı. Kanımızca, ETSH cerrahilerinin rinore onarımında hazır greft tercihinde daha dikkatli davranılmalı ve otojen greft kullanımı ön planda tutulmalıdır.

Anahtar Kelimeler: Bos rinore, Hazır greft, Hipofiz

[PP-176]

ORTA KONKA KAYNAKLI PİYOJENİK GRANÜLOMA

Bahtiyar Hamit[1], Suat Bilici[1], Özgür Yiğit[1], Erol Rüştü Bozkurt[2]

[1]S.B. İstanbul Eğitim ve Araştırma Hastanesi Kulak Burun Boğaz Kliniği, İstanbul
[2]S. B. İstanbul Eğitim ve Araştırma Hastanesi, Patoloji Kliniği, İstanbul

Giriş: Piyojenik Granülom sık rastlanan, etyolojisi tam olarak bilinmeyen, gebelik, oral kontraseptif kullanımı, travma, enfeksiyonlar ve yabancı cisimler ile ilişkilendirilen bir edinsel kapiller hemanjiom tipidir. Her yaşta görülse de sıklıkla 3. dekadda ve kadınlarda sıktır. Oral kavite mukozası, gingiva, dudaklar ve dilde sıklıkla görülmesine rağmen nazal kavite yerleşimli Piyojenik Granüloma'lar daha nadirdir.Bu yazıda tek taraflı burun tıkanıklığı ve epistaksis şikayeti ile başvuran ve Piyojenik Granülom tanısı ile opere edilen bir olgu sunulmuştur.

Olgu sunumu: 34 yaşında bayan hasta sağ taraflı burun tıkanıklığı ve burun kanaması ile kliniğimize başvurdu. Hastanın sağ orta mea'yı dolduran, alt konkaya kadar uzanan, kırmızı renkli, akıntılı polipoid lezyon gözlendi. Alınan biyopsi sonucu Piyojenik Granülom olarak rapor edilen hastaya genel anestezi altında endoskopik yöntemle sağ orta konka kaynaklı yaklaşık 1 cm çaplı polipoid lezyon orta konka alt 1/3'ü ile birlikte eksize edildi. Hastanın postoperatif 5 aylık takibinde herhangi bir nüksü olmadı.

Tartışma: Piyojenik Granülom nazal kavitede sıklıkla septum anterior bölgesinde, alt konka ve daha nadir olarak orta konkada yerleşim gösterebilir. Bizim olgumuzda sağ orta konka lateralinde kaynaklanmaktaydı. Lezyon genellikle soliter, kırmızı, parlak bir papül şeklinde başlar ve hızla büyür. Oluşum süresi 1 hafta ile 20 yıl arasında değişmektedir. Etyolojisinde kronik lokal irritasyon, travma, gebelik ve yabancı cisimler suçlanmaktadır. Bizim olgunun 2 yıl önce tek bir doğum öyküsü mevcuttu, herhangi bir nazal girişim öyküsü yoktu ve şikayetleri 4 aydan beri mevcuttu.Piyojenik Granüloma nazal kavitede yerleştiğinde epistaksis, tıkanıklık, akıntı ve epifora şikayeti yapabilir. Nazal kavitede kanamalı kitle ile başvuran hastada ayırıcı tanıda inflamatuar nazal polipler, hemajioperisitoma, hemajiosarkoma, Kaposi sarkomu gibi sık rastlanan tümörlerin yanında Piyojenik Granülom da akla gelmelidir.

Anahtar Kelimeler: epistaksis, orta konka, piyojenik granüloma

[PP-177]

İNSAN ISIRIĞI SONRASI PARSİYEL NAZAL VE ÜST DUDAK AMPUTASYONU OLAN HASTANIN REKONSTRÜKTİF CERRAHİSİ

Gürkan Kayabaşoğlu, Mehmet Güven, Recep Aydın

Sakarya Üniversitesi Tıp Fakültesi, Eğitim Araştırma Hastanesi KBB Anabilim Dalı, Sakarya

3 yaşındayken kardeşinin ısırması nedeniyle burun ucu ve medial üst dudak bölgesinde parsiel kayıp meydana gelen 14 yaşındaki hasta kliniğimize başvurdu. Hastaya 4 aşamalı cerrahi işlem planlandı. İlk aşamada alın bölgesine doku genişletici yerleştirildi, 6 hafta sonraki ikinci aşamada kostal kıkırdak temin edilerek 3 katmanlı frontal alın flebi uygulandı. İki hafta sonra yapılan üçüncü aşamada frontal alın flebinin pedikülü ayrıldı ayrıca flebin distali inceltildi. 2 ay sonraki dördüncü ve son aşamada ise burun flebinin kontürleri düzeltildi ve dudak rekonstrüksiyonu yapıldı. Hastada sonuç olarak fonksiyonel ve kozmetik açıdan memnuniyet sağlandı.

Anahtar Kelimeler: Rekonstruksiyon, Frontal Flep, Burun, Dudak, Kostal Kıkırdak

[PP-178]

BİLATERAL MAKSİLLER SİNÜS HİPOPLAZİSİ

Özalkan Özkan, İsmail Salcan, Fatih Turan, Suphi Müderris

Erzincan Üniversitesi KBB Kliniği, Erzincan

Maksiller sinüsün hipoplazisi oldukça seyrek görülen bir konjenital anomalidir. Tedaviye dirençli sinüs şikayetlerinde ayırıcı tanıda mutlaka maksiller sinüs hipoplazisi akla gelmelidir. Her ne kadar direkt grafilerle hipoplazi saptanabilirse de, bilgisayarlı tomografi kesin tanıda oldukça faydalı bilgiler sunar. Bu makalede uzun süre maksiller sinüzit tanısı ile tedavi ve bilgisayarlı tomografi ile bilateral maksiller sinüs hipoplazisi tanısı konan bir vaka sunuldu ve literatür gözden geçirildi.

Anahtar Kelimeler: Maksiller sinüs, Hipoplazi, Bilateral

[PP-179]

PARANAZAL SİNÜS YERLEŞİMLİ MİÇETOMA:İKİ OLGU SUNUMU

Erdoğan Okur[1], Abdullah Kınar[1], Orhan Kemal Kahveci[1], Nazan Okur[2], Çiğdem Tokyol[3], Yaşar Arslan[1]

[1]Afyon Kocatepe Üniversitesi Tıp Fakültesi, Kulak Burun Boğaz Anabilim Dalı, Afyon
[2]Afyon Kocatepe Üniversitesi Tıp Fakültesi, Radyoloji Anabilim Dalı, Afyon
[3]Afyon Kocatepe Üniversitesi Tıp Fakültesi, Patoloji Anabilim Dalı, Afyon

Paranazal sinüslerde fungal infeksiyonlar nadir görülmektedir. Fakat son yıllarda sıklığı giderek artmaktadır.Paranazal sinüslerde fungal infeksiyonlar erken tedavi edilmezse bazen yaşamı tehdit edebilen komplikasyonlara neden olabilmektedirler.Miçetomalar, diğer bir adıyla mantar topları, genelde tek taraflı ve maksiller sinüs lokalizasyonludur.Etken ajan çoğunlukla aspergillus fumigatus olarak belirlenir. Aspergillus türlerinin oluşturduğu mantar topu maksiler sinüs dışında diğer sinüslerde oldukça seyrek saptanır ve bağışıklık sistemi baskılananlar ve diyabetik hastalarda invaziv seyredebilir.Bu çalışmada sağ preseptal selülitle tarafımıza başvuran,sağ sfenoid sinüsü tamamen doldurmuş miçetoması ve epidural absesi olan bir olgu ve yine şiddetli baş ağrısı şikayeti ile tarafımıza başvuran sağ sfenoid sinüs ve sol etmoid sinüs yerleşimli miçetoması olan bir olgu sunulmuştur.

Anahtar Kelimeler: Miçetoma, paranazal, sfenoid sinüs

[PP-180]

NAZAL SEPTUM DEVİASYONUNUN DERECESİ KRİBRİFORM PLATE BOYUTLARINI VE ORTA KONKA UZUNLUĞUNU ETKİLER Mİ?

Murat Damar[1], Aykut Erdem Dinç[1], Sultan Şevik Eliçora[1], Mehmet Birol Uğur[2], Raşit Uzun[1], İbrahim İlker Öz[3]

[1]Bülent Ecevit Üniversitesi Tıp Fakültesi, Kulak Burun Boğaz Anabilim Dalı, Zonguldak
[2]Gazi Üniversitesi Tıp Fakültesi, Kulak Burun Boğaz Anabilim Dalı, Ankara
[3]Bülent Ecevit Üniversitesi Tıp Fakültesi, Radyoloji Anabilim Dalı, Zonguldak

Giriş: Amaç: Nazal septum deviasyonunun derecesinin kribriform plate lateral laminasının boyutları (LLCP), orta konka uzunluğu (MTL) ve kribriform plate lateral lamina açısını (ALLCP) etkileyip etkilemediğini araştırmaktır.

Materyal-Metod: Paranasal sinus tomografisi bulunan, nazal septum deviasyonlu 148 hasta çalışmaya dahil edildi. Hastalar nazal septum deviasyonunun derecesine göre, hafif (<9 derece), orta (9-15 derece) ve şiddetli (>15 derece) olmak üzere 3 gruba ayrıldı. LLCP'ın yüksekliği ve genişliği, orta konka uzunluğu ve ALLCP her iki tarafta ölçüldü ve bu parametreler septal deviasyon tarafına göre gruplar arasında karşılaştırıldı.

Bulgular: Nazal septum hastalarının 73'ünde (49.3 %) sağa ve 75'inde (50.7 %) sola deviye idi. Kontralateral tarafta, grublar arasında LLCP boyutları, MTL ve ALLCP istatistiksel olarak farklılık göstermedi ($P>0.05$). İpsilateral tarafta, grublar arasında LLCP yüksekliği ve ALLCP bakımından farklılık yoktu ($P>0.05$). İpsilateral LLCP genişliği ve MTL grublar arasında istatistiksel olarak anlamlı farklılık gösterdi (LLCP için $P=0.039$, MTL için $P=0.003$).

Sonuç: Nazal septum deviasyonlu hastalarda deviasyonun derecesinin artması ipsilateral LLCP ve MTL'yi etkilemektedir. Bu bulgular göstermektedir ki endoskopik sinus cerrahisi yapılacak hastalarda ileri derecede septum deviasyonunun olması LLCP'de meydana gelebilecek olası hasar riskini artırmamaktadır.

Anahtar Kelimeler: Kribriform plate, Nazal septum deviasyonu, Orta konka uzunluğu

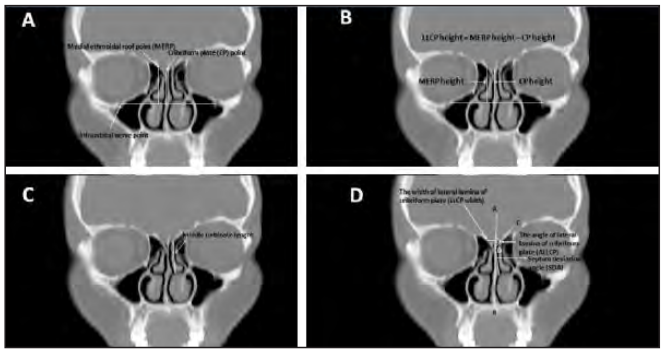

Şekil 1. Ölçüm metodu

[PP-181]

NAZOPALATİN KANAL KİSTİ: BİR OLGU SUNUMU

Elif Kaya Çelik[1], Ömer Bayır[1], Kemal Keseroğlu[1], Güleser Saylam[1], Mehmet Hakan Korkmaz[2]

[1]S.B. Dışkapı Yıldırım Beyazıt Eğitim ve Araştırma Hastanesi, KBB & BBC Kliniği, Ankara
[2]Yıldırım Beyazıt Üniversitesi Tıp Fakültesi, KBB & BBC Anabilim Dalı, Ankara

Giriş: Nazopalatin kanal kisti (NPKK) nazopalatin kanalın embriyojenik epitelyal artıklarından gelişen gelişimsel bir kisttir. Anterior palatinal bölgede orta hatta insiziv foramen üzerinde simetrik bir şişlik olarak görülür. En yaygın semptomları, anterior palatinal bölgede şişlik, akıntı ve ağrı varlığıdır ve sekonder enfeksiyonu takiben gelişebilirler. Fakat genellikle semptomsuzdur ve rastlantısal olarak saptanır. Bu bildiride NPKK olan bir olgunun tanı ve tedavi süreci literatür eşliğinde sunulmuştur.

Olgu sunumu: Yetmiş yaşında bayan hasta baş ağrısı nedeniyle yapılan kranial manyetik rezonans görüntülemede damakta lezyon görülmesi üzerine kliniğimize yönlendirildi. Yapılan otolaringolojik muayenede ön kesici dişlerin 2 cm posteriorda, sert damakta, orta hatta, palpasyonla ağrısız, sert ve fluktuasyon vermeyen kitle gözlendi. Öyküsünde travma ve ağrı tanımlamayan hastanın ön kesici dişlerinin canlılığı doğaldı. Paranazal bilgisayarlı tomografide anterior maksillada insiziv kanal bölgesinde düzgün sınırlı, insiziv dişlerle ilişkisi olmayan yaklaşık 3 cm çaplı radyolüsen kitle mevcuttu. Hastaya genel anestezi altında midfasial degloving yaklaşımıyla kist eksizyonu yapıldı. Peroperatif olarak kitlenin sert damakta erozyon yapmadığı fakat nazal tabanda maksiller kemikte destrüksiyona neden olduğu görüldü. Per-postoperatif dönemde komplikasyon gözlenmeyen hastanın patoloji sonucu NPKK olarak raporlandı. Hastanın postoperatif 3. ayındaki kontrolünde nüks ile uyumlu bulgu saptanmadı.

Tartışma: Her ne kadar NPKK kisti oral kavitenin en sık görülen non-odontojenik kisti olsa da KBB pratiğinde nadiren karşılaşılır. Kistin cidarı ile birlikte çıkarılması kesin tedavi yöntemidir. Bu patolojinin tanısal özellikleri ve tedavi yönetimi klinisyenler tarafından iyi bilinmelidir. Bu nedenle diğer maksiller kemik patolojilerinden ayırt edilmesi önem arz etmektedir.

Anahtar Kelimeler: Nazopalatin kanal kisti, insisiv kanal kisti, cerrahi

[PP-182]

SİNONAZAL MUKOZAL MALİGN MELANOM

Neslihan Yaprak[1], Melda Bölükbaş[1], Özlenen Özkan[2], Gülay Özbilim[3], Alper Tunga Derin[1]

[1]Akdeniz Üniversitesi Tıp Fakültesi, KBB-BBC Anabilim Dalı, Antalya
[2]Akdeniz Üniversitesi Tıp Fakültesi, Plastik ve Rekonstrüktif Cerrahi Anabilim Dalı, Antalya
[3]Akdeniz Üniversitesi Tıp Fakültesi, Patoloji Anabilim Dalı. Antalya

Giriş: Mukozal malign melanom tüm melanomların yaklaşık %2-3'ünü oluşturur. Kutanöz malign melanomlara göre daha kötü prognoza sahip bu tümörlere paranazal sinüslerde ender rastlanır. Bu yazıda, maksiller sinüs ve nazal kavitede yerleşim gösteren mukozal malign melanomlu bir olgu eşliğinde, nadir rastlanan bu tümörlere yaklaşımı gözden geçirmeyi amaçladık.

Olgu sunumu: Otuziki yaşında kadın hasta, sağ gözde ve yanakta şişlik şikayeti ile kliniğimize başvurdu. Yakınmalarının 2 haftadan bu yana olduğu öğrenildi. Yapılan muayenesinde sağ nazal kavitede, orta meatus hizasında kitlesel lezyon izlendi. Hastanın manyetik rezonans görüntülemesi(MRG) yapıldı. Sağ maksiller sinüsü dolduran, nazal kaviteye uzanan kitlesel lezyon izlendi. Biopsi yapıldı. Mukozal malign melanom olarak tanı alan hastanın PET-CT 'sinde uzak metastaz saptanmadı. Hastaya sağ radikal maksillektomi ve boyun diseksiyonu yapıldı. Oluşan defekt plastik cerrahi tarafından onarıldı. Hastanın postoperatif dönemde ek bir problemi olmadı.

Tartışma: Malign melanomlar hızlı seyir gösteren, agresif tümörlerdir. Genellikle 5. dekadta görülen bu tümörlere erkeklerde daha sık rastlanır. Mukozal melanomların yaklaşık yarısı pigment içermez. Bu yüzden tanıda güçlükler yaşanabilir. Genellikle %10 civarında servikal metastaz yaparlar. Bu nedenle tedavide boynun durumunu mutlaka göz önünde bulundurmak gerekir. Hastaların ortalama yaşam süreleri 4 ay-20 yıl arasında değişmekle beraber, %66'sı ilk 5 yılda kaybedilir.

Anahtar Kelimeler: Mukozal malign melanoma, Maksiller sinüs, Metastaz

[PP-183]

BOYUNDAN ATEŞLİ SİLAH YARALANMASINDA KURŞUNUN TRASE DIŞINDA İZLENMESİ; OLGU SUNUMU

Mustafa Yılmaz[1], Süha Ertuğrul[2], Celal Selçuk Ünal[1], Serhat Koyuncu[3], Emre Kubat[1]

[1]Karabük Üniversitesi Karabük Eğitim ve Araştırma Hastanesi, Kalp ve Damar Cerrahisi, Karabük
[2]Karabük Üniversitesi Karabük Eğitim ve Araştırma Hastanesi, Kulak Burun Boğaz Hastalıları, Karabük
[3]Karabük Üniversitesi Karabük Eğitim ve Araştırma Hastanesi, Acil Tıp, Karabük

Ateşli silahlara bağlı yaralanmalar gelişmiş ve gelişmekte olan ülkelerde artış eğilimindedir. Penetran boyun travmaları, tüm travmaların yaklaşık %5-10 unu teşkil etmektedir. Baş veya boyun bölgesine isabet eden kurşunlar ciddi morbidite ve mortaliteye sebep olabilirler. Ateşli silahlara bağlı bu tür yaralanmalar, intihar ya da cinayet gibi durumlarla karşımıza çıkmakla beraber, nadiren istem dışı şekilde kurşunun bir yerden sekmesi ile de oluşabilir. Bu yazıda hastanın kendi kullandığı silahtan çıkan merminin, hedeften sekmesi sonucu boyun bölgesinden yaralanan 22 yaşında erkek hasta sunuldu. Fizik muayenede çıkış deliği görülmedi. Mermi çekirdeğinin ilginç bir şekilde koanadan çıkarak farkında olmadan hasta tarafından yutulduğu anlaşıldı. Kurşun çekirdeği trase dışında, midede bulunabildi. Fizik muayenede çıkış deliği görülmeyen baş boyun bölgesi ateşli silah yaralanmalarında, görüntüleme tetkiklerinde mermi çekirdeği bulunamadığı takdirde, mermi çekirdeğinin çıkış deliğinin nazal kavite, nazofarenks ya da orofarenks gibi boşluklara açılabileceği ve merminin farkında olmadan yutulabileceği akılda tutulmalı ve gereğinde mermi çekirdeği gastrointestinal sistem görüntülemeleri ile aranmalıdır.

Anahtar Kelimeler: Ateşli silah yaralanması, baş boyun, koana

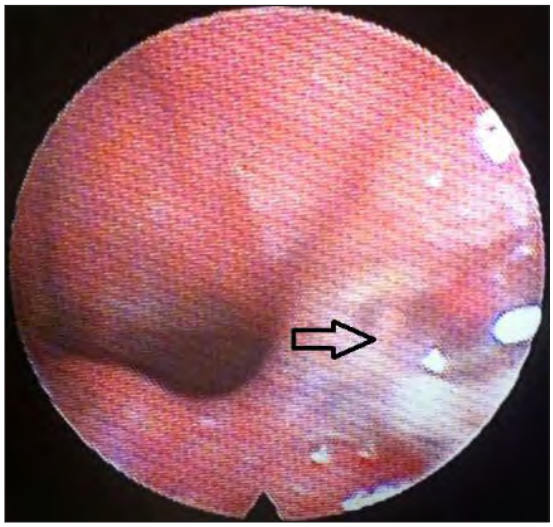

Şekil 1. Kurşunun koanadaki çıkış deliği

[PP-184]

DİPLOPİYE NEDEN OLAN ORBİTAL UZANIMLI ETMOİDAL MUKOSEL OLGUSU

Nazim Bozan, Mahfuz Turan, Pınar Kundi, Hüseyin Özkan, Koray Avcı

Yüzüncü Yıl Üniversitesi Tıp Fakültesi, Kulak Burun Boğaz Hastalıkları Anabilim Dalı, Van

Mukoseller, sinüs mukozası ile döşeli, genellikle paranazal sinüs ostiumları tıkanınca ortaya çıkan sekresyon ve deskuamasyon ürünlerinin birikmesi ile genişleyen yavaş büyüyen sekretuar kistlerdir. Mukoseller en sık frontal sinuste, daha az sıklıkta da etmoid, maksiller ve sfenoid sinuslerde görülebilirler. Genellikle benign karakterde olmalarına karşın bir paranazal sinüsten diğerine yayılabilirler. Ayrıca zamanla orbita kemik duvarlarında erozyona neden olarak gözle ilgili yakınmalara neden olabilirler ve glob ve optik sinire bası yapabilirler. Kafa içine doğru genişleyebilirler. Uzun süre asemptomatik kalıp sinsice orbitaya doğru yayılım yaptıkları için genelde hastalar geç dönemde başvururlar. En sık gözlenen oküler şikayetler proptozis, derin orbital ağrı, çift görme ve görmede dalgalanmadır. Bu vakada, anterior etmoid bölge kökenli intraorbital yerleşimli bir mukosel olgusu ve tedavi yaklaşımı sunulmuştur.

Anahtar Kelimeler: Diplopi, Etmoid Sinüs, Mukosel

Şekil 1. Hastanın aksiyel paranazal BT kesitinde mukoselin orbitaya uzanımı görülmekte.

[PP-185]

AÇIK TEKNİK RİNOPLASTİDE EMİLEBİLİR SÜTÜR (VİCRYL) REAKSİYONU OLGUSU

Faruk Kadri Bakkal, Hakan Tutar, Vildan Tutar, Mehmet Ekrem Zorlu

Gazi Üniversitesi Tıp Fakültesi, KBB Anabilim Dalı, Ankara

Giriş: Rinoplasti, kozmetik ve fonksiyonel rekonstrüksiyonun birlikte ele alındığı fasial plastik cerrahinin en zor müdahelelerindendir. Birçok komplikasyona açık olan bu prosedürde nadiren de olsa sütürlere karşı yan etkiler bildirilmiştir. Bu yazıda operasyondan iki hafta sonra medial krusları tesbit etmek amacıyla atılmış olan emilebilir (vicryl) sütürlerin hastada reaksiyona neden olup cilt dışına atıldığı bir olgu sunulmuştur.

Olgu: 20 yaşında septonazal deformitesi olan bayan hastaya genel anestezi altında açık teknik septorinoplasti uygulanmıştır. Greftlerin tesbiti için vicryl, septum sütürasyonu için rapide vicryl ve kolumellar cilt insizyonu için prolen sütür kullanılmış ve prolenler 1 hafta sonra alınmıştır. Prolen sütürlerin alınmasından 1 hafta sonra insizyon yerinde hiperemi oluşmuş ve hastaya antibiyoterapi başlanmıştır. Ancak kotrollerde hastanın kolumellasında iki adet küçük abse gelişmiş ve içerisinden kolumellar strut tesbiti için kullanılan iki vicryl'in uçlarının çıktığı izlenmiştir. Bunun üzerine lokal anestezi altında reaksiyona neden olan sütürler alınmış, abse nedeni ile fragil hale gelen hüçük bir kolumellar cilt parçası eksize edilmiş ve prolen ile yeniden sütüre edilmiştir. Hastanın iyileşmesi sorunsuz olmuş ve postoperatif bir yıllık takibinde herhangi bir sıkıntıya rastlanılmamıştır.

Tartışma: Hasta postoperatif dönemde detaylı olarak yeniden değerlendirildiğinde seboroik ve akneik bir cilt yapısına sahip olduğu görülmüş ve kendisinden birçok kozmetik ürüne ve dermatolojik irritanlara karşı karşı kolayca akneiform cilt lezyonlarının geliştiği öğrenilmiştir. Erken tanı ve yerinde müdahele ile kolumellada ciddi deformiteye neden olabilecek bir komplikasyon tedavi edilmiştir. Rinoplasti tüm basamakların doğru uygulandığı vakalarda dahi komplikasyonlara açık bir prosedürdür.Cerrah bir çok beklenmedik komplikasyona karşı hazırlıklı olmalı ve bunlarla mücadele edebilecek deneyime sahip olmalıdır.

Anahtar Kelimeler: rinoplasti, komplikasyon, sütür, alerji, sütür reaksiyonu

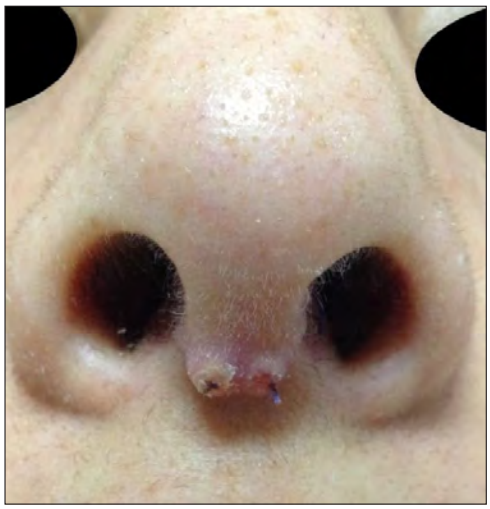

Şekil 1. Sütür reaksiyonu

[PP-186]

FONKSİYONEL ENDOSKOPİK SİNÜS CERRAHİSİ SONRASI ORTA KONKA MEDİALİZASYONU İÇİN KONKA-SEPTAL SÜTUR TEKNİĞİ

Süheyl Haytoğlu, Özkan Kılıç, Gökhan Kuran, İlhami Yıldırım

Adana Numune Eğitim ve Araştırma Hastanesi, KBB Kliniği, Adana

Amaç: Toplumda sık görülen bir hastalık olan medikal tedaviye dirençli kronik rinosinüzitte, günümüzde en sık olarak Fonksiyonel Endoskopik Sinüs Cerrahisi (FESS) uygulanmaktadır. (Ji hun 1) FESS operasyonu sonrası en sık görülen komplikasyonlar sineşi ve kanamadır.

(Ji-hun 2, weihu 1-4). Orta konka lateralizasyonu, FESS sonrası sık karşılaşılabilen ve özellikle lateral duvara olan adezyonlarla birlikte ostiumlarda daralma ve sinüslerde havalanma problemleri oluşturarak operasyon başarısızlığına ve hastalığın rekürrensine sebebiyet verebilen bir durumdur. (baseem 3) Ayrıca hastaların takiplerinde osteomeatal komplekslerin görülmesini engellemesi, sinüslerin aspirasyonuna engel olması ve topikal uygulanacak ilaçların sinüs mukozasına ulaşmasının engellenmesi gibi problemlere de neden olabilir. (baseem 7,8)

Materyal-Metod: Çalışmaya Ekim 2014-Şubat 2015 tarihleri arasında kronik rinosinüzit nedeniyle FESS yapılan 36 hastanın 66 burun kavitesi dahil edilmiştir. Hastalara genel anestezi altında, FESS uygulandıktan sonra konka-septal sütur uygulandı. Bu amaçla 4/0 keskin emilebilir sütur uygulandı. Hastalar postop 1. hafta, 2. hafta ve 1. ayın sonunda endoskopik olarak muayene edildi.

Bulgular: 36 hastanın 15'i kadın, 21'i erkek ve yaş ortalamaları da 34.8 +- 19.6 idi. 30(%83,3) hastaya bilateral, 6 (%16,6) hastaya unilateral cerrahi uygulanmıştır. 15 (%41,6) hastada polibe rastlanmazken, 21 (%58.3) hastada polip mevcuttu. 12 (%33,3) hastada allerji öyküsü mevcuttu.

2 (%5,5) hastada postoperatif epistaksis gözlenirken, bu iki hastaya ek tampon ihtiyacı gerekmedi. Hastaların 1. ayın sonunda opere edilen 66 burun kavitesinin 5'inde (%7,5) orta meada sineşi gözlendi.

Sonuç: Konka-septal sütur tekniği, kronik sinüzit nedeniyle FESS operasyonu uygulanan hastalarda en sık gözlenen postop komplikasyonlarından olan sineşi formasyonunu engellemede faydalı ve maliyeti düşük bir tekniktir.

Anahtar Kelimeler: fess, sineşi, orta konka, konka-septal sütur

[PP-187]

BURUN CERRAHİSİ VE TAMPON KULLANIMI

Mazhar Mehmet Çelikoyar[1], Aytuğ Altundağ[2]

[1]*İstanbul Bilim Üniversitesi Tıp Fakültesi, KBB Anabilim Dalı, İstanbul*
[2]*İstanbul Cerrahi Hastanesi, KBB Bölümü, İstanbul*

Giriş: Burun cerrahilerinden sonra tampon kullanımı birçokları tarafından standart olarak kabul edilir. Tamponla ilgili ana gerekçe ise kanamayı önleyeceği olmaktadır. Bu çalışmada tampon kullanılmaksızın sonuçlandırılan burun cerrahileri sonrası elde edilen sonuçlar paylaşılacaktır.

Gereç-Yöntem: Dr. Mazhar Çelikoyar'ın 2000 yılından beri sürdürdüğü tamponsuz burun ameliyatlarından 2012 yılı boyunca yazarların yapmış olduğu ve dosyalarına ulaşılabilmiş septoplasti-konka redüksiyonu-rinoplasti ameliyatlarını kapsayan toplam 175 olgunun ameliyat sonrası dönemi aktarılacaktır.

Bulgular: Bu çalışma dönemine ait olgulardan hiçbirinde erken (ameliyatı izleyen ilk 6 saatte) kanama gözlenmemiştir. Üç olguda ise değişik zamanlarda (10. gün-30.gün) geç kanama olmuş, olgulardan birinde posterior tampon gerekmiş, bir olguda müdahaleye gerek olmamış, bir olguda anterior tampon gerekmiştir.

Tartışma-Sonuç: Geç kanamaların ameliyat sonrası tampon kullanılmaması ile ilintisiz olduğu kabul edilebilir. Bu durumda burun cerrahileri sonrası tampon kullanımına gerek olmadığı gibi, hasta konforunu artırıcı, hastaların gereksinim duydukları cerrahi tedaviyi kabul etmelerini kolaylaştırıcı, postop erken dönemde hastanın sağlık tesisinde yeniden değerlendirilme gereksinimini ortadan kaldırıcı yararlarını da göz önünde bulundurarak yeğ tutulmasının yerinde olacağı anlaşılmıştır.

Anahtar Kelimeler: Burun cerrahisi, konka redüksiyonu, rinoplasti, septoplasti, tampon

[PP-188]

NAZAL VESTİBÜL KANSERİNDE OLASI EKSİZYON VE REKONSTRÜKSİYON ZORLUKLARI: OLGU SUNUMU

Ceren Günel, Mustafa Şahin, Yeşim Başal, H.sema Başak

Adnan Menderes Üniversitesi Tıp Fakültesi,, KBB Anabilim Dalı, Aydın

Giriş: Nazal vestibül malign tümörlerinde cerrahi eksizyon, özellikle beraberinde uygun rekonstrüksiyon ve gerektiğinde boyun diseksiyonu ve radyoterapi uygulandığında başarılı bir tedavi yöntemidir. Fakat cerrahi rezeksiyon ve rekonstrüksiyon gerek bu bölgenin dinamik ve kompleks yapısı gerekse de hastaya ait faktörler nedeniyle zorluklar içermektedir. Bu bildiride tümör rezeksiyonu ve sonrasında oluşan defekt rekonstrüksiyonu sürecinde karşılaşılan çeşitli sorunlar, literatür bilgileri eşliğinde aktarılmıştır.

Olgu: Yetmiş altı yaşındaki erkek hasta kliniğimize burun ucunda yara şikayeti ile başvurdu. Yapılan fizik muayenesinde, sol vestibülden septum mukozasına ve tip bölgesinde burun cildine uzanan lezyon saptandı. Boyunda ele gelen kitle yoktu. Alınan biyopsi sonucu squamöz hücreli karsinom olarak rapor edilmesi üzerine, kolumella, sol tip bölgesinin cildi ve nazal septum kartilajı bilateral mukozasıyla birlikte, güvenli cerrahi sınır bırakılarak, total olarak eksize edildi. Septum alınan konkal kartilaj ile rekonstrükte edilirken, kolumella ve nazal tip bilateral nazolabial flebler ile rekonstrükte edildi. Postoperatif yedinci günde rekonstrüksiyon sahasında saptanmaya başlanan iskeminin, takip eden günlerde doku kaybı ile sonuçlandığı izlendi. Postoperatif 4. Hafta aurikuler kompozit greft ile bu bölgenin tekrar rekonstrüksiyonu yapıldı ancak başarılı sonuç elde edilemedi. Hasta takibinde radyoterapi almak üzere refere edildi.

Sonuç: Kolumellar rekonstrüksiyon bölgesindeki dolaşım bozukluğu hastanın yaşı, Tip 2 diyabetes mellitus ve hipertansiyon tanılı olması, uzun yıllar sigara kullanmış olmasıyla birlikte tümöre bağlı venöz dolaşım bozukluğuna bağlı olabileceği düşünülmüştür.

Anahtar Kelimeler: nazal vestibül kanseri, nazolabial flep, septum

[PP-189]

DEV KONKA BÜLLOZA: VAKA SUNUMU

Ahmet Akkoz, Mesut Kaya, Kadriye Şerife Uğur, Ceyda Sel Yılmaz, Mehmet Gündüz

Turgut Özal Üniversitesi Tıp Fakültesi, KBB Anabilim Dalı, Ankara

Giriş: Konka bülloza, orta konkanin değişik derecelerdeki pnömatizasyonu olarak tanımlanır. Lateral nazal duvarın sık rastlanan anotomik varyasyonlardan birisidir. Konka bülloza tek veya çift taraflı olabilmekte ve genellikle beraberinde karşı tarafa doğru septum deviasyonu gözlenmektedir(5,6). Bu çalışmada, nazal tıkanıklığa neden olan dev orta konka büllozaya sahip olguyu sunmayı amaçladık.

Olgu sunumu: Uzun süredir burun tıkanıklığı hikayesi olan 34 yaşındaki bayan hasta, burundan nefes alamama ve baş ağrısı şikayetleri ile başvurdu. Fizik muayenesinde sağ nazal kaviteyi dolduran normal mukoza ile örtülü kitle ve sola doğru septal deviasyon izlendi. Koronal planda çekilen paranazal sinüs tomografisinde sağda dev orta konka bülloza ve sola doğru septal deviasyon gözlendi (Şekil 1). Hastaya cerrahi tedavi olarak endoskopik yöntemle büllöz konkanın lateral lameli eksize edildi ve septoplasti yapıldı. Hastanın baş ağrısı

ve burun tıkanıklığı şikayetleri ameliyattan kısa bir süre sonra tamamen kayboldu.

Tartışma ve Sonuç: Konka bülloza, burun tıkanıklığına ve sinüzite yol açabilen en sık karşılaşılan paranazal anatomik varyasyon olup prevalansı %8 ile %60 arasında değişmektedir(1-4). Konka bülloza ve septum deviasyonu arasındaki ilişki bir çok çalışmaya konu olmuştur. Aktaş ve ark. tek taraflı konka bülloza ve septum deviasyonu görülme sıklığı arasında anlamlı bir ilişki saptamışlardır(7). Uygur ve ark. ise septal deviasyonun konka büllozaya neden olmadığını ancak septal deviyasyonun, deviasyon açısı derecesine göre konka bülloza pnömatizasyonunu arttırdığını öne sürmüşlerdir(8)

Sonuç olarak, paranazal tomografinin detaylı bir şekilde değerlendirilerek endoskopik sinüs cerrahisine başlamadan önce bölge anatomisi ve bu anatomideki varyasyonlardan haberdar olunması çok önemlidir.

Anahtar Kelimeler: Konka bülloza, anatomik varyasyon, endoskopik sinüs cerrahisi

Şekil 1. Preoperatif koronal paranazal tomografi

[PP-190]

MAKSİLER KEMİĞİN ODONTOJENİK MİKSOMASI: BİR OLGU NEDENİYLE TEDAVİ YAKLAŞIMLARI

İbrahim Aladağ[1], Abdulkadir İmre[2], Hale Aslan[1], Murat Songu[2], Nezahat Karaca Erdoğan[3]

[1]İzmir Katip Çelebi Üniversitesi, Atatürk Eğitim ve Araştırma Hastanesi, Kulak Burun Boğaz ve Baş Boyun Cerrahisi Anabilim Dalı
[2]İzmir Katip Çelebi Üniversitesi, Atatürk Eğitim ve Araştırma Hastanesi, Kulak Burun Boğaz ve Baş Boyun Cerrahisi Kliniği
[3]İzmir Katip Çelebi Üniversitesi, Atatürk Eğitim ve Araştırma Hastanesi, Radyoloji Kliniği

Miksomalar; hem yumuşak dokuda hem de iskelet sisteminde görülen iyi huylu, ancak, komşu yapılarda destrüksiyonlar ve çevresel invazyonlar oluşturan tümörlerdir. İskelet sisteminde nadir görülürler ve daha çok alt çene kemiğinde yerleşirler ve genellikle odontojenik kökenlidirler. Bulgular tümörün lokalizasyonuna göre değişiklik göstermekte ve genellikle çevresel basıya bağlı ortaya çıkmaktadır. Yetersiz cerrahi sınır bırakıldığında yüksek nüks oranları göstermektedirler. Önerilen tedavi malign bir tümör gibi çevre sağlam dokular ile tümörün çıkarılmasıdır. Bu yazıda, ilk cerrahi sonrası kısa sürede nüks eden, maksiler yerleşimli bir miksoma olgusu güncel literatür bilgileri eşliğinde sunulacaktır.

Anahtar Kelimeler: miksoma, rekurrens, cerrahi tedavi

[PP-191]

KONKA BÜLLOZA MUKOPİYOSELİ: VAKA SUNUMU

Kamran Sarı, Zeliha Kapusuz Gencer, Yunus Kantekin

Bozok Üniversitesi Tıp Fakültesi, KBB Anabilim Dalı, Yozgat

Giriş: Konka bülloza (CB), orta konkanın pnömatize olması olarak tanımlanmaktadır. CB genellikle asemptomatiktir. Ama ekstensif tip CB baş ağrısı veya nazal obstrüksiyona neden olabilir. CB'nin obstrüksiyonu mukosele; nadiren de enfeksiyona bağlı mukopiyosele neden olabilir. Bu çalışmada, CB mukopiyoseline bağlı baş ağrısı ve burun tıkanıklığı şikayetiyle polikliniğimize başvuran bir olgu tartışıldı.

Olgu: 48 yaşında kadın hasta son bir haftadır giderek artan baş ağrısı ve burun tıkanıklığı şikayetiyle başvurdu. Endoskopik muayenesinde, sol nazal kaviteyi tamamen dolduran ve orta konkanın seçilemediği hiperemik kitle izlendi. Paranazal sinüs tomografisinde (BT) sol orta konkayı tamamen dolduran, orta konkada aerasyonun izlenmediği mukopiyosel ile uyumlu lezyon izlendi. Hastaya ameliyat planlandı. Genel anestezi altında infiltrasyon anestezisini takiben sol orta konka medialine insizyon yapıldı. Orta konka içini tamamen dolduran pürülan sekresyon aspire edildi ve kültür örneği alındı. Takiben orta konka laterali eksize edildi. Kültürde metisilin duyarlı Staph. Aureus üredi. Hastaya post operatif ampisilin+sulbaktam 2 gram (günlük) 12 saat arayla başlandı ve takiplere çağrılarak taburcu edildi.

Tartışma: CB mukopiyoseli nadir görülen bir patoloji olmasına rağmen baş ağrısı şikayetiyle başvuran ve intranazal kitlesi olan hastalarda ayırıcı tanıda düşünülmelidir. Tanıda endoskopik muayeneye ilaveten patolojinin yayılımını değerlendirmek için BT genellikle yeterlidir. Manyetik rezonans görüntüleme (MRI) intrakranial veya intraorbital komplikasyonların düşünülmesi durumunda tercih edilebilir. Tedavide, endoskopik cerrahi ve post operatif antibiyoterapi tercih edilmelidir.

Anahtar Kelimeler: Konka bülloza, mukosel, piyosel

[PP-192]

MAKSİLLER SİNÜS YERLEŞİMLİ BİR MANTAR TOPU OLGU SUNUMU

Meryem Eğilmez Karaman[1], Köksal Yuca[1], İbrahim Güler[2]

[1]Selçuk Tıp Fakültesi, KBB Anabilim Dalı, Konya
[2]Selçuk Tıp Fakültesi, Radyoloji Anabilim Dalı, Konya

Mantar topu, paranazal sinüslerin mantar infeksiyonları arasında oldukça ender görülen bir hastalıktır. Olgumuz, herhangi bir sistemik hastalığı olmayan, maksiller sinüs yerleşimli mantar topu tanısı alması nedeniyle sunulmuştur.

33 yaşındaki kadın hasta, son 2 aydır devam eden, sağ tarafta baş ağrısı,sağ yüzde dolgunluk hissi ve post-nazal akıntı şikayetleriyle

Kulak Burun Boğaz polikliniğine başvurmuştur. Çekilen paranazal sinüs bilgisayarlı tomografisinde sağ maksiller sinüste hiperdens yumşak doku kitlesi tespit edilmiştir.Hastaya genel anestezi altında sağ endoskopik sinüs cerrahisi uygulanarak kitlenin tamamı boşaltılmıştır. Örneğin mikrobiyolojik incelemesinde KOH ile direkt mikroskobide mantar elemanları görülmedi.Ancak patolojik incelemesinde mantar hifa ve spor yapılarından oluşan geniş yapılara,bakteri kolonilerinin eşlik ettiği saptandı.

Anahtar Kelimeler: mantar topu, maksiller sinüs, sinüste kitle

[PP-193]

SAĞ NAZAL KAVİTEDE ADENOKİSTİK KARSİNOM

Medine Kara[1], İbrahim Yazıcı[1], Halil Erdoğan[1], Ozan Karatağ[2], Nihal Kılınç[3], Oğuz Güçlü[1], Fevzi Sefa Dereköy[1]

[1]Çanakkale Onsekiz Mart Üniverstesi, KBB Hastalıkları Anabilim Dalı, Çanakkale
[2]Çanakkale Onsekiz Mart Üniverstesi, Radyoloji Anabilim Dalı, Çanakkale
[3]Çanakkale Onsekiz Mart Üniverstesi, Patoloji Anabilim Dalı, Çanakkale

Giriş: Paranazal sinüs tümörleri, tüm vücut tümörlerinin %0.2-0.8'ini oluşturur. Bu tümörlerin %77'si maksiller sinüs kökenlidir. Bu bölge tümörlerinin %80'i yassı epitel hücreli karsinom, %10-15 kadarı adenokarsinom ve adenoid kistik karsinomdur. Adenokistik karsinomlar erken perinöral invazyon gösterme eğilimindedirler. Bu çalışmada sağ nazal kavitede bir adenokistik karsinom olgusu sunulmuştur.

Olgu sunumu: 29 yaşında erkek hasta burun tıkanıklığı ve baş agrısı ve burun kanaması şikayetleriyle kliniğimize başvurdu. Yapılan endoskopik muayenesinde sağ nazal kavitede sağ maksiler sinüs mediali ve orta konka inferiorundan başlayıp posteriorda koanaya doğru uzanan kitlesel lezyon saptandı. Yüz MR'ında sağda nazal kaviteden başlayan, nazofarenks sağ yarımına, sağda pterygopalatin fossaya uzanan, 4×4×3 cm boyutlarında malign karakterli kitle saptandı. Lezyon sağ maksiller sinüs posterior duvarını erode etmiş, kavernöz sinüsün alt kısmı, ekstraokuler kaslar ve optik sinir kitle tarafından invaze edilmiş ve lezyonun intrakraniyal uzanımlı olduğu görüldü. Anjiyofibrom tanısı ihtimali göz önünde bulundurularak biyopsi alınmadı, MR anjiyografi yapıldı ve sağda ECA distal dallarında invazyon saptandı. DS anjiyo yapıldı, sonucunda patoloji saptanmadı. Hastaya parsiyel maksillektomi ve FESS operasyonu ile kitle diseke edildi. İntrakraniyal uzanım saptanmadı. Patoloji sonucu adenoid kistik karsinom olarak raporlandı.

Tartışma ve Sonuç: Paranazal sinüs tümörlerinin genellikle erken teşhis edilememesi sebebiyle prognozları diğer baş-boyun tümörlerine göre oldukça kötüdür. Adenokistik karsinomlar yüksek lokal nüks ve uzak metastaz gösterirken, servikal metastaz oldukça nadir görülür. Cerrahi + radyoterapi en iyi sürviyi teşkil eder. Hastalar postoperatif dönemde ilk yıl her ay, ikinci yılda iki ayda bir, üçüncü yıl dört ayda bir kontrol edilmeli, hastalara kraniyal sinirleri de içine alan komple baş-boyun muayenesinin yanında nazal kavite ve sinüsler endoskopla değerlendirilmelidir.

Anahtar Kelimeler: Adenokistik karsinom, paranazal sinüsler, nazal kavite

Paranazal BT

Şekil 1. Sağ maksiller sinüsü dolduran ve posterior duvarını erode eden kitlesel lezyon

[PP-194]

AKUT SİNÜZİTE BAĞLI SUBPERİOSTAL ABSE OLGUSUNUN REVİZYON CERRAHİ İLE TEDAVİSİ

Şebnem Elbistanlı[1], Mehmet Faruk Oktay[1], Tülin Şentürk[1], Sedat Rüzgar[1], Onur Arıdaşır[1], Kübra Şerefoğlu Çabuk[2]

[1]Bağcılar Eğitim ve Araştırma Hastanesi, KBB Kliniği, İstanbul
[2]Bağcılar Eğitim ve Araştırma Hastanesi, Göz Kliniği, İstanbul

Akut rinosinüzitin komplikasyonları periorbital (%60-75), intrakranyal (%15-20) ve kemik (%5-10) komplikasyonları olarak 3 grupta sınıflandırılır. Akut rinosinüzit komplikasyonları insidansı çocuklarda yaklaşık 12,000 akut rinosinüzit atağında 1, erişkinlerde yaklaşık 36,000 akut rinosinuzit atağında 1 olmak üzere, genel nüfusta milyonda 3 olarak saptanmıştır

Periorbital komplikasyonlar çoğunlukla pediatrik yaş grubunda olmak üzere, hastaların %5- %7'sinde raporlandırılmıştır. Orbital komplikasyonlar en sık etmoid sinüslerden kaynaklanır. Yayılım genel olarak dehisan olan lamina papriseadan olur. Chandler sınıflamasına göre prognoz orbital komplikasyonlar; preseptal sellülit, orbital sellülit, subperiostal apse, orbital apse ve kavernöz sinüs trombozudur. Orbital bir komplikasyon varlığında göz konsültasyonu, göz dibi muayenesi, orbital basınç, göz hareketleri ve proptozisin objektif değerlendirilmesi için mutlaka istenmelidir.

Biz de yetişkin vakamızı, akut rinosinüzitin orbital komplikasyonu, subperiostal abse olarak sunuyoruz.

Anahtar Kelimeler: akut sinüzit, subperiostal abse, sinüs cerrahisi

Şekil 1. Preop

[PP-195]

TRAVMA SONRASI PROGRESİF ORBİTAL AMFİZEM VE OLGU ÜZERİNDEN ORBİTAL AMFİZEME YAKLAŞIM

İmran Aydoğdu, Enes Ataç, Yavuz Uyar, Önder Doğan, Belgin Tutar, Esmail Abdullahi Ahmed

Okmeydanı Eğitim ve Araştırma Hastanesi, KBB Kliniği, İstanbul

Orbital amfizem orbitayı içine alan paranazal sinüs kırıklarıyla birliktelik gösterir. Çalışmamızda nazal travma sonrası etmoid fraktürü mevcut ve orbital amfizemi gelişen olgu sunularak orbital amfizeme yaklaşımın ele alınması amaçlanmıştır. Elli dört yaşındaki erkek hasta

burun üzerine düşmeyi takiben sağ gözde aniden oluşan şişlik ve ağrı yakınmasıyla kliniğimize başvurdu. Çekilen maksillofasyal Bilgisayarlı Tomografi (BT) de sağ nazal fraktür,sağ etmoid fraktür izlendi. Sağ orbita medial duvar, orbita tavanında ve göz kapağında yaygın hava imajları mevcuttu. Nazal fraktür repoze edildikten sonra,lokal anestezi altında iğne ile subkütan amfizem drene edildi. Müdahale ve takip sonrası çekilen Bilgisayarlı Tomografi(BT) de orbital amfizemin gerilediği tespit edildi. Tedavide gözlem ve kortikosteroid uygulamasından cerrahi dekompresyona kadar değişik uygulamalar kullanılır. Orbital amfizem vakasında basının belirtileri olan kısıtlanmış göz hareketleri, yavaşlamış pupil reaksiyonu, disk ödemi veya azalmış görme keskinliği olursa derhal acil dekompresyon yapılmalıdır. Çoğu olguda müdahale gerektirmeden kendiliğinden düzelen benign bir durumdur. Ancak santral retinal arter tıkanıklığı ve optik sinir hasarı yönünden dikkatli bir gözlem her zaman gereklidir.

Anahtar Kelimeler: Orbital amfizem, Nazal travma, Paranazal sinüs

[PP-196]

PARANASAL SİNÜS OSSİFİYE FİBROMU; OLGU SUNUMU

Kemal Koray Bal, Cengiz Özcan, Onur İsmi, Yusuf Vayısoğlu, Kemal Görür

Mersin Üniversitesi Tıp Fakültesi, Kulak Burun Boğaz Anabilim Dalı, Mersin

Giriş: Ossifiye fibrom, nasal kavitenin ve paranasal sinüslerin nadir görülen ve kolaylıkla yanlış tanı alabilen benign tümörlerindendir. En sık mandibula ve maksillada görülürken nadiren etmoid sinüste ve nazal kavitede görülmektedir. Fibröz displazi gibi diğer fibroosseöz yapılar ayırıcı tanıda yer almaktadır. Bu olgu sunumunda yaklaşık 3 bulanık görme şikayeti olan 24 yaşında erkek hastanın tanı ve tedavi yaklaşımı mevcut güncel literatür bilgileri ışığında sunulmuştur.

Olgu sunumu: 24 yaşında erkek hasta dış merkeze 2011 yılından bu yana sol gözde bulanık görme şikayeti nedeni ile başvurmuş. Hastanın serebral bilgisayarlı tomografi (BT) görüntülemesinde sol anterior etmoid sinüste kalsifiye lezyonun saptanması üzerine kliniğimize yönlendirilmiş. Hastanın endoskopik muayenesinde nasal pürülan akıntı olması üzerine tedavi düzenlenip maksillofasial koronal BT planlandı. Radyolojik görüntülemesinde(Resim 1) etmoid sinüste yaklaşık 27x16 mm sklerotik kitlesel lezyon izlenmiştir. Lezyonun frontal sinüse ve sol orta konkaya dek uzanımı dikkati çekmiştir. Etmoid sinüsteki osseöz dokulardan biyopsi alınan hastanın histopatolojik inceleme sonucu benign fibroosseöz lezyon olarak yorumlandı. Daha sonra endoskopik sinüs cerrahisi ile lezyonun tamamına yakını çıkarıldı. Hastanın takiplerinde rekürrens izlenmedi.

Tartışma: Ossifiye fibrom, çocukluk çağı ve adolesanlarda sık görülmekle birlikte bulunduğu yere göre sinüzit, nazal obstrüksiyon, proptozis,diplopi gibi klinik semptom ve bulgularla karşımıza çıkar. Bizim olgumuzda lezyon sol etmoid sinüste olup hastanın bulanık görme şikayeti mevcuttu.

Ayırıcı tanıda osteosarkom, kondrosarkom, malign epitelyal orijinli tümörler yer almaktadır. Kimi yazarlarca lezyonun düşük de olsa malignleşme potansiyeli olduğu bildirilmiştir.

Sonuç: Sonuç olarak etmoid sinüs ossifiye fibromu nadir görülen bir durum olup lezyonun radyoterapi ve kemoterapiye dirençli olması nedeniyle cerrahi olarak tamamına yakın rezeksiyonu önerilmektedir.

Anahtar Kelimeler: bilgisayarlı tomografi, ossifiye fibrom, paranasal sinüs

Şekil 1. Etmoid sinüste anterior yerleşimli sklerotik kitlesel lezyon

[PP-197]

SPONTAN BOS RİNORESİ-İKİ OLGU

Ayşe Aslı Şahin Yılmaz, İldem Deveci, Mustafa Salih Canpolat, Hasan Çanakcı, Çağatay Oysu

Ümraniye Eğitim Araştırma Hastanesi, KBB Kliniği,İstanbul

Spontan nazal beyin omurilik sıvısı (BOS) kaçakları tetikleyen herhangi bir olay yokluğunda ortaya çıkan BOS rinore olarak tanımlanabilir. Spontan BOS rinoreleri ile idiopatik intrakranyal hipertansiyon arasında güçlü bir ilişki bulunduğu gösterilmiştir. Spontan BOS rinoreli olgularda intrakranyal hipertansiyon olma olasılığının göz önünde bulundurulması tedavinin başarısı için kritik bir öneme sahiptir çünkü, endoskopik bos rinoresi tamirinde intrakraniyal basınç artışı olduğu bilinmediği takdirde başarı şansı ciddi bir biçimde düşmektedir. Bu olgu sunumunda spontan BOS rinoresi sebebi ile kliniğimizde opere edilen iki bayan olgu sunulmuştur.

Anahtar Kelimeler: BOS rinoresi, Endoskopik BOS rinresi tamiri, İdiyopatik İntrakraniyal Hipertansiyon

[PP-198]

MAKSİLLER SİNÜSÜN ÇOK NADİR TÜMÖRÜ ANDİFFERANSİYE İĞSİ HÜCRELİ SARKOM; OLGU SUNUMU

Togay Müderris[1], Ali Sami Berçin[2], Muzaffer Kırış[2], Özmen Kara[2], Fatih Gül[1]

[1]*Ankara Atatürk Eğitim Araştırma Hastanesi, KBB Anabilim Dalı, Ankara*
[2]*Ankara Yıldırım Beyazit Üniversitesi Tıp Fakültesi, KBB Anabilim Dalı, Ankara*

Burun ve paranazal sinüs tümörleri seyrek görülen tümörlerdir. Lokalizasyon olarak en sık maksiller sinüsden kaynaklanmaktadır. Maksilladaki çoğu malign tümörler skuamöz hücreli karsinom çok daha sık olmakla beraber sarkomlardır. Bu tümörler hem seyrek görülmeleri hem de semptomları inflamatuar hastalıkları taklit etmeleri nedeniyle genellikle geç evrede teşhis edilmektedirler.

Bu olgu sunumunda; yüzünün sol maksiller bölgesinde şişlik ve tekrarlayan burun akıntısı şikayeti olan 60 yaşındaki bayan hastayı irdeledik.

Hastanın öyküsünde 3-4 aydır ara ara burun akıntısı ve yüzün sol maksiller bölgesinde zamanla büyüme gösteren şişlik şikayeti mevcut-

tu. Hastaya yapılan Paranasal Sinüs Bilgisayarlı Tomografisi (PNCT) ve Manyetik Rezonans (MR) incelemede sol maksiller sinüs anterior,lateral ve inferiror duvarı destrükte eden, cilt altına uzanan kitle lezyonu izlendi. Hastaya caldwell-luck operasyonu ile lezyondan insizyonel biyopsi yapıldı. Biyopsi sonucu iğsi hücreli malign mezenşimal tümör raporlandı.

Bunun üzerine hastaya sol parsiyel maksillektomi operasyonu yapılıp. Oluşan defekt doku grefti ile kapatıldı. Ağız içine protez yerleştirildi.

Patolojik spesmen Andifferansiye İğsi Hücreli Sarkom olarak raporlandı. Hasta genel durumu iyi olunca multidisipliner tümör konseyinde kemoradyoterapi verilmesi kararlaştırıldı. Hasta şu an postoperatif 10. ayda ve medikal tedavisi devam ediyor.

Anahtar Kelimeler: maksiller sinüs tümör, andifferansiye iğsi hücreli sarkom, malign mezenşimal tümör

Ayşe Parlar Preop PNCT

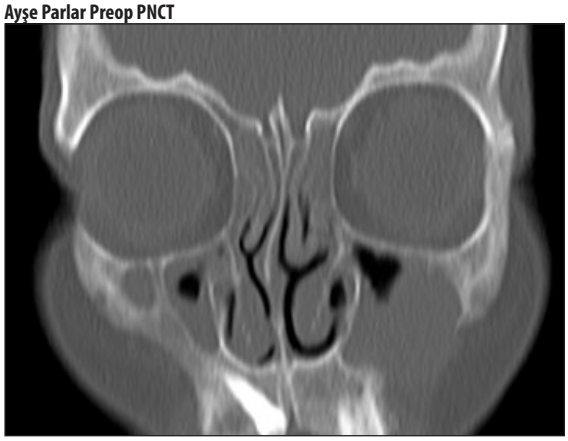

Şekil 1. Hastanın preop paranazal sinüs tomografisi

[PP-199]

UNİLATERAL ALT KONKA AGENEZİSİ

Fatma Gülüm İvgin Bayraktar, Çiğdem Kalaycık Ertugay, Selçuk Yıldız, Sema Zer Toros, Barış Naiboğlu

Haydarpaşa Numune Eğitim ve Araştırma Hastanesi, Kulak Burun Boğaz Kliniği, İstanbul

Giriş: Fonksiyonel endoskopik sinüs cerrahisinin otolarengoloji kliniklerinde popüler bir cerrahi olması nedeniyle sinonazal anatomi ve potansiyel anatomik varyasyonların kulak burun boğaz doktorları tarafından iyi bilinmesi gerekmektedir.

Olgu: 50 yaşında kadın hasta ara ara olan burun tıkanıklığı ve geniz akıntısı şikayetleri ile kliniğimize başvurdu. Hastanın yapılan muayenesinde sol alt konkanın bulunmadığı saptandı ve bu bulgu çekilen paranazal bilgisayarlı tomografi ile konfirme edildi. Herhangi bir nazal cerrahi ve darbe hikayesi bulunmamaktaydı.

Tartışma: Alt konka nazal havayolundaki önemli bir yapıdır ve oldukça nadir görülen unilateral alt konka agenezisi kulak burun boğaz doktorlarının aklında bulunması gereken bir anatomik varyasyondur.

Anahtar Kelimeler: alt konka, agenezi, nazal anomali

[PP-200]

MENTOPLASTİ TECRÜBELERİM: 2 VAKALIK OLGU BİLDİRİMİ

Ahmet Altıntaş[1], Gürkan Kayabaşoğlu[2]

[1]İskilip Atıf Hoca Devlet Hastanesi, Kulak Burun Boğaz Kliniği, Çorum
[2]Sakarya Üniversitesi Eğitim ve Araştırma Hastanesi, Kulak Burun Boğaz Anabilim Dalı, Sakarya

Giriş: Mentoplasti; çene ucu büyütme-küçültme gibi çeneye yeniden şekil verme işlemleridir. Bu çalışmada İskilip Atıf Hoca Devlet Hastanesinde mentoplasti yapılan 2 olgunun cerrahi sonuçlarının sunulması amaçlanmıştır.

Yöntem: Bu olgularda yapılan sefalometrik analiz sonrasında retrognati tanısı konulmuş, volüm sağlayıcı sentetik dolgu (hyaluranik asit vb) ve yağ enjeksiyonundan yeterince fayda sağlayamayacağı öngörülerek, mentum augmentasyonunu sağlamak amacıyla silikon implant kullanılmıştır.

Olgu 1: Daha önce septoplasti operasyonu geçirmiş ve nefes almakta güçlüğü devam eden 25 yaşında erkek; mentoservikal, nazomental ve Legan fasiyal konveksite açıları ölçülerek retrognattik olduğu tespit edildikten sonra rinoplastiye tamamlayıcı olarak mentum augmentasyonu planlandı. Hastada ağız hijyeninin kötü olması nedeniyle submental insizyonla mentoplasti cerrahisi gerçekleştirildi. Hastaya 8 mm lik projeksiyon sağlayan silikon implant yerleştirildi.

Olgu 2: Horlama şikayetiyle başvuran uyku apne sendromlu 34 yaşında erkek hastanın mentoservikal, nazomental ve Legan fasiyal konveksite açıları ölçülerek retrognattik olduğu tespit edildi ve mandibular ilerletme cerrahisinden bahsedildi. Bu cerrahiden çekinen hastaya alternatif olarak tonsillektomi ve anterior palatoplasti endikasyonu verildi. Kozmetik amaçlı mentum konturunün sağlanılması da planlandı. Mentoplasti işlemi intraoral insizyonla gerçekleştirildi. Hastaya 8 mm lik projeksiyon sağlayan silikon implant yerleştirildi.

Sonuç: Yüz estetiği cerrahisi planlananan hastalara tam ve detaylı bir yüz analizi yapılmalı ve hastalarda saptanan sorunlar hastalarla detaylı şeklilde paylaşılmalıdır. Kulak burun boğaz ve baş- boyun cerrahları olarak kolayca uygulayabileceğimiz bir cerrahi olan mentoplasti işlemleri ile hasta ve doktor memnuniyetinin üst düzeye taşınması mümkündür.

Anahtar Kelimeler: mentoplasti, yüz analizi, silikon implant

[PP-201]

DEV RİNOLİT OLGUSU

İlhan Ünlü[1], Selim Ulucanlı[1], Nisa Ünlü[2], Ethem İlhan[1], Derya Cebeci[1], Ender Güçlü[1]

[1]Düzce Üniversitesi Tıp Fakültesi, Kulak Burun Boğaz Anabilim Dalı, Düzce
[2]Düzce Üniversitesi Tıp Fakültesi, Radyoloji Anabilim Dalı, Düzce

Rinolitler, nazal kavitede genellikle yabancı cisim etrafında minerallerin birikmesi ile oluşan kalsifiye kitlelerdir. Tek taraflı kötü kokulu burun akıntısı, burun tıkanıklığı ve epistaksis şikayetine yol açarlar. Nediren semptom vermeyip rastlantısal olarak saptanabilmektedirler. Tanıda endoskopik muayene ve bilgisayarlı tomografiden faylanılır. Bu olguda sağ nazal kavitede tıkanıklık ve kötü kokulu akıntı şikayeti bulunan ve sağ nazal kaviteyi tamamen dolduran rinoliti bulunan 20 yaşında bayan hasta literatür eşliğinde tartışılmak üzere sunuldu.

Anahtar Kelimeler: rinolit, kalsifiye, endoskopik muayene

[PP-202]

SELENYUM TAKVİYESİ: GERİATRİK RİNİT HASTALARINDA YENİ BİR TEDAVİ SEÇENEĞİ

Haşmet Yazıcı[1], Fatih Kemal Soy[2], Erkan Kulduk[2], Sedat Doğan[3], Esin Yalçınkaya[4], İlknur Haberal Can[5]

[1]Balıkesir Üniversitesi Tıp Fakültesi, KBB Anabilim Dalı, Balıkesir
[2]Mardin Devlet Hastanesi, Mardin
[3]Adıyaman Üniversitesi Tıp Fakültesi, KBB Anabilim Dalı, Adıyaman
[4]Koru Hastanesi KBB Kliniği, Ankara
[5]Bağcılar Medipol Üniversitesi Tıp Fakültesi, KBB Anabilim Dalı, İstanbul

Giriş: Yaşlanan toplum ile birlikte geriatrik rinit (GR) gibi kronik hastalıkların sıklıkları da artmaktadır. Biz bu çalışmada GR hastalarında selenyum kullanımının etkisini araştırmayı amaçladık.

Gereç-Yöntem: Tanı konulmuş GR hastaları ve sağlıklı gönüllüler 3 grup halinde çalışmaya dahil edildi. Birinci gruba dahil edilen GR hastalarına günde dört defa nazal saline ile yıkama ve günde 2 defa olmak üzere Seleno-6 oral tablet başlandı. İkinci gruba dahil edilen GR hastalarına ve 3. Gruba dahil edilen sağlıklı gönüllülere

ise yalnızca günde 4 defa nazal saline ile yıkama uygulandı. Çalışma başlangıcında ve 3 aylık takip sonunda hastalara semptomları açısından vizüel analog skala (VAS) ve sinonasal outcome test (SNOT-20) anketi uygulandı. Enzimatik değerlendirmede ise Gluatyon peroksidaz (Gpx), süperoksid dismutaz (SOD) ve katalaz değerleri incelendi.

Bulgular: Grup 1 de VAS, SNOT 20 ve enzim değerleri diğer gruplara oranla istatistiksel olarak anlamlı düzeyde düzelme saptandı. Snot 20 subgrup analizlerinde ise grup 1 de tüm alt parametrelerde anlamlı düzelme saptanırken, grup 2 ve 3 de yalnızca psikolojik subgrupda düzelme saptandı. VAS skoru açısından grup 1 ve 2 arasında tedavi öncesinde fark bulunmazken tedavi sonrasında Grup 1 de anlamlı iyileşme saptandı. Tedavi öncesinde Gpx değerleri grup 1 ve 2 de grup 3 oranla anlamlı düzeyde düşük saptanırken, SOD ve katalaz değerleri açısından 3 grup arasında anlamlı fark saptanmadı. Fakat tedavi sonrası Grup 1 de her üç enzim düzeyinde de anlamlı yükselmeler saptanırken, diğer gruplarda fark saptanmadı. Takiplerde ilaç kullanımına bağlı bir yan etki gözlenmedi.

Tartışma: GR hastalarında, vücudumuzda üreme, tiroid hormon metabolizması, DNA sentezi, doku esnekliği ve oksidatif yolakda enzimatik ve nonenzimatik olarak fonksiyon gören selenyum kullanımı faydalı bulunmuştur.

Sonuç: Selenyum takviyesi geratrik rinit hastalarında gerek semptomatik gerekse de enzimatik açıdan anlamlı iyileşmeler sağlayabilecektir.

Anahtar Kelimeler: Antioksidan tedavi, yaşlanma fizyolojisi, geriatrik rinit, selenyum, SNOT-20

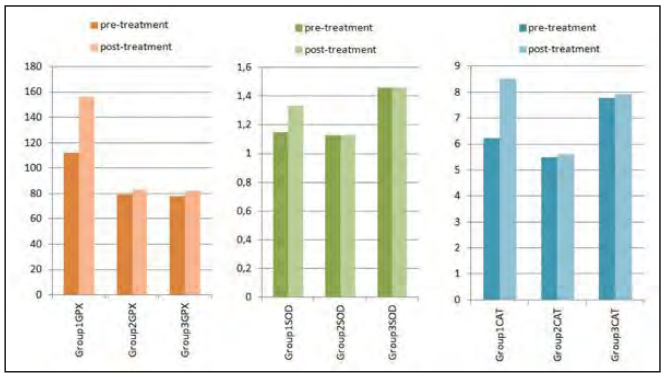

Şekil 1. Gruplara göre tedavi öncesi ve sonrası enzim değerleri

Tablo 1. Gruplara göre tedavi öncesi ve sonrası enzim değerleri

	Gpx pre (u/ml)	*Gpx post (u/ml)*	*SOD pre (u/ml)*	*SOD post (u/ml)*	*CAT pre (u/ml*	*CAT Post (u/ml)*
Grup 1	112.47±39.40	156.87±67.13	1.15±0.57	1.33±0.51	6.22±3.17	8.52±5.17
Grup 2	79.9±16.89	83.3±17.60	1.13±0.53	1.13±0.52	5.49±2.76	5.60±2.65
Grup 3	78.1±25.19	81.9±24.92	1.46±0.92	1.53±0.85	7.78±4.27	7.92±4.08

Tablo 2. Tedavi öncesi ve sonrası gruplara göre Snot 20 skorları

	Grup 1	*Grup 1*	*Grup 2*	*Grup 2*	*Grup 3*	*Grup 3*
	Tedavi öncesi	*Tedavi sonrası*	*Tedavi öncesi*	*Tedavi sonrası*	*Tedavi öncesi*	*Tedavi sonrası*
SNOT Total	47.00±10.43	33.00±3.92	35.70±4.08	33.70±6.18	25.80±4.46	23.90±4.72
Rinolojik	15.53±3.68	10.60±2.16	8.00±1.63	8.00±1.56	6.40±1.50	6.20±1.39
Kulak/yüz semptomları	8.40±2.90	5.60±2.41	8.20±1.81	7.60±1.57	6.50±2.30	6.00±2.05
Psikolojik	14.93±4.33	10.13±2.80	8.60±1.57	7.10±2.37	6.40±2.01	5.30±2.63
Uyku semptomları	5.27±2.08	3.67±1.83	6.20±1.31	6.20±1.93	3.90±1.52	3.70±1.16
Sınıflanamayan semptomlar	3.00±1.55	2.93±1.16	4.70±0.67	4.90±1.28	2.70±0.94	2.50±0.70

[PP-203]

ENDOSKOPİK DAKRİYOSİSTORİNOSTOMİ DENEYİMİMİZ

Çağrı Çelik, Tolgahan Çatlı, Onur Gündoğan, Taşkın Tokat, Ufuk Düzenli
İzmir Bozyaka Eğitim ve Araştırma Hastanesi KBB Kliniği, İzmir

Amaç: Nazolakrimal kanal tıkanıklığı tanısı ile endoskopik dakriyosistorinostomi (DSR) uyguladığımız hastaların postoperatif takip sonuçlarını paylaşmak

Yöntem-Gereçler: Ocak 2012- Şubat 2015 tarihleri arasındaki endoskopik DSR uygulanan 43 hastanın (toplam 49 lakrimal kese) takip sonuçları kaydedildi. Rutin KBB muayenesi ve endoskopik nazal kavite bakısı ile endonazal kese cerrahisi uygulanan mukozal alanlar değerlendirildi. Subjektif olarak belirtilen yada muayenede gözlenen "epifora" cerrahi başarısızlık olarak kabul edildi.

Bulgular: Çalışmamızda yaş ortalaması 52 (min 16- max 80) olan 28'i kadın toplam 43 hasta mevcuttu. Müdahale edilen toplam 49 kesenin 11 tanesinde (n:11 hasta; %22) re-stenoz geliştiği gözlendi. Restenoz saptanan hastalara endokopik revizyon cerrahisi uygulandı. Re-stenozun 7 olguda aşırı granülasyon ve sineşiye, kalan 4 olguda ise yetersiz kemik eksizyonuna bağlı olduğu belirlendi. Hiçbir olguda komplikasyon gelişmedi.

Sonuçlar: Endoskopik DSR operasyonu nazolakrimal kanal stenozu olan hastalarda uygulanabilecek güvenilir, kozmetik avantajlara sahip etkili bir cerrahi yöntemdir.

Anahtar Kelimeler: Dakriyosistorinostomi, endonazal, endoskopik

[PP-204]

PARANAZAL BÖLGE MANTAR TOPU ENFEKSİYONU: 15 VAKA EŞLİĞİNDE LİTERATÜRÜN GÖZDEN GEÇİRİLMESİ

İbrahim Ketenci, Yaşar Ünlü, Kerem Kökoğlu, Mehmet İlhan Şahin
Erciyes Üniversitesi Tıp Fakültesi, KBB Hastalıkları Anabilim Dalı, Kayseri

Paranazal sinüs mantar topları bu bölgenin invaziv olmayan mantar enfeksiyonlarındandır. Genelde immün sistemi normal olan kişilerde görülür. Allerjik bir durum değildir ve tam kan sayımında eosinofili gözlenmez. Tedavisi cerrahidir ve antifungal ilaç önerilmez. Cerrahide standart yaklaşım tutulan yere göre fonksiyonel endoskopik sinüs cerrahisi yapmaktır.

15 vakalık serimizde hastaların 9'u kadın, 6'sı erkekti. 7 hastada sfeonoid, 7 hastada maksiler mantar topu vardı. 1 hastada ise konka bülloza yerleşimliydi. Sfenoid sinüs yerleşimli olanlarda sinüs ostiumunda granülasyon dokuları mevcuttu. 3 hastada aynı zamanda nazal polipozis mevcuttu. 7 hastanın BT görüntülemesinde opasiteler içinde heterojen hiperdens alanlar vardı. 13 hastaya fonksiyonel endoskopik sinüs cerrahisi, 2 hastaya modifiye Caldwel Luc ile müdahale edildi. Hiçbir hastaya ameliyat öncesinde veya sonrasında antifungal tedavi verilmedi. Spesmenden mantar tiplemesi için kültür gönderildi, invazyon için ise histopatolojik inceleme yapıldı. Hiçbir hastada üreme olmadı. Mikroskobik olarak mantar hifaları izlendi.

Yazıda 15 vaka eşliğinde paranazal bölge mantar topu enfeksiyonu gözden geçirilmiştir.

Anahtar Kelimeler: mantar topu, paranazal sinüs, Aspergillus

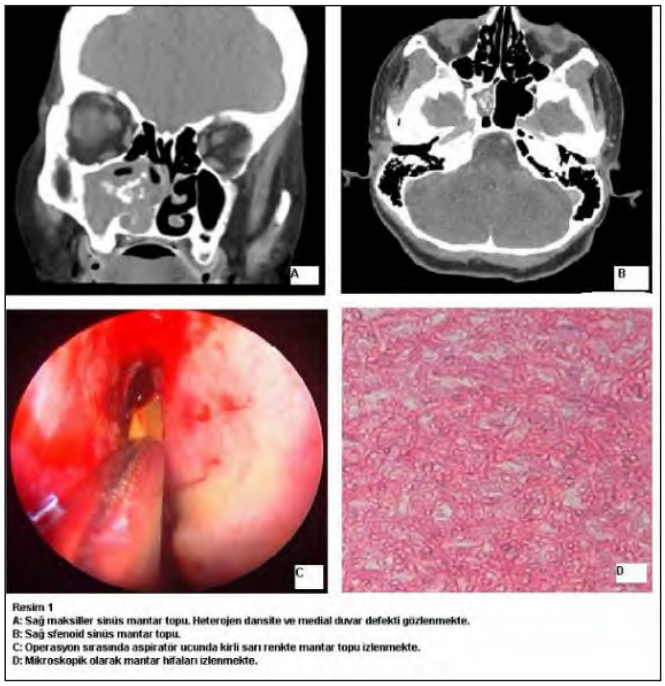

Şekil 1. A, B, C, D

[PP-205]

SON SEKİZ YILDA OPERE ETTİĞİMİZ İNVERTED PAPİLLOM OLGULARINDAKİ KLİNİK DENEYİMİMİZ

Muammer Melih Şahin, Alper Ceylan, Mehmet Ekrem Zorlu, Mehmet Göcek

Gazi Üniversitesi Tıp Fakültesi, Kulak Burun Boğaz Anabilim Dalı, Ankara

İnverted papillom invazyon özelliği gösteren nadir bir sinonazal tümördür. Tüm sinonazal tümörlerin %0,5-4›ünü, sinonazal papillomların ise yarısına yakınını oluşturur. Hiperplastik epitelin stroma içine doğru prolifere olması ile oluşur. Sıklıkla lateral nazal duvardan köken alarak paranazal sinüslere invazyon gösterir. Malıgn transformasyon gösterme özelliklerinden dolayı erken tanı, tedavi ve takipleri açısından önem arz atmektedir. Biz bu çalışmamızda kliniğimizde son sekiz yılda inverted papillom nedeniyle opere ettiğimiz hastaların tanı tedavi ve takiplerine ait klinik deneyimlerimizi sunacağız.

Anahtar Kelimeler: inverted, papillom, sinonazal, Schneiderian

[PP-206]

OBSTRÜKTİF UYKU APNESİ TEDAVİSİNDE EKSPANSİYON SFİNKTER FARİNGOPLASTİ –KLİNİK DENEYİMİMİZ

Berfu Kırmızıgül, Mustafa Cenk Ecevit

Dokuz Eylül Üniversitesi Tıp Fakültesi, Kulak Burun Boğaz Anabilim Dalı, İzmir

Giriş: Obstrüktif uyku apnesi olan hastalarda üst hava yolu kollapsına yönelik birçok cerrahi yöntem tanımlanmaktadır. Tanımlanan cerrahilerden bir kısmı yumuşak damağa yöneliktir. Son yıllarda lateral farengeal duvarların kollapsını önleyen ve diğer tekniklerle kıyaslandığında yumuşak damak yapısını daha az bozan bir teknik olarak tanımlanan Ekspansiyon Sfinkter Faringoplasti'ye ilgi artmaktadır. Bu çalışmada amaç Ekspansiyon Sfinkter Faringoplasti tekniğinin klinik sonuçlarını paylaşmaktır.

Gereç ve Yöntem: Kliniğimizde Ağustos 2013- Şubat 2015 tarihleri arasında 7 hastaya Ekspansiyon Sfinkter Faringoplasti operasyonu uygulanmıştır. Opere edilen hastaların tümü öncesinde polisomnografi ya da watchpad ile değerlendirilmiş apne hipopne indeksi (AHİ) 25'in altında olan ; vücut kitle indeksi 32'den düşük, muayenesinde tonsiller hipertrofi (≥ grade2 tonsil boyutu) ve fiberoptik endoskopide müller manevrasında retrofarengeal daralma saptanan hastalara bu teknik uygulanarak tedavi edilmeye çalışılmışlardır.

Bulgular: Opere edilen hastaların yaşı 36-51 arasında değişmekte olup tümü erkek cinsiyettedir. Operasyondan en geç 24 saat sonra oral beslenme başlanmıştır. Tüm hastalar en az 2 kez kontrole gelmiştir. Yalnızca 1 hastada sütür hattında açılma yaşanmıştır, diğer hastalarda komplikasyon görülmemiştir. 2 hasta operasyon sonrası dönemde watchpad ile değerlendirilmiştir. Watchpad ile değerlendirilen 1 hastanın operasyon öncesi AHİ skoru 19.9 iken operasyon sonrasında 4.5'e , diğer hastanın operasyon öncesi AHİ skoru 20.3'ten 13.6'ya gerilemiştir. Hastaların sübjektif horlama ve uyku kalitesine yönelik sorgulamalarında, horlama düzeylerinde belirgin azalma olduğunu ve uyku kalitelerinin arttığını ifade etmişlerdir.

Tartışma ve Sonuç: Ekspansiyon Sfinkter Faringoplasti temel olarak lateral farengeal duvar kollapsını önleyerek farengeal hava yolunun ekspansiyonunu ve stabilizasyonunu sağlayan bir yöntemdir. Bu çalışmada olduğu gibi orta düzeyde obstrüktif uyku apnesi olan, retrofarengeal ve lateral farengeal duvar kollapsı görülen seçilmiş olgularda işe yaramaktadır. Opere edilen tüm hastalar sübjektif olarak operasyondan fayda gördüklerini belirtmektedirler. Polisomnografi ile değerlendirilerek daha objektif verilerin elde edilebileceği düşünülmüştür. Yalnızca 2 hastaya operasyon sonrasında watchpad ile değerlendirme yapılmış olmakla birlikte ilerleyen dönemlerde hastalara Polisomnografi yapılması planlanmıştır.

Kaynaklar

Pang KP, Woodson BT. Expansion sphincter pharyngoplasty in the treatment of obstructive sleep apnea. Oper Tech Otolaryngol - Head Neck Surg. 2006;17(4):223–5.

Woodson BT, Sitton M, Jacobowitz O. Expansion sphincter pharyngoplasty and palatal advancement pharyngoplasty: Airway evaluation and surgical techniques. Oper Tech Otolaryngol - Head Neck Surg [Internet]. Elsevier Inc.; 2012;23(1):3–10.

Sorrenti G, Piccin O. Functional expansion pharyngoplasty in the treatment of obstructive sleep apnea. Laryngoscope. 2013;123(11):2905–8

Aksoy EA, Serin GM, Polat S, Ünal ÖF, Tanyeri H. The morphology of the nasopharyngeal inlet in obstructive sleep apnea. Eur Arch Oto-Rhino-Laryngology . 2013;271(4):771–5.

[PP-207]

NAZAL POLİPLİ HASTALARDA GROWTH DİFFERENTİATİON FAKTÖR (GDF)-15, BRAİN NATRİÜRETİK FAKTÖR (BNP) VE ISKEMİ MODİFİYE ALBUMİN (IMA) DÜZEYİ

Kamran Sarı[1], Zeliha Kapusuz Gencer[1], Ayşe Yeşim Göçmen[2], Yunus Kantekin[1]

[1]*Bozok Üniversitesi Tıp Fakültesi, KBB Anabilim Dalı, Yozgat*
[2]*Bozok Üniversitesi Tıp Fakültesi, Tıbbi Biyokimya Anabilim Dalı, Yozgat*

Amaç: Nazal polip üst solunum yollarının kronik inflamatuar bir hastalığıdır. Kronik inflamasyon etyolojide hala majör bir rol oynamaktadır. Reaktif oksijen radikali üretimi ile antioksidatif defans mekanizması arasındaki denge bozulursa, oksidatif stres hücrede yıkıma veya ölüme sebebiyet vermektedir. Devam eden doku yıkımı kronik inflamasyona neden olmaktadır. Growth differentation faktör -15 (GDF-15) kardiyak hipertrofi ve apopitoziste Transforming Growth Faktör-β (TGF-β) süper ailesine bağlanan bir proteindir. GDF-15 salınımı oksidatif stresi tetikleyen kalp yetmezliği ve ateroskleroz gibi patolojilerde tetiklenmektedir. Brain natriüretik peptit (BNP) natriüretik peptit ailesinin bir üyesidir. BNP özellikle kardiyak hastalıklarda subklinik kardiyak stres indikatörü olarak kullanılmaktadır. Son yapılan çalışmalar iskemi modifiye albüminin (IMA) kardiyak iskemide ideal bir biomarker olduğunu ortaya koymuştur. Bu çalışmada, nazal polip etyolojisinde oksidatif stres ve buna bağlı gelişen inflamasyonun rolünün öneminden yola çıkarak nazal polipli hastaların kanında saydığımız bu markırların düzeyini inceledik.

Materyal-Metod: Çalışmaya nazal polip tanısı koyulan 41 hasta alındı. Kontrol grubu 48 kişiden oluşmaktaydı. Venöz kan örnekleri alındı ve santrifuje edildi. Serumda GDF-15, BNP ve IMA düzeyleri ölçüldü. Sonuçlar SPSS paket programı kullanılarak değerlendirildi.

Bulgular: Hasta grubunda GDF-15 düzeyi kontrol gurubuna oranla anlamlı derecede yüksek saptandı ve istatiksel olarak anlamlı bulundu (p<0,001). BNP değeri yine hasta grubunda kontrol grubuna oranla daha yüksek saptandı ve istatiksel olarak anlamlıydı (p<0,001). IMA değeri de hasta grubunda daha yüksek oranda saptandı (p<0,001).

Sonuç: Nazal polipozisli hastalarda GDF-15, BNP ve IMA düzeyleri daha yüksek saptanmıştır. Bu bulguların nazal polip patogenezinde ileride yapılacak çalışmalar için yol gösterici olabileceğini düşünmekteyiz.

Anahtar Kelimeler: Nazal polip, Growth differentation factor-15, Brain Natriuretic factor, Ischemia Modified albumin

[PP-208]

ADENOİD HİPERTROFİLİ PEDİATRİK POPÜLASYONDA UGRP2 GEN POLYMORFİZMLERİ

Huntürk Atilla[1], Sibel Özdaş[2], Talih Özdaş[1], Sami Engin Muz[1], Işılay Öz[1], Sibel Baştimur[1], Mehmet Ali Babademez[1]

[1]Yenimahalle Eğitim Araştırma Hastanesi, KBB Kliniği, Ankara
[2]Hacettepe Üniversitesi Fen Fakültesi, Moleküler Biyoloji Anabilim Dalı, Ankara

Amaç: Adenoid hipertrofisi (AH) adenoidlerin genişlemesi olup, patogenezi henüz tam olarak açıklanamamıştır. Bu çalışmanın amacı, AH'lı çocuklarda hastalarında yeni keşfedilmiş bir super ailenin üyesi olan UGRP2 geninin, tek nükleotid polimorfizmlerinin (SNPs) ve onların kombinasyonlarının AH oluşum mekanizmasındaki etkisini araştırmaktır.

Method: Çalışmamıza katılan toplam 146 (76 AH'li çocuk ve 70 sağlıklı çocuk) çocuğun kan örneği DNA dizi analizi ile UGRP2 geni genotipik varyasyonlar açısından taranmıştır. Elde edilen datanın istatistiksel analiz için SPSS, SNPStats ve Multifactor dimensionality reduction (MDR) paket programları kullanılmıştır.

Bulgular: AH'li çocuklarda, alerji, astım, ağız açık uyuma ve horlama sıklığı daha yüksek b2ulunmuştur (P=.032, P=.042, P=.001, P=.001). Genotipleme ile UGRP2 geninde daha once raporlanmış, dört SNP tespit edilmiştir. UGRP2 (IVS1-189G>A), (IVS1-89T>G) genin Intron1, UGRP2 (IVS2-15G>A) ise Intron2 bölgesinde yer almakta olup, genotipleri ve allel frekansı açısından gruplar arasında fark gözlenmemiştir. UGRP2 (c.201delC) genin Ekzon2 bölgesinde yer almakta olup, heterozigot mutant genotip (C/Del) ve minor allel frekansı AH'li çocuklarda yüksek ve anlamlı bulunmuştur (P=.0097, P=.037). Ayrıca sırasıyla (5'-3') GTDelG haplotipi, artmış AH riskine sahiptir (P=.001). MDR analizi ile AH tanısında kullanılabilecek en iyi prediktif değeri olan yüksek sinerjistik etkiye sahip üç modelde SNP-SNP etkileşimleri tespit edilmiştir.

Sonuç: UGRP2'in SNP'leri ve kombinas kombinasyonları artmış risk ile AH gelişimine eşlik etmektedir. Ayrıca AH patogenezinde genetik faktörün önemi ortaya konmuştur.

Anahtar Kelimeler: Adenoid hipertrofisi, UGRP2, SNP, DNA sekans analizi

Tablo 1. UGRP2'nin genotip ve allel frekanslarının dağılımı

SNPs Genotip / Allel Kontrol (n:70) SNP	*Genotip / Allel*	*Kontrol (n:70)*	*AH'li Çocuklar (n:76)*	*OR (95 CI)**	*P **
IVS1-189G>A	G/G	67 (96)	73 (96)	1.00 (referans)	.092
	G/A	3 (4)	3 (4)	0.92 (0.18-4.70)	
	A/A	0 (0)	0 (0)	-	
	A‡	0.02	0.02	-	1***
IVS1-89T>G	T/T	66 (94)	66 (87)	1.00 (referans)	.012
	T/G	4 (6)	10 (13)	2.50 (0.75-8.37)	
	G/G	0 (0)	0 (0)	-	
	G‡	0.03	0.07	-	.137
c.201delC	C/C	70 (100)	71 (93)	1.00 (referans)	0.0097
	C/Del	0 (0)	5 (7)	NA (0.00-NA)	
	Del/Del	0 (0)	0 (0)	-	
	Del‡	0.003	0	-	.037***
IVS2-15G>A	G/G	70 (100)	75 (99)	1.00 (referans)	.25
	G/A	0 (0)	1 (1)	NA (0.00-NA)	
	A/A	0 (0)	0 (0)	-	
	A‡	0.01	0.00	-	1

[PP-209]

NAZAL POLİPOZİSLİ HASTALARDA IL-5 (-746 C/G), IL-6 (-174 T/C) VE IL-18 (-607 A/C) SİNGLE NÜKLEOTİD POLİMORFİZİMLERİ

Sibel Baştimur[1], Sibel Özdaş[2], Talih Özdaş[1], Işılay Öz[1], Huntürk Atilla[1], Sami Engin Muz[1], Kenan Kurt[1], Mehmet Ali Babademez[1]

[1]Yenimahalle Devlet Hastanesi, KBB Kliniği, Ankara
[2]Hacettepe Üniversitesi Fen Fakültesi, Moleküler Biyoloji Anabilim Dalı, Ankara

Giriş: Nazal polipozis (NP), burun ve sinüslerin kronik inflamatuvar bir hastalığı olup, oluşumunda genetik faktörler önemli bir yer tutmaktadır. Patofizyolojisinin pro-inflamatuvar ve anti-inflamatuvar sitokinler arasında gelişen dengeyle düzenlendiğine inanılmaktadır. Bu çalışmanın amacı, alerjili ve alerjisiz NP hastalarında önemli sitokinlerden olan İnterlökin (IL)-18, IL-6 ve IL-5 genlerinin promotor bölgesinde yer alan sırasıyla -607 A/C, -174 C/G, -746 T/C single nükleotid polimorfizmlerinin (SNPs), NP oluşum mekanizmasındaki etkisini araştırmaktır.

Materyal-Metod: Çalışmaya 87 NP'li hasta (52 erkek, 35 kadın; yaş ortalaması 37.8) ve 76 kontrol (40 erkek, 36 kadın; yaş ortalaması 38.5) olmak üzere 163 hasta dahil edilmiştir. Katılımcılardan alınan kan örneklerinde Snapshot yöntemi ile SNP'ler belirlenmiştir. Verilerin istatistiksel analizi için, SPSS, SNPStats ve multifactor dimensionality reduction (MDR) paket programları kullanılmıştır.

Bulgular: Çalışmamızda, IL-5 ve IL-18 SNP'lerinin, IL-5 TC, CC ile IL-18 AC, CC genotiplerinin ve minör allellerinin frekansı hasta grubunda anlamlı olarak yüksektir (P< 0.05). Ayrıca IL-18 SNP ile astımatik NP arasında anlamlı bir ilişki tespit edilmiştir (P= 0.013). Sırasıyla CGC ve CGA (IL-5-6-18) haplotiplerinin frekansı NP'li hasta grubunda yüksektir (P= 0.001 ve P= 0.011). MDR analizi ile tespit edilen tek-lokus modeline göre IL18 CC genotipi, iki-lokus modeline göre IL18 ve IL5'nin minör allelli genotiplerinin kombinasyonu 1artmış NP riskine sahiptir (P= 0.006, P= 0.0001).

Sonuç: IL5 (-607 A/C) ve IL18 (-746 T/C) polimorfizmlerinin, gen ifade düzeyini etkilediğini ve inflamasyonun şiddetini değiştirerek NP gelişimine katkıda bulunduğunu düşünmekteyiz.

Anahtar Kelimeler: Nazal polipozis, IL, Polimorfizm, Snapshot, MDR

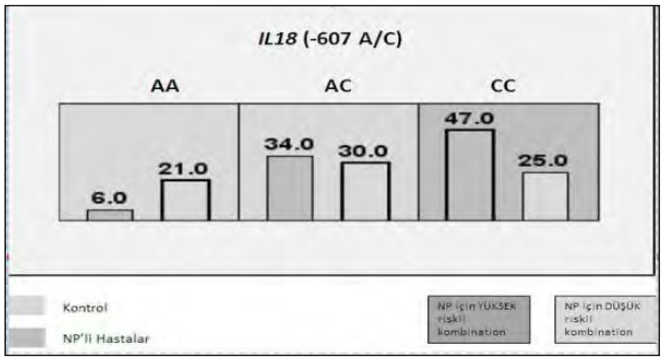

Şekil 1. MDR'ye gore tek-lokus modelinde IL18 genotiplerinin dağılımı *(TBA: 0.53, CVC 8/10, OR 2.397, CI 1.2667-4.5358, P=.006).*

Tablo 1. Çalışma populasyonun karakteristiği

Değişkenler	*NP'li Hastalar (n: 87)*	*Kontrol (n: 76)*	*P*
Yaş (yıl, mean ± SD)	37.83 [9.258; 21-56]	38.59 [9.321; 21-58]	0.601
Cinsiyet, Erkek/Kadın, n (%)	52 (60)/35(40)	40 (53)/36 (47)	0.359
Aspirin intoleransı (+), n (%)	17 (20)	2 (3)	<0.001
Astım(+), n (%)	28 (20)	15 (32)	0.072
Allerji(+), n (%)	23 (27)	27 (35)	0.209
Aile öyküsünde NP varlığı (+), n (%)	16 (18)	1 (1)	<0.001

Tablo 2. IL5, IL6 ve IL18 genlerindeki SNP'lerin genotip ve allel frekanslarının dağılımı

SNP	*Genotyip/Allel SNP Genotyip/Allel*	*NP'li Hastalar n (%)*	*Kontrol n (%)*	*OR (95 CI)**	*P **
IL5	T/T	51 (59)	31 (41)	1.00 (referans)	
	T/C	33 (38)	29 (38)	1.47 (0.75-2.87)	
	C/C	3 (3)	16 (21)	8.71 (2.34-32.42)	0.023
	C‡	0.78	0.60		<0.001
IL6	C/C	64 (74)	61 (80)	1.00 (referans)	
	C/G	16 (18)	8 (11)	0.54 (0.21-1.37)	
	G/G	7 (8)	7 (9)	1.03 (0.33-3.21)	0.36
	G‡	0.83	0.86		0.135
IL18	A/A	47 (54)	25 (32)	1.00 (referans)	
	A/C	34 (39)	30 (40)	1.78 (0.88-3.60)	
	C/C	6 (7)	21 (28)	7.56 (2.62-21.78)	0.0064
	C‡	0.74	0.53		<0.001

[PP-210]

NAZAL POLİPOZİSLİ HASTALARDA MAMMAGLOBİN A GEN POLİMORFİZİMİ

Işılay Öz[1], Sibel Özdaş[2], Sibel Baştimur[3], Talih Özdaş[3], Sami Engin Muz[3], Huntürk Atilla[3], Kenan Kurt[3], Selim Erbek[1]

[1]Başkent Üniversitesi Tıp Fakültesi, Kulak Burun Boğaz Anabilim Dalı, Ankara
[2]Hacettepe Üniversitesi Fen Fakültesi, Moleküler Biyoloji Anabilim Dalı, Ankara
[3]Ankara Yenimahalle Eğitim ve Araştırma Hastanesi Kulak Burun Boğaz Hastalıkları Kliniği, Ankara

Amaç: Salgı epitellerinden eksprese edilen ve anti-inflamatuar, immünmodülatör özellik gösteren sekretoglobin (SCGB) 2A alt ailesinden Mammaglobin A (SCGB2A2) geni polimorfizmleri ile nazal polipozis (NP) gelisimi arasındaki iliskinin arastırılması amaçlanmıstır.

Materyal-Metod: NP tanısı olan 89 hasta ve kontrol grubu olarak bilinen sinonazal hastalığı olmayan 58 sağlıklı birey çalısmaya alınmıstır. Çalısmaya katılan tüm bireylerin periferik kan örneklerinde Sanger tekniği ile gen dizi analizi yapılarak, genotipik varyasyonlar incelenmiştir. Verilerin istatistiksel analizi için, SPSS paket programı kullanılmıştır.

Bulgular: Çalısmaya 147 nazal polipozisli hasta dahil edildi. DNA dizi analizi ile 4 tek nükleotid polimorfizm (SNP) tespit edilmiştir. Sadece NP'li hastalarda tespit edilmiş olan Mammaglobin A (c.21 C>T) genin ekzon1 bölgesinde tespit edilmiş ve dbSNP (Short Genetic Variations Database) veri tabanına daha önce bildirilmemiştir. Çalısma grubunda Mammaglobin A -426CT ve TT genotipleri saptanırken, hiç vahsi (-426CC) genotip bulunmamıstır. Diğer taraftan, -384A>G, +67G>A SNP'leri NP'li olgularda kontrol grubuna göre yüksek (sırasıyla p= 0,044 ve p= 0,019) saptanmıştır. Ancak aralarındaki ilişki zayıf olarak (kontenjan katsayısı 0,18) belirlenmiştir. Bu bulguyla uyumlu olarak, her iki tek nükleotid polimorfizmi için allel frekanslarının gruplar arası karşılaştırılmasında istatistiksel farklılık saptanmamıştır (-384A>G için p= 0,164, 67G>A için p= 0,144).

Sonuç: Bu çalışmada NP gelişimi ile Mamaglobin A genotipleri (c38C>G, c.21C >T, c55+186G>A, c.243+230A>T) polimorfizmleri arasında anlamlı iliski saptanamamıştır. Ancak daha geniş olgu serileri ve farklı polimorfizm bölgeleri ile fonksiyonel çalışmalara devam edilmelidir.

Anahtar Kelimeler: Nazal polipozis, Mammaglobin A, Polimorfizm, DNA dizi analizi, Patogenez

[PP-211]

RİNOSİNÜZİT KOMPLİKASYONU: İNATÇI SUBPERİOSTEAL APSE

İsa Özbay[1], Cüneyt Kucur[1], Onur Erdoğan[1], Fatih Oğhan[1], Mehmet Tetikoğlu[2], Hacı Murat Sağdık[2]

[1]Dumlupınar Üniversitesi Tıp Fakültesi, KBB-BBC Anabilim Dalı, Kütahya
[2]Dumlupınar Üniversitesi Tıp Fakültesi, Göz Hastalıkları Anabilim Dalı, Kütahya

Amaç: Rinosinüzit tedavisinde yaygın antibiyoterapi kullanımına rağmen olgularının %3'ünde periorbital sellülit, orbital sellülit, orbital apse, subperiosteal apse ve kavernöz sinüs trombozu gibi orbital komplikasyonlar görülebilir. Subperiostal apse; en sık görülen orbital komplikasyondur. Periorbita ile kemik duvar arasında püy birikimi ile karakterizedir ve daha çok etmoid veya frontal sinüs kaynaklıdır. Rinosinüzit komplikasyonu olarak ortaya çıkan ve tedaviye dirençli subperiostal apse olgusunu literatür eşliğinde tartışarak sunuyoruz.

Olgu: On iki yaşında kız hasta üç gün önce başlayan sağ gözde şişlik ve kızarıklık şikayeti ile göz hastalıkları polikliniğine başvurmuş. Hastanın oftalmolojik muayenesinde sağ gözde proptozis, süpero-lateral bakış kısıtlılığı; KBB muayenesinde nazal kaviteyi obstrükte eden ileri derecede ödem, hiperemi ve pürülan sekresyon izlendi. Medikal tedavi ile takip edilen hastanın proptozisinin gerilememesi, göz hareketlerinde kısıtlılığın devam etmesi ve görme keskinliğinin 6/10 olması üzerine yapılan endoskopik sinüs cerrahisinde; sağ maksiller sinüsten ve lamina papireseanın çıkarılmasını takiben 20 cc püy drene edildi. Operasyon sonrası takiplerinde rinosinüzit ve proptozisi yeteri kadar gerilemeyen hasta ikinci kez operasyona alındı; maksiller sinüsten tekrar püy boşaltıldı, lamina paprisea güdükleri temizlendi ve ödemli yumuşak dokular eksize edildi. Post-op kontrollerinde, proptozisi gerileyen vakanın antibiyoterapi altında takiplerine devam edilmektedir.

Sonuç: Rinosinüzit komplikasyonu olarak ortaya çıkan subperiostal apse olgularında hastalar yakından takip edilmelidir. Hastalarda görme kaybı, kavernöz sinüs trombozu, subdural abse ve menenjit gibi mortalite ile seyredebilecek durumlar meydana gelebilmektedir. Medikal tedavi ile yakın takipte bulguları düzelmeyen ya da progresyon gösteren vakalarda uygun cerrahi girişim yapılmalıdır. Tam düzelme olmayan vakalarda ''second look'' ihtiyacı olabileceği akılda tutulmalıdır.

Anahtar Kelimeler: akut rinosinüzit, subperiostal apse, orbital komplikasyon

Subperiostal abse

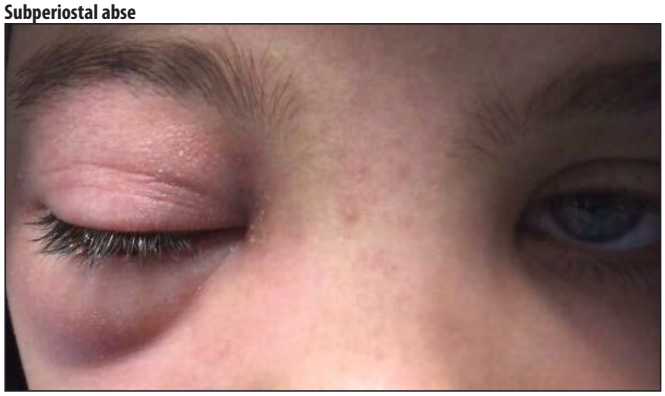

Şekil 1. sağ gözde proptozis ve hiperemi

[PP-212]

SEPTUM DEVİASYONU CERRAHİSİ; 5 YILLIK OLGULARIN ANALİZİ

Muhlis Bal, Gökçen Coşkun Bal, Serkan Karadağ, Serkan Yağcı, Ömer Aydın Dede

Sinop Atatürk Devlet Hastanesi, KBB, Sinop

Giriş: Nazal septum deviasyonu toplumumuzun yaklaşık %80'inde rastlanmaktadır. Planlanacak cerrahide amaç, mukoza, kıkırdak ve kemikleri mümkün olduğunca koruyarak, anatomik deformiteleri düzgün hale getirmektir

Materyal Metod: 01.02.2009 ile 01.02.2015 tarihleri arasındaki 5 yıllık dönemde hastanemizde septum deviasyonu nedeni ile ameliyat edilen 1685 olgu retrospektif olarak gözden geçirildi. Olgular yaş, cinsiyet, yapılan ameliyat çeşidi ve nazal septal deformitenin tipine göre sınıflandırılarak değerlendirildi. Nazal septal deformite sınıflamasında Slobodan Jugo'nun sınıflaması kullanıldı.

Olguların 923'ü (%54,8) erkek, 762'si (%45,2) bayandı. Olgular 17- 55 yaşları arasında olup ortalama yaş ortalaması 29'du. Olgulara septoplasti ve submukoz rezeksiyon olmak üzere iki çeşit yaklaşım yöntemi uygulandı.Çalışmaya rinoplasti ve endoskopik sinüs cerrahisi ile birlikte yapılan septum deviasyonu cerrahileri dahil edilmedi. 927 (%55) hastaya submuköz rezeksiyon, 694 (%41,2) hastaya septoplasti, 36 hastaya endoskopik septoplasti, 28 hastaya revizyon septoplasti yapıldı. Hastaların 640'ında (%37,9) tip 1 septum deviasyonu, 421'inde (%24,9) tip 2 septum deviasyonu, 303'ünde (%17,9) tip 3 septum deviasyonu, 220'sinde (%13,1) tip 4 septum deviasyonu ve 101'inde de (%5,9) tip 5 septum deviasyonu tesbit edildi

Tartışma: Klasik SMR operasyonu Cottle tekniği tarif edilene kadar çok sıkça uygulanmış, günümüzde de halen kullanılan bir girişimdir.

SMR'nin anterior dislokasyonlarda ek plastik girişime ihtiyaç duyulması, septal perforasyon riski, yelken septum deformitesi oluşabilmesi gibi dezavantajları vardır.

Septoplasti'nin SMR'den en önemli avantajı anterior septal defleksiyonları düzeltebilme imkanı sağlamasıdır.

Sonuç olarak günümüzde septum deviasyonu ameliyatlarında, SMR operasyonu oranları azalmakla birlikte doğru endikasyonlar konduğu müddetçe kullanılmaya devam edilebilecek bir tekniktir.

Anahtar Kelimeler: Nazal septal deformite, septoplasti, submuköz rezeksiyon

Video Sunumlar

VS - 001

DEV PETRÖZAPEKS KOLESTEROL GRANÜLOMUNAENDONAZALENDOKSOPİK YAKLAŞIM

Selçuk Mülazimoğlu[1], Süha Beton[1], Yücel İslamoğlu[1], Başak Ceyda Meço[2], Hazan Başak[1], Cem Meço[1]

[1]Ankara Üniversitesi Tıp Fakültesi, Kulak Burun Boğaz Hastalıkları Anabilim Dalı, Ankara
[2]Ankara Üniversitesi Tıp Fakültesi, Anestezi ve Reanimasyon Anabilim Dalı, Ankara

Giriş: Petrözapeks kolesterol granülomu kronik enflamatuar yabancı cisim tipi granülomatöz bir reaksiyondur. Petrözapeks anatomik olarak ulaşımı zor bir bölgedir. Geleneksel lateral yaklaşımlarla drenaj yöntemleri yüksek nüks oranlarına sahiptir. Bu videonun amacı anteriortranssfenoidalendsokopik yaklaşımla bölgeye ulaşım ve drenaj imkanlarını tartışmak ve bu tekniğin detaylarını sunmaktır.

Olgu: Kırk sekiz yaşında kadın hasta beş yıldır olan sağ temporal baş ağrısı ve işitme kaybı ile kliniğimize refere edildi. Bilgisayarlı tomografi ve manyetik rezonanas görüntülemede sağ petrözapekste orta kulağa uzanan, kemik erozyonu bulunan 4x3 cmlikkistikekspansil kitle mevcuttu. Hipotansif genel anestezi altında endonazalendoksopiktranssfenoid cerrahi uygulandı. Sfenoid sinüs turlanarak kistin en medial kısmına ulaşıldı. Yeterli kemik açıklık elde edildikten sonra kist açılarak boşaltıldı. Kist içeriği irige edilerek temizlendi. Drenaj yolunu açık tutmak ve hastalığın tekrarlamasını engellemek için yaratılan açıklıktan kavite içine nazoseptalflep serildi. Ayrıca iyileşme sırasına havalanmayı sağlamak için kaviteye bir silastik tüp yerleştirildi ve 3 ay tutuldu. Endoksopik takiplerinde drenaj ve havalanma yolunun iyi epitelize olduğu izlendi. 14 aylık takiplerinde nüks görülmedi.

Sonuç: Petrözapeks kolesterol granülomu drenajında endonazal endoskopik yaklaşım doğal nazal koridoru kullanarak minimal morbidite ve direkt görüş açısı sağlar. Drenaj yolunda nasoseptalflep kullanılması bu yolun açık kalmasını, kalıcı drenaj ve havalanmayı sağlar.

Anahtar Kelimeler: Petrözapeks, kolesterol granülomu, endonazal endoskopik cerrahi

VS - 002

İNFRATEMPORALFOSSADAFORAMEN OVALE KAYNAKLI SCHWANNOMUN TRANSMAKSİLLER TRANSPTERİGOİD YAKLAŞIM İLE ENDONAZAL ENDOSKOPİK REZEKSİYONU

Hazan Başak, Süha Beton, Selçuk Mülazimoğlu, Vedat Taş, Cem Meço

Ankara Üniversitesi Tıp Fakültesi, Kulak Burun Boğaz Hastalıkları Anabilim Dalı, Ankara

Giriş: İnfratemporalfossa(ITF) yerleşimli schwannomlar nadir görülür. Geleneksel olarak uygulanan açık cerrahi yaklaşımlar fasial sinir paralizisi, işitme kayıpları ve kozmetik sorunlara yol açabilmektedir. Endonazal endoskopik cerrahi yöntem ile doğal sinonazal koridorları kullanarak ITF yerleşimli patolojilerin rezeksiyonu tecrübeli ellerde güvenli ve efektif bir metod olarak kullanılmaktadır.

Olgu: 45 yaşında bayan hasta 2 yıldır devam eden zaman içinde artış gösteren yüz sol yarımında his kaybı şikayetiyle kliniğimize başvurdu. Hastanın manyetik rezonans görüntülemesinde sol ITF yerleşimli düzgün yüzeyli Foramenovaleden kaynaklanan kavernözsinus ve Meckelcave' e yakın yerleşim gösteren posteriordainternalcarotid arteri yaylandıran kitle lezyon izlenmesi üzerine transnazaltransmaksillertranspterigoid yaklaşım uygulanmasına karar verildi. Medialmaksillektomi uygulanması sonrası posteriormaksiller duvar kaldırılarak pterigopalatinFossa'ya (PPF) ulaşıldı. Internalmaksiller arter sakrifiye edilerek PPF içindeki yumuşak doku ve yağ dokuları temizlendi. Pterigoid kaslara ulaşıldı kasların koterizasyonu ve ekartasyonu sonrasında ITF'ye direk koridor sağlanmış oldu. Farklı açılardaki endoskoplar kullanılarak kitle kaynaklandığı yer olan foramenovaleden ayrılarak total eksize edildi. Foramen ovale etrafından beyin omurilik sıvısı kaçağı gelişen hastaya çok katmanlı dural tamirde yağ ve serbest mukoza flebi uygulandı. Histopatolojik inceleme schwannoma olarak olarak raporlandı. Takiplerde rekürrens izlenmedi.

Sonuç: Açık cerrahi yaklaşımlar ITF'ye ulaşımda başarı sağlarken yol üzerindeki ve komşuluğundaki önemli yapıları risk altına sokmaktadır. Endonazal endoskopik yaklaşım ile transmaksillertranspterigoid yol kullanılarak ITF'ye daha az morbidite yaratılarak ulaşılabilmekte ve sunduğumuz vakada olduğu gibi foramen ovale kaynaklı schwannomlar bu ulaşılması zor bölgeden güvenle çıkarılabilmektedir.

Anahtar Kelimeler: infratemporalfossa, endonazal endoskopik cerrahi, transmaksillertranspterigoid yaklaşım, schwannom

VS - 003

ÖN KRANİYAL FOSSA MENENJİYOMLARININ ENDONAZAL ENDOSKOPİK EKSİZYONU

Süha Beton[1], Gökmen Kahiloğulları[2], Selçuk Mülazimoğlu[1], Başak Ceyda Meço[3], Hazan Başak[1], Ağahan Ünlü[2], Cem Meço[1]

[1]Ankara Üniversitesi Tıp Fakültesi, Kulak Burun Boğaz Hastalıkları Anabilim Dalı, Ankara
[2]Ankara Üniversitesi Tıp Fakültesi, Beyin ve Sinir Cerrahisi Anabilim Dalı, Ankara
[3]Ankara Üniversitesi Tıp Fakültesi, Anestezi ve Reanimasyon Anabilim Dalı, Ankara

Giriş: Son yıllarda, ön kafa tabanı menenjiomlarının tedavisinde, endonazal endoskopik cerrahi, tedavi seçenekleri arasına girmiştir. Özellikle olfaktor oluk menenjiomlarına (OOM) endonazal endoskopik yaklaşım ile beyin retraksiyonu olmadan doğrudan erişim sağlanabilmekte ve tümör rezeksiyonu sonrası oluşan kafa tabanı defekti su geçirmez şekilde kapatılabilmektedir. Bu video sunumunda bu yolla opere edilmiş iki olfaktor oluk menenjiomlu hastanın görüntüleri paylaşılacaktır.

Olgu: Elli ve 52 yaşında iki bayan hasta görme kaybı, baş ağrısı ve hipozmi nedeniyle kliniğimize konsülte edildi. Her iki hastada da yapılan BT ve MRG'deOOM'yi düşündüren nazal kaviteye de inen kitle saptandı. Her iki hasatada da endonazal endoskopik yaklaşım ile nazoseptalflep hazırlandıktan sonra bilateral total sfenoetmoidektomi ve Draf tip III yapıldı. Anterior ve posterioretmoid arterler koterize edilerek tümörün kanlanması azaltıldı. İki laminapaprisea ve frontalsinus ile planumsfenoidale arasındaki cristagallidahil tüm kafa tabanı kemikleri çıkartılarak kraniyofasial rezeksiyon yapıldı. Binostril dört el yardımı ile koagulasyon sağlanarak tümör total olarak eksize edildi. Oluşan kafa tabanı defektifasia lata, kıkırdak ve nazoseptalflep kullanılarak su geçirmez şekilde çok katmanlı olarak rekonstrükte edildi. Hastalarda postoperatif nörolojik defisit gelişmedi. Patoloji sonuçları menenjiom doğrulandı. Postoperatif yapılan MRG'de her iki hastada da tümörün total olarak eksize edildiği görüldü. Takiplerde her iki hastada da komplikasyon gelişmedi.

Sonuç: Endonazal endoskopik cerrahinin son yıllarda gelişmesi ile birlikte ön kafa tabanı menenjiomlarında da bu yaklaşım başarılı bir şekilde kullanılmaya başlanmıştır. OOM'lerin rezeksiyonu sonrası oluşan geniş anterior kafa tabanı defektleri çok katlı rekonstrüksiyon teknikleri ve nazoseptalflep kullanımı ile başarılı bir şekilde kapatılabilmektedir.

Anahtar Kelimeler: ön kafa tabanı, menenjiyom, endonazalendoksopik cerrahi, nazoseptalflep

VS -004

SİNONAZAL KONDROSARKOMA:2 OLGU SUNUMU

Fikret Kasapoğlu[1], Gökhan Tüzemen[2]

[1]Uludağ Üniversitesi Tıp Fakültesi, Kulak Burun Boğaz Anabilim Dalı, Bursa
[2]Bursa Muradiye Devlet Hastanesi, Bursa

Kondrosarkomalar, özellikle pelvis, kaburgalar, vücudun uzun kemiklerini, scapula ve sternumu tutan, yavaş büyüyen nadir görülen, non-epitelyal tümörlerdir. Bunlarında yaklaşık %5-10'u baş-boyun bölgesinde yerleşmektedir ve septum ve kafa tabanı uzanımı olanlar daha da nadiren görülmektedir. Genellikle saptanması dördüncü dekatcivarındadır, ve etyopatogenezbilinmemektedir.

Bunun yanında baş-boyun bölgesindeki kondrosarkomaların, petro-klival, spheno-oksipital, ve frontonazalsin kondrozislerde kikartilaj

kalıntılarından kaynaklanabildiği gibi, kartilaj içermeyen dokulardan da kaynaklanabildiği bilinmektedir. Kondrosarkomaların primitive mezenşimal kök hücrelerden kaynaklanabildiği veya kartilaj içermeyen dokulardan (maksilla, falx, dura gibi), mezenşimal hücrelerin multidireksiyonel gelişiminden dolayı, kaynaklanabildiği bilinmektedir.

Asıl tedavileri yerleşim yerine göre seçilecek cerrahi'dir. Radyoterapi rezidüel veya rekürren hastalıkta ve palyatif tedavi de kullanılır. Burada, daha önce açık teknikle opereedilemmaksillerkondrosarkom'unseptumnüksünün endoskopik tedavisi ve 2. Olarak primer vakada sol maksillersinus kaynaklı, kafa tabanı uzanımlı, dev kondrosarkom olgusunu sunmayı amaçladık.

Anahtar Kelimeler: kondrosarkom, burun, septum, tümör, tedavi

VS - 005

PEDİATRİK OLGUDA BİLATERAL NAZAL SİNEŞİ VE NAZOFARİNGEALSTENOZ CERRAHİSİ

Emel Çadallı Tatar[1], Caner Ateşağaoğlu[1], Bülent Öcal[1], Fatih Akcan[2], Mehmet Hakan Korkmaz[3]

[1]Dışkapı Yıldırım Beyazıt Eğitim ve Araştırma Hastanesi, Kbb Kliniği, Ankara
[2]Ankara Çocuk Sağlığı ve Hastalıkları Hematoloji Onkoloji Eğitim ve Araştırma Hastanesi, Ankara
[3]Yıldırım Beyazıt Üniversitesi, Kbb Anabilim Dalı, Ankara

Prematür ikiz eşi olarak doğan ve solunum sıkıntısı nedeniyle yoğun bakım şartlarında CPAP uygulanan hastada oksijen desteğinden ayrılamama problemi vardı. Sağ valv yetmezliği, bilateral boylu boyunca intranazalsineşi ve nazofaringealstenoz tespit edilen pediatrik olguya, transnazal endoskopik yaklaşımla bilateral hava pasajı oluşturuldu. Kıkırdak greft ile alar kıkırdak ve tip desteği sağlandı. Olgunun cerrahisi ve takibi sunulmaktadır.

Anahtar Kelimeler: prematüre, CPAP, sineşi, nazofaringealstenoz, valv yetmezliği

VS -006

PEDİYATRİKANTERİOR KAFA TABANI DEFEKTİ ONARIMI: VAKA SERİSİ

Emel Çadallı Tatar[1], Bülent Öcal[1], Caner Ateşağaoğlu[1], Ömer Bayır[1], Mehmet Hakan Korkmaz[2]

[1]Dışkapı Yıldırım Beyazıt Eğitim ve Araştırma Hastanesi, Ankara
[2]Yıldırım Beyazıt Üniversitesi Kbb Bölümü, Ankara

Çocuklarda anterior kafa tabanı defektlerinin büyük çoğunluğu travma sonrası gelişir. Böyle hastalarda aralıklı rinore esas semptom olabileceği gibi, hastalar sadece rekürren menenjit şikayetiyle de başvurabilir. Literatürde %40 lara varan asendan menenjit riski nedeniyle böyle vakalarda erken dönemde yapılan cerrahi onarımlar hayat kurtarıcı olabilmektedir. Kliniğimizde anterior kafa tabanı defekti nedeniyle onarım yapılan pediyatrik hastalardan oluşan vaka serimizi sunmaktayız.

Anahtar Kelimeler: Anterior kafa tabanı, Menenjit, BOS Rinoresi

VS - 007

COBLATOR İLE ENDOSKOPİK NAZOFARENGEALSTENOZ AÇILIMI

Bahtiyar Polat

Gelibolu Asker Hastanesi, KBB Kliniği,Çanakkale

VS 008

KAUDALSEPTALDEVİASYON ONARIMINDA KAPALI TEKNİK: KUKLA SEPTOPLASTİ

Gürkan Kayabaşoğlu, Mehmet Güven

Sakarya Üniversitesi Tıp Fakültesi, KBB Anabilim Dalı, Sakarya

Nasalseptaldeviasyonlar burun fonksiyonlarını değişen derecelerde etkileyebilirler. Kaudalde bulundan deviasyonlar ise septumun diğer bölgelerindeki deviasyonlarla karşılaştırıldığında daha ciddi kozmetik ve fonksiyonel sorunlara yol açmaktadır. Geleneksel septoplasti yöntemleri ile kaudaldekideviasyonları yeterince düzeltmek mümkün olmamaktadır. Bu nedenle kaudalseptal patolojiler genellikle açık teknik septoplasti ile ya da geliştirilen özel cerrahi tekniklerle onarılmaya çalışılmaktadır. Bu çalışmada videolar eşliğinde kapalı teknik yaklaşımı ile kaudalseptaldeviasyon onarımı tekniğimiz sunulmaktadır.

Anahtar Kelimeler: nazal, kıkırdak, septum, kaudal, cerrahi

VS 009

SEMER BURNUN FONKSİYONEL ONARIMINDA YARDIMCI BİR MATERYAL: KİRŞNER TELİ

Gürkan Kayabaşoğlu, Mehmet Güven

Sakarya Üniversitesi Tıp Fakültesi, KBB Anabilim Dalı, Sakarya

Semer burun deformitesi kemik ve kıkırdak dorsumdaki çökme sonucu oluşan burunda anormal bir konkaviteye neden olan önemli bir estetik ve sağlık sorunudur. Son yıllarda iatrojenik nedenlerle daha sıklıkla oluşmakla birlikte etyolojisindetravma, sistemik hastalıklar ve kokainin nasal kullanımı bulunmaktadır. İatrojenik nedenleri ise nazal dorsumdan aşırı kemik-kıkırdak rezeksiyonu yapılması ya da ''K'' noktasında hasara yol açan yeterli özen gösterilmeden yapılan septal cerrahiler oluşturmaktadır. Semer deformitesi sadece kemik dorsumda, sadece kıkırdak dorsumda ya da her ikisinde olabilir. Hastaların çoğunda kaudal tip desteği de etkilenmiştir. Semer burun onarımıyla uğraşan cerrahlar hem estetik hem de fonksiyonel sorunlarla mücadele etmek durumundadır. Kostal kıkırdaklar ile nazal iskeletin yeniden oluşturulması ve yeni iskelete göre mukozal ve cilt uyumunun düzenlenmesi sayesinde semer burun onarımında hem estetik hem de fonksiyonel başarı sağlanabilmektedir. Kirşner teli yardımıyla kostal kıkırdaklardan oluşturulan L-strut'ınnasal kemiklere kalıcı tespitinin sağlanması mümkün olmaktadır. Bu çalışmada video sunumları eşliğinde, semer burnun fonksiyonel onarımında kirşner teli kullanım tekniği gösterilmektedir.

Anahtar Kelimeler: Burun, kıkırdak, kosta, rekonstruksiyon, Kir

VS - 010

PETROKLİVALKOLESTEATOMA CERRAHİSİ

Sercan Göde, Raşit Midilli, Tayfun Kirazlı, Bülent Karcı, Cem Bilgen

Ege Üniversitesi Tıp Fakültesi, Kulak Burun Boğaz Anabilim Dalı, İzmir

Petrözapeksinkolesteatomalarıfasiyal sinir paralizileri ve işitme kayıpları başta olmak üzere hastada ciddi morbiditeye neden olabilen nadir klinik bir durumdur. Bu videoda sfenoid sinüse kadar uzanmış ileri bir petroklivalkolesteatomanın hem endonazal endoskopik hem de genişletilmiş translabirentin yaklaşım ile kombine tedavisi sunulmaktadır. Bu yöntemle petromastoidkavitenintransklival yolla intranazal havalanması da sağlanabilmiştir.

Anahtar Kelimeler: klivus, kolesteatoma, petrozapeks

VS – 011

TRANSNAZALKLİVO-ODONTODEKTOMİ

Sercan Göde[1], Hüseyin Biçeroğlu[2], Sedat Çağlı[2], Raşit Midilli[1], Bülent Karcı[1]

[1]Ege Üniversitesi Tıp Fakültesi, Kulak Burun Boğaz Anabilim Dalı, İzmir
[2]Ege Üniversitesi Tıp Fakültesi, Beyin ve Sinir Cerrahisi Anabilim Dalı, İzmir

Odontoidproçese bağlı basilerinvajinasyon hastalarda ciddi morbiditeye neden olan bir durumdur. Endoskopik transnazalodontoidektomi son yıllarda mikroskobik cerrahilerin önüne geçen ve navigasyon kullanımıyla da başarısı daha da yükselen güncel tedavi yöntemidir. Bu videoda transnazal endoskopik odontoidektomi ve doğumsal klivusanomalisine bağlı klivektomi cerrahisi uygulanan hasta sunulmaktadır.

Anahtar Kelimeler: klivektomi, klivusanomalisi, transnazalodontoidektomi

VS - 012

KAFE LASERUMDA BULUŞMA!

Bülent Karcı, Tayfun Kirazlı, Cem Bilgen, Raşit Midilli, Sercan Göde, Umut Erdoğan, Abdulhalim Aysel

Ege Üniversitesi Tıp Fakültesi, Kulak Burun Boğaz Anabilim Dalı, İzmir

Genişletilmiş transotik cerrahi ve endoskopik endonazaltransklival cerrahinin buluşma noktası foramenlaserumdur. Bu videoda bir kadavra üzerinde pterigopalatin, infratemporalfossa ile karotisinvertikal ve kavernözsegmentleri ortaya konularak vidian sinir takip edilerek foramenlaseruma ulaşılmıştır. Trans otik olarak da petrözektomi sonrası karotid arterin petrözsegmenti ortaya konarak foramenlaseruma ulaşılmıştır. Böylece foramenlaserumrinologun ve veotologun buluşma noktası olmuştur.

Anahtar Kelimeler: foramenlacerum, transklivalcerahi, transotik cerrahi

VS – 013

RİNOPLASTİ A'DAN Z'YE

Mazhar Çelikoyar

İstanbul Bilim Üniversitesi Tıp Fakültesi, KBB Anabilim Dalı, İstanbul

Giriş: Rinoplasti video kaydı güçlük gösteren bir ameliyattır. Bunun nedenleri arasında ameliyat sahasının dar ve derin olması, aydınlatılmasının doğrudan hüzme ışık gerektirmesi, kameranın yakın olabilmesi gibi nedenler vardır. Bu videoda bu kongrede ayrıca sözlü sunum olarak gösterilen video kayıt altyapısı kullanarak elde edilen video kayıtları gösterilmektedir.

Gereç-Yöntem: Bu video ile bir hastanın preop fotoğrafları, baştan sona rinoplasti ameliyatı ve postop 6. ay fotoğrafları derlenmiş ve sunulmuştur. Fotoğraf çekiminde f2.8 105 mm Nikkor lens ve Nikon SW-11 flaş takılı D600 Nikon fotoğraf makinesi, video kaydında Panasonic HC-X920 kamera kullanılmıştır. Video editing için AdobePremiere yazılımı kullanılmıştır.

Bulgular: Video kayıt sırasında kamera konumlandırmanın yanısıra ışığın uygun kullanımının önemi olduğu anlaşılmaktadır. Beyaz ayarlarının manüel olması ve diğer ayarların (odaklama-iris genişliği-shutter hızı) manüel ayarlanmaları sayesinde renk dengesinin uygun olduğu kanısına varılmıştır. Netlik ayarlarının burun ucuna denk gelmesi sayesinde ve kameranın sabit olmasıyla cerrahinin incelikli işlemlerinin ayrıntıları iyi seçilebilir hale gelmiştir. Ameliyatın başında ayarlanmış olan kamera ayarları ameliyat boyunca sabit kalmıştır. Odak noktasının burun ucuna uyar olması nedeniyle dorsumkranial kısımlarında görüntüde hafif odak dışılık dikkati çekmektedir. Işık ile ilgili sorun olmamış, görüntü ekseni cerrahın eksenine çok yakın olabilmiştir.

Tartışma: Bu video ile bir rinoplasti ameliyatının öncesi resimlerinden 6 ay sonrasındaki resimlerine geçişin cerrahi teknikleri video ile aktarılmaya çalışılmıştır. Bu amaçla videoyu zenginleştirebileceği düşünülen Gunter grafikleri, bu videonun bazı yerlerinde kullanılmış olan türden ameliyatın değişik aşamalarında çekilen fotoğrafların işlem öncesi-sonrası değişimleri daha iyi göstereceği kesindir. Video ile cerrahi tekniklerin ayrıntılarıyla yansıtılmalarının gerek cerrahın kendisini daha iyi değerlendirebilmesi, gerekse eğitim-tıbbi tartışma-araştırma amaçlı kullanılabilmesi söz konusu olacaktır.

VS- 014

RİNOPLASTİ PREOP-PEROP-POSTOP 1. YIL

Mazhar Çelikoyar

İstanbul Bilim Üniversitesi Tıp Fakültesi, KBB Anabilim Dalı, İstanbul

Giriş: Rinoplasti video kaydı güçlük gösteren bir ameliyattır. Bunun nedenleri arasında ameliyat sahasının dar ve derin olması, aydınlatılmasının doğrudan hüzme ışık gerektirmesi, kameranın yakın olabilmesi gibi nedenler vardır. Bu videoda bu kongrede ayrıca sözlü sunum olarak gösterilen video kayıt altyapısı kullanarak elde edilen video kayıtları gösterilmektedir.

Gereç-Yöntem: Bu video ile bir hastanın preop fotoğrafları, baştan sona rinoplasti ameliyatı ve postop 1. yıl fotoğrafları derlenmiş ve sunulmuştur. Fotoğraf çekiminde f2.8 105 mm Nikkor lens ve Nikon SW-11 flaş takılı D600 Nikon fotoğraf makinesi, video kaydında Panasonic HC-X920 kamera kullanılmıştır. Video editing için AdobePremiere yazılımı kullanılmıştır.

Bulgular: Video kayıt sırasında kamera konumlandırmanın yanısıra ışığın uygun kullanımının önemi olduğu anlaşılmaktadır. Beyaz ayarlarının manüel olması ve diğer ayarların (odaklama-iris genişliği-shutter hızı) manüel ayarlanmaları sayesinde renk dengesinin uygun olduğu kanısına varılmıştır. Netlik ayarlarının burun ucuna denk gelmesi sayesinde ve kameranın sabit olmasıyla cerrahinin incelikli işlemlerinin ayrıntıları iyi seçilebilir hale gelmiştir. Ameliyatın son bölümünde kameraya takılı ışığın pilinin bitmesi nedeniyle ortam alın lambası yokken karanlık kalmış, ancak alın lambası kullanıldığında aydınlatılabilir olmuştur. Buna rağmen renklerde değişiklik olmamasında kameranın baştan uygun ışık ayarlarının sağlanmış olması etkendir.

Tartışma: Bu video ile bir rinoplasti ameliyatının öncesi resimlerinden 1 yıl sonrasındaki resimlerine geçişin cerrahi teknikleri video ile aktarılmaya çalışılmıştır. Bu amaçla videoyu zenginleştirebileceği düşünülen Gunter grafikleri, ameliyatın değişik aşamalarında çekilen fotoğrafların işlem öncesi-sonrası değişimleri daha iyi göstereceği kesindir. Video ile cerrahi tekniklerin ayrıntılarıyla yansıtılmalarının gerek cerrahın kendisini daha iyi değerlendirebilmesi, gerekse eğitim amaçlı kullanılabilmesi söz konusu olacaktır.

VS - 015

ENDOSKOPİK ORBİTA DEKOMPRESYONU

Yaşar Ünlü[1], İbrahim Ketenci[1], Hakkı Doğan[2]

[1]Erciyes Üniversitesi Tıp Fakültesi KBB Anabilim Dalı, Kayseri
[2]Erciyes Üniversitesi Tıp Fakültesi Göz Hastalıkları Anabilim Dalları, Kayseri

Graves hastalığı (GH), hipertiroidiye yol açan otoimmün bir hastalıktır ve en sık etkilediği organlar tiroid bezi ve gözdür. GH'de, ekstraoküler kaslara ve yağ dokusuna karşı gelişen otoantikorlara bağlı olarak,orbita dokularında biriken mukopolisakkaridler ve inflamatuarolaylar, kemikle sınırlanmış orbitadapropitozise sebep olmakta, buna bağlı olarak kozmetik ve görme ile ilgili problemler oluşturmaktadır. Tiroidoftalmopatili hastalar göz, KBB ve endokrinoloji gibi değişik uzmanlık alanlarını ilgilendirmekte ve ekip çalışması gerektirmektedir.

Bu videoda 36yaşında, Tip 2 diyabetli ve tiroidoftalmopatisine bağlı bilateralekzoftalmus ve sağda içe şaşılık nedeni ile diplopişikayeti olan bir bayan hastaya yapılanbilateral endoskopik orbitadekompresyonuizlenmektedir. Daha sonra hastaya göz bölümünce şa-

şılık ameliyatı yapıldı ve alt göz kapağına greft yerleştirildi. Hastanın 5 yıllık takibi esnasında herhangi bir nüks ve komplikasyon gelişmedi. Gravesoftalmopatisinde görülen proptozis, optik nöropati ve gözün açık kalmasına bağlı olarak gelişen keratopatinin tedavisinde, endoskopik orbitadekompresyonu (EOD) güvenli ve etkili bir tedavi yöntemidir.

VS - 016

PTERİGOPALATİNFOSSA ANATOMİSİ VE ENJEKSİYONU

Ercan Akbay

Kırıkkale Üniversitesi Tıp Fakültesi, Kulak Burun Boğaz Anabilim Dalı, Kırıkkale

Pterigopalatinfossa karmaşık nörovasküler içeriği ve birden fazla anatomik subünit ile olan ilişkisinden dolayı birçok KBB hekimi tarafından sevilmeyen bir bölgedir. KBB hekimlerinin bu anatomik bölgeyi üç boyutlu olarak kafalarında canlandırmaları zor olabilmektedir. Ancak tümör yayılımı, evreleme ve tedavi açısından son derece önemli bir bölgedir. Bunun yanında içerdiği nörovasküler yapıların bilinmesi ve korunması da büyük önem taşımaktadır. Özellikle posterior nazal bölgedeki Woodroffpleksusundan kaynaklanan epistaksislerin kontrolünde ve endoskopik sinüs cerrahisinde durdurulamayan sfenopalatin arter kanamalarında pterigopalatinfossanın açılması ve maksiller arterin ligasyonu gerekebilir. Ayrıca bu bölgeye vazokonstrüktör ilaç enjeksiyonu da bu kanamaları azaltabilir ya da durdurabilir. Bu eğitsel video oturumunda; pterigopalatinfossanın kemik anatomisi kafa tabanı iskeleti üzerinden video ile çeşitli açılardan gösterilecek; çeşitli nedenlerle bu bölge açılmış hastalarda maksiller arter, sfenopalatin arter, greaterpalatin arter, vidian sinir ve maksiller sinirin fossa içindeki yapısı gösterilecek ve ardından "greaterpalatinforamen" yoluyla pterigopalatinfossayaenjeksiyon video eşliğinde gösterilecektir.

Anahtar Kelimeler: Pterigopalatin fossa, anatomi, enjeksiyon

Yazar Dizini

A

Acar, Gül 81
Acar, Gülşah 22
Acar, Mutlu 3
Acıpayam, Harun 44
Ahmed, Esmail Abdullahi 90
Akan, Latif 78, 84
Akbal, Şeyda 39
Akbay, Ercan 76, 79, 104
Akbulut, Sevtap 54, 56
Akça, Mehmet Ege 45
Akçam, Murat Timur 69
Akçam, Timur 27
Akdeniz, Önder 20
Akdeniz, Sinan 83
Akın, İstemihan 8, 9
Akkoz, Ahmet 15, 88
Akoğlu, Ertap 37
Aksoy, Ceren 65, 68
Aksoy, Fadlullah 5
Aksoy, Sinan 79
Aksoy, Şevket 44
Akyıldız, İlker 42, 47, 48
Aladağ, İbrahim 19, 89
Alakhras, Wesaam M. E 44
Alan, Mehmet Akif 3
Alataş, Necat 20
Altan, Esma 44
Altaş, Bengül 52
Altın, Gökhan 10, 16, 51
Altınışık, Mücahit 62, 83
Altıntaş, Ahmet 92
Altıntaş, Mustafa 31
Altundağ, Aytuğ 88
Altunpulluk, Meryem Doğan 38
Apaydın, Emre 68, 73
Ardıç, Fazıl Necdet 17, 41
Arıcıgil, Mitat 3, 51
Arıdaşır, Onur 90
Arıkan, Osman Kürşat 4, 11
Ark, Nebil 15, 27
Arlı, Cengiz 37
Arslan, İlker Burak 19, 51, 75
Arslan, Necmi 42, 48, 69
Arslan, Yaşar 85
Asan, Hatice 83
Aslan, Gaffar Cahit 9, 45
Aslan, Gülay Güçlü 64
Aslan, Hale 89
Aslan, Kerim 42
Aslan, Sündüz 68
Asya, Orhan 32
Aşık, Burak 40, 70
Aşkıner, Ömer 74, 82
Ataç, Enes 56, 90
Atalay, Yusuf 76
Atan, Doğan 39, 59, 68, 72, 73, 76, 77
Ateşağaoğlu, Caner 78
Ateşpare, Altay 62
Atilla, Huntürk 95, 96
Avcı, Deniz 83
Avcı, Koray 87
Avcı, Yusuf 73
Ayçiçek, Abdullah 60
Aydın, Ayça 80, 84
Aydın, Berrin 16, 21, 22, 61, 62, 80, 82
Aydın, Erdinç 52, 60
Aydın, Recep 85
Aydın, Salih 9, 13, 52
Aydil, Utku 3
Aydoğdu, İmran 56, 90
Aysel, Abdulhalim 101
Aysel, Abdülhalim 80
Aziz, Şuayp Kuria 51

B

Babademez, Mehmet Ali 95
Bağlam, Tekin 32
Bakkal, Faruk Kadri 43, 57, 87
Baklacı, Deniz 30, 43
Bal, Gökçen Coşkun 63, 71, 97
Bal, Kemal Koray 91
Bal, Muhlis 63, 71, 97
Basut, Oğuz İbrahim 45
Başak, H. Sema 5, 6, 79, 88, 101, 102
Başal, Yeşim 88
Başaran, Abdulkerim 37
Başaran, Mustafa Mert 17
Başer, Serdar 64
Başkan, Özdil 10
Baştimur, Sibel 95, 96
Batmaz, Timur 13
Bayazıt, Yıldırım Ahmet 16
Bayındır, Tuba 46, 71
Bayır, Ömer 3, 8, 9, 10, 13, 44, 55, 78, 84, 86
Bayraktar, Cem 38
Bayraktar, Fatma Gülüm İvgin 92
Bayraktar, Hakan 28
Bayram, Aysel 49
Bektaş, Sevda Sert 31
Belli, Şeyda 13, 41
Benzer, Murat 31
Berçin, Ali Sami 69, 91
Beton, Süha 69, 101, 102
Biçer, Yusuf Özgür 83
Biçeroğlu, Hüseyin 101
Bilece, Zeki Tolga 13, 33, 41
Bilgen, Cem 101
Bilici, Suat 84
Bingöl, Buket Özel 11
Bingöl, Fatih 11
Binici, Habip 15, 33
Bostancı, Aslı 57
Boyacı, Zerrin 62
Bozan, Nazim 87
Bozdemir, Kazım 72
Bozkurt, Erol Rüştü 57, 84
Bozkurt, Esra 13
Bozkurt, Gökay 6
Bozkurttan, Abdurrahman 76
Bozkurt, Turgay 75
Bozkuş, Ferhat 15, 33
Bozova, Sevgi 31
Boztepe, Fatih 21, 40
Bölükbaş, Melda 36, 86
Bucak, Abdulkadir 60
Buday, Mustafa Çağlar 74
Bulğurcu, Suphi 51, 64
Büyükküpcü, Elif Gamze 44
Büyük, Melek 46

C

Canbek, İhsan 60
Can, İlknur Haberal 92
Canpolat, Mustafa Salih 91
Cebeci, Derya 92
Ceylan, Alper 57, 84, 94
Ceylan, Ayşe Nur 11
Chasan, Moustafa 57
Chatzi, Tzemal 22
Cıncık, Hakan 48
Comoğlu, Şenol 23
Coşkun, Berna Uslu 21
Coşkun, Hamdi Hakan 45
Culfa, Muhammed Ramazan 66
Cüce, Ferhat 63

Ç

Çabuk, Burçin 41
Çabuk, Kübra Şerefoğlu 90
Çağlı2, Sedat 101
Çağlı, Sedat 83
Çakan, Doğan 54
Çakar, Hasan 46
Çaklı, Hamdi 45
Çalım, Ömer Faruk 43, 51, 74, 81, 82
Çalışkan, Halil 59, 78
Çallıoğlu, Elif Ersoy 72
Çanakcı, Hasan 91
Çanakçıoğlu, Salih 10
Çapkur, Çağla 68
Çatlı, Tolgahan 7, 20, 93
Çeçen, Ayşe 8
Çekin, İbrahim Engin 59, 78
Çelebi, Özlem Önerci 28
Çelik, Çağrı 20, 93
Çelik, Elif Kaya 86
Çelik, Mustafa 29, 44, 50, 62, 83
Çelik, Onur 13
Çelikoyar, Mazhar Mehmet 9, 45, 88, 103
Çetin, Mehmet Ali 39, 59, 73, 76, 77
Çınar, Fikret 9, 45
Çınar, Yusuf 66
Çiçek, Tolga 47, 55, 81
Çoban, Soner 20
Çolak, Mustrafa 80
Çolak, Sait 37
Çolpan, Bahar 65
Çomoğlu, Şenol 48
Çoşkun, Berna Uslu 72
Çukurova, İbrahim 27, 51, 64, 75

D

Dağıstan, Emine 83
Dağlı, Elif 15, 27
Dağlı, Muharrem 14, 29, 40
Damar, Murat 85
Daşlı, Sinem 36
Dede, Ömer Aydın 63, 71, 97
Değer, Kemal 23, 48
Demir, Ahmet 75
Demiral, Dilek 10
Demir, Ali Oğuz 6, 36
Demirdağ, Meltem 13
Demir, Emine 7
Demir, Uygar Levent 45
Dere, Hüseyin 39, 59, 68, 72, 73, 76, 77
Dereköy, Fevzi Sefa 38, 90
Derin, Alper Tunga 30, 36, 86
Deveci, İldem 38, 91
Dikici, Oğuzhan 68
Dikiş, Özlem Şengören 20
Dilci, Alper 3, 84
Dinç, Aykut Erdem 85
Doğan, Ersoy 54
Doğan, Hakkı 104
Doğan, Mehmet Önder 56
Doğan, Orhan 75
Doğan, Önder 90
Doğan, Remzi 10, 11, 12, 50
Doğan, Sedat 30, 34, 38, 61, 63, 67, 71, 92
Doruk, Ahmed Cihad 74
Duman, Reşat 60
Durak, Halil İbrahim 27
Durmaz, Sinem 28
Dursun, Engin 27
Dülger, Seyhan Us 20
Dündar, Mehmet Akif 3, 51
Dündar, Rıza 15, 33
Dündar, Tuğba Aslan 29, 65
Düzenli, Ufuk 20, 93
Düzlü, Mehmet 43

E

Ece, Ahmet Ata 19
Ecevit, M. Cenk 27
Ecevit, Mustafa Cenk 6, 12, 35, 36, 54, 94
Elbistanlı, Mustafa Suphi 50
Elbistanlı, Şebnem 41, 90
Eliçora, Sultan Şevik 85
Ensari, Nuray 21, 31, 40, 64, 70
Ensari, Serdar 39, 59, 72, 77
Enver, Necati 23, 48
Eravcı, Fakih Cihat 43
Erbek, Selim Sermed 18, 58, 96
Erdağ, Taner Kemal 6, 27
Erden, Burak 76, 79
Erdil, Mehmet 9, 33
Erdoğan, Banu Atalay 42
Erdoğan, Halil 38, 90
Erdoğan, Nezahat Karaca 89
Erdoğan, Onur 32, 34, 68, 81, 96
Erdoğan, Selvet 67
Erdoğan, Umut 101
Erdur, Ömer 20
Eren, Sabri Baki 10, 12
Ergelen, Rabia 32
Erkan, Kadriye 65
Erkoçoğlu, Mustafa 18
Erkul, Bülent Evren 48, 59, 78
Erol, Ozan 52, 60
Ertugay, Çiğdem Kalaycık 83, 92
Ertuğrul, Gökşen 28
Ertuğrul, Süha 21, 28, 52, 84, 86
Eryılmaz, Mehmet Akif 3, 51
Esen, Erkan 23, 50, 64
Eser, Mehmet Bilgin 42, 56
Eskiizmir, Görkem 13
Eti, Can Mehmet 59
Eyisaraç, Şaban 23, 50
Ezerarslan, Hande 17, 24

F

Fatullayev, Tural 58
Fırat, Hikmet 3, 8
Filiz, Rüstem 83

G

Gamsızkan, Mehmet 7
Gencer, Zeliha Kapusuz 89, 94
Genç, Hakan 63
Genç, Selahattin 23, 50, 64
Gerek, Mustafa 7, 69
Gezginadam, Zafer 22, 49
Göcek, Mehmet 94
Göçmen, Ayşe Yeşim 94
Göde, Sercan 24, 31, 80, 101
Gökçe, Erkan 75
Gökçe, Sinem 77
Gökdoğan, Ozan 47
Gökduman, Ali Rıza 28, 57
Gök, Mustafa 46
Görür, Kemal 59, 91
Gözeler, Mustafa Sıtkı 16, 21, 22, 61, 74, 80, 82
Güçlü, Ender 58, 92
Güçlü, Oğuz 38, 90

Gül, Aylin 49, 53, 60, 66
Gülel, Onur 42, 48
Güler, Beril 50
Güler, İbrahim 20, 68, 89
Güler, Osman Kadir 33
Güler, Rukiye 15, 33
Gül, Fatih 69, 91
Güllü, Serdar 46
Gülüstan, Filiz 44
Gül, Zuhal 51
Gümüşsoy, Murat 64
Günay, Celal 10, 16, 43, 80, 81
Günay, Mehmet Murat 55
Günbey, Emre 8, 42
Günbey, Hediye Pınar 42
Gündoğan, Onur 20, 93
Gündüz, Mehmet 15, 27, 88
Günebakan, Bayram 60
Günel, Ceren 5, 6, 79, 88
Güneş, Selçuk 50
Güngör, Volkan 30
Günhan, Kıvanç 13
Gün, Taylan 21, 40
Güntekin, Bilgehan 41
Gürdal, Canan 3
Gürhan, Kıvanç 27
Gür, Harun 7
Gür, Mehmet Hafit 19, 73, 78
Gür, Özer Erdem 21, 31, 40, 64, 70
Güven, Mehmet 85, 102, 103
Güzel, Pınar 30, 36
Güzelsoy, Muhammed 20

H

Haksever, Hülya 68
Haksever, Mehmet 68
Hamit, Bahtiyar 28, 84
Haytoğlu, Süheyl 4, 11, 76, 88

I

Iraz, Meryem 11
Işeri, Mete 36

İ

İber, Metin 51
İdin, Kadir 11
İkincioğulları, Aykut 39, 59, 68, 72, 73, 76, 77
İleri, Fikret 84
İlhan, Ethem 58, 92
İmre, Abdulkadir 19, 89
İmre, Seher Sarıtepe 19
İnan, Muzaffer 56
İnan, Serhat 18, 52, 58, 60
İsayev, Nurlan 69
İslamoğlu, Yücel 101
İsmi, Onur 91
İynen, İsmail 15, 33

J

Jafarov, Sabuhi 18, 52, 58, 60

K

Kahiloğulları, Gökmen 102
Kahraman, Şamil 37
Kahveci, Orhan Kemal 76, 85
Kale, Hayati 72
Kanmaz, Lütfi 37, 67
Kantarcıoğlu, Esin Özlem 19
Kantekin, Yunus 89, 94
Kara, Ahmet 28, 36
Karababa, Songül 49, 53, 60, 66
Karabağlı, Pınar 68
Karabulut, Şerife Seçil 83
Karaca, Gizem 13
Karaca, Kemal 68
Karaca, Servet 47, 55, 81
Kara, Cüneyt Orhan 17, 41
Karadağ, Serkan 63, 71, 97
Karakaya, Nermin Erdaş 19
Karakoç, Ömer 7, 69
Karaman, Adem 74
Karaman, Meryem Eğilmez 89
Kara, Medine 38, 90
Karamert, Recep 43, 57
Kara, Özmen 69, 91
Karatağ, Ozan 90
Karataş, Mehmet 30, 34, 38, 61, 63, 67, 71
Karcı, Bülent 24, 31, 80, 101
Kardaş, Şemsettin 42
Karlıdağ, Turgut 27, 73
Karlı, Rıfat 8, 42
Kasapoğlu, Fikret 31, 45, 102
Kaskalan, Emin 67
Kaya, Altan 66
Kayabaşoğlu, Gürkan 85, 92, 102, 103
Kayabaş, Üner 46
Kaya, Ercan 45
Kaya, İsa 24
Kaya, Mesut 15, 27, 88
Kaya, Zülküf 16, 21, 61, 82
Kaygusuz, Gülşah 58
Kaygusuz, İrfan 73
Kayhan, Fatma Tülin 29, 44, 50
Kayıkçıoğlu, Erhan 71
Kaymakçı, Mustafa 21, 30, 40, 61
Kazaz, Hasan 14
Keleş, Ahmet 51
Keleş, Erol 73
Keleş, Meryem Nesil 23
Keleş, Nesil 48
Kemal, Özgür 55
Kerci, Gökhan 7
Kersin, Burak 43, 74, 82
Kertmen, Hayri 84
Keseroğlu, Kemal 10, 78, 86
Kesgin, Selcan 29
Keskin, İbrahim Gürkan 74
Keskin, Muhsin Noyan 69
Keskin, Serhan 29, 65
Ketenci, İbrahim 33, 37, 93, 104
Kıcalı, Mücahit Murat 58
Kılıçaslan, Saffet 19, 73, 78
Kılıçcıoğlu, İlker 3
Kılıç, Erbil 7, 40, 54, 56, 70
Kılıçkesmez, Nuri Özgür 28
Kılıç, Murat 39, 72, 76
Kılıç, Özkan 76, 88
Kılıç, Rahmi 76, 79
Kılınç, Nihal 38, 90
Kınar, Abdullah 85
Kınış, Vefa 49, 60
Kırık, Mehtap 21, 72
Kırış, Muzaffer 69, 91
Kırmızıgül, Berfu 36, 94
Kızılay, Ahmet 46
Kızıl, Yusuf 3, 84
Kirazlı, Tayfun 101
Kocatürk, Sinan 17, 24
Koçak, Can 75
Koçak, Hasan Emre 33, 50, 52
Koçak, İlker 12
Koç, Aydın 71
Koç, Eltaf Ayça Özbal 67
Konaç, Ece 3
Korkmaz, Mehmet Hakan 3, 8, 9, 10, 13, 44, 46, 55, 72, 84, 86
Korkmaz, Mukadder 46
Koşan, Zahide 74
Koten, Muhsin 61, 68
Koyuncu, Serhat 86
Kozan, Günay 11, 67
Kozcu, Süreyya Hikmet 51, 64
Kökoğlu, Kerem 35, 37, 83, 93
Köşüş, Aydın 27
Közen, Melih Arif 12, 54
Kubat, Emre 86
Kucur, Cüneyt 32, 34, 68, 79, 81, 96
Kulduk, Erkan 92
Kum, Nurcan Yurtsever 43
Kumral, Tolgar Lütfi 56
Kum, Rauf Oğuzhan 30, 43
Kundi, Pınar 87
Kuran, Gökhan 4, 76, 88
Kurt, Ali Bekir 46
Kurtaran, Hanifi 15, 27
Kurt, Ercan 37
Kurt, Kenan 95, 96
Kurt, Sezgin 70
Kuşçu, Ali 46
Kutluhan, Ahmet 72
Kutlu, Şeyhan 8
Kuzu, Selçuk 60, 76
Küçükoğlu, Tuğçe 11, 76
Küçük, Tarik Babür 58
Külekçi, Mehmet 70
Külekçi, Semra 79

M

Meço, Başak Ceyda 101, 102
Meço, Cem 101, 102
Mercan, Gül Caner 75
Meteoğlu, İbrahim 5
Midilli, Raşit 24, 31, 80, 101
Mişe, Halil İbrahim 72
Muluk, Nuray Bayar 4
Mumbuç, Lütfi Semih 37
Muradov, Tacettin 32
Mutlu, Ahmet 28, 36
Mutlu, Murad 8, 9
Mutlu, Vahit 22, 62, 74, 80
Muz, Sami Engin 95, 96
Müderris, Suphi 67, 73, 78, 85
Müderris, Togay 69, 91
Mülazimoğlu, Selçuk 69, 101, 102

N

Naiboğlu, Barış 92

O

Odabaşı, Onur 27
Oğhan, Fatih 32, 34, 68, 79, 81, 96
Oktay, Mehmet Faruk 9, 13, 52, 90
Okur, Ali 62, 83
Okur, Erdoğan 76, 85
Okur, Nazan 85
Okutucu, Sercan 47
Olgun, Burak 29, 50
Oral, Mesut 14, 16, 18, 29, 40, 83
Orhan, İsrafil 62, 83
Osma, Üstün 31, 64, 70
Oysu, Çağatay 38, 91

Ö

Öcal, Bülent 13, 44
Öğreden, Şahin 9, 13
Öğretmenoğlu, Oğuz 14
Ömürlü, İmran Kurt 5
Önder, Kaan 16, 21, 61, 82
Önder, Oğuz Kaan 62
Önder, Serap 38
Öneç, Birgül 58
Önerci, Tevfik Metin 14, 39
Öner, Fatih 11, 53, 62, 79
Övet, Gültekin 20
Özaslan, Ersin 83
Özay, Hüseyin 35
Özbay, Can 79
Özbay, İsa 32, 34, 68, 79, 81, 96
Özbilim, Gülay 86
Özcan, Cengiz 59, 91
Özcan, İbrahim 66
Özcan, Kürşat Murat 39, 68, 72, 73, 76, 77
Özcan, Müge 27, 30, 43
Özçelik, Necdet 10
Özdamar, Kadir 33
Özdamar, Osman İlkay 81
Özdaş, Sibel 95, 96
Özdaş, Talih 95, 96
Özdek, Ali 3, 8, 13
Özdem, Cafer 21
Özdilek, Alper 10, 46, 67
Özdoğan, Fatih 23, 50, 64
Özel, Halil Erdem 23, 50
Özerk, Ali 71
Özer, Serdar 14, 39
Özgürsoy, Ozan Bağış 69
Özgürsoy, Selmin Karatayı 17, 24
Öz, Işılay 95, 96
Öz, İbrahim İlker 85
Özkan, Hüseyin 87
Özkan, Özalkan 11, 37, 67, 73, 85
Özkan, Özlenen 86
Özkul, Murat Haluk 22, 49
Özkul, Yılmaz 19
Özler, Gül Soylu 37, 77
Özmen, Ömer Afşin 45
Özmen, Süay 20, 68
Özsan, Ayşe Vildan 22, 49
Özsoy, Şule 41
Özturan, Orhan 5, 10, 11, 12, 50
Öztürkcan, Sedat 27
Öztürk, Emin 20, 68
Öztürk, Kayhan 65, 68
Öztürk, Mehmet Türker 21, 64, 70
Özücer, Berke 5
Özyalvaçlı, Gülzade 14
Özyiğit, Hüseyin Aykut 56
Özyürek, Duygu 33

P

Pabuşçu, Yüksel 13
Paksoy, Mustafa 54
Perçinel, Sibel 69
Petik, Bülent 34, 38
Pınarbaşlı, Mehmet Özgür 45
Pınar, Doğan 48
Pınar, Ercan 19
Polat, Bahtiyar 69, 102

R

Rüzgar, Sedat 13, 33, 90

S

Sadıkoğlu, Fatih 10, 46, 67
Sağdık, Hacı Murat 96

Sağıt, Mustafa 66
Saka, Cem 13, 44, 55, 84
Sakarya, Engin Umut 20
Sakat, Muhammet Sedat 22, 74, 80
Sakat, Sedat 16, 21, 61, 82
Salcan, İsmail 67, 73, 78, 85
Sancak, Recep 8
Sapmaz, Emrah 75
Sarıca, Selman 62, 83
Sarı, Fatih 67
Sarı, Kamran 89, 94
Sarıkaya, Yasin 34, 38, 61, 63, 67, 71
Sarı, Murat 32
Sarıoğlu, Sülen 35, 54
Sayın, Begüm Yetiş 47
Saylam, Güleser 3, 8, 9, 10, 44, 78, 86
Saylam, Gülser 27
Seçkin, Ender 37, 67
Selçuk, Adin 23, 50, 64
Selçuk, Ömer Tarık 31, 64, 70
Selimov, Asif 14, 39
Server, Ela Araz 83
Seyhan, Sinan 18
Sezgin, Baha 24
Sizer, Bilal 49, 53, 60, 66
Somay, Adnan 29
Somuk, Battal Tahsin 75
Songu, Murat 19, 89
Soy, Fatih Kemal 92
Soylu, Erkan 16, 51, 74, 80, 81, 82
Söğüt, Ayhan 8
Sünter, Ahmet Volkan 57
Sürmeli, Mehmet 38
Süslü, Ahmet Emre 14, 39
Sütay, Semih 12, 35, 54

Ş

Şahin, Bayram 23
Şahin, Mehmet İlhan 93
Şahin, Muammer Melih 80, 94
Şahin, Mustafa 88
Şahin, Şamil 38
Şalvız, Mehti 49
Şanal, Serap Köybaşı 83
Şanlı, Arif 42, 54, 56
Şayan, Sermin Kibar 46
Şen, Cömert 48
Şendül, Selam Yekta 21
Şener, Veyis 31
Şengül, Engin 66
Şentürk, Erol 10, 11, 50
Şentürk, Mehmet 20
Şentürk, Tülin 13, 90
Şereflican, Murat 14, 16, 18, 29, 40
Şimşek, Burak 47
Şimşek, Eda 82
Şimşek, Gökçe 76, 79
Şimşek, Tuğçe 40
Şirik, Mehmet 61, 63, 67, 71

T

Tanalp, Ali Cevat 47
Tanyeli, Talip Talha 42, 48, 69
Taş, Burak Mustafa 76, 79
Taşkapan, Hülya 46
Taşkın, Ümit 9, 13, 52
Taş, Vedat 58, 101
Tatar, Arzu 16, 21, 22, 53, 61, 74, 79, 82
Tatar, Arzu Önder 80
Tatar, Emel Çadallı 3, 13, 44, 78
Tatlıpınar, Arzu 29, 65
Tayfur, Mahir 37
Tekdemir, Emrah 29, 65
Tekin, Ahmet Mahmut 80, 81
Tekin, Muhammet 47, 81
Temel, İsmail Cem 57
Temiz, Vahap 33, 35, 83
Terzi, Elçin Hakan 18
Tetik, Fatih 72
Tetikoğlu, Mehmet 96
Tezcaner, Zahide Çiler 58
Timurlenk, Emine 47, 55
Toka, Ali 5
Tokat, Taşkın 7, 20, 93
Tokyol, Çiğdem 85
Tolu, İsmet 20
Topçu, İsmail 49, 53, 60, 66
Topdağ, Murat 28, 36, 74
Toptaş, Gökhan 55, 84
Topuz, Muhammet Fatih 32
Toros, Sema Zer 92
Torun, Mümtaz Taner 37
Tuğrul, Selahattin 10, 12
Tuhanioğlu, Birgül 11
Tuhanioğlu, Ümit 11
Tuna, Selin Fulya 49, 53, 60, 66
Tunçel, Ümit 37
Tunçkaşık, Fatma 24
Tunçkaşık, Mehmet Emin 24
Tunçtürk, Fatma Rüya 47
Turan, Fatih 67, 73, 78, 85
Turan, Mahfuz 87
Turan, Şükrü 45
Turgut, Nesrettin Fatih 27
Turgut, Suat 27
Turhan, Murat 57
Tutar, Belgin 90
Tutar, Hakan 87
Tutar, Vildan 87
Tümkaya, Funda 17, 41
Türkay, Duriye Özer 73
Türkay, Fatma Cansel 15
Türk, Bilge Aydın 34
Türkcan, Alper Kutalmış 57, 80
Türkmen, Mehmet Turgay 61, 68
Türkoğlu, Elif Betül 30
Tüzemen, Gökhan 102

U

Uğur, Kadriye Şerife 15, 27, 88
Uğurlar, Müge 22
Uğur, Mehmet Birol 85
Ulucanlı, Selim 58, 92
Ulusoy, Bülent 72
Ulus, Sergül 54
Uluyol, Sinan 19, 73, 75, 78
Uslu, Süleyman Sabri 3, 80, 84
Uyar, Yavuz 56, 90
Uzun, Lokman 47, 55
Uzun, Raşit 85
Uz, Uzdan 83

Ü

Ülkü, Çağatay Han 27
Ünal, Adnan 30, 43
Ünal, Celal Selçuk 86
Ünal, Recep 8, 42
Ünlü, Ağahan 102
Ünlü, İlhan 58, 92
Ünlü, Nisa 58, 92
Ünlü, Yaşar 33, 35, 37, 93, 104
Ünverdi, Hatice 48
Üstün, Adil 61, 68

V

Varol, Nuray 3
Vayısoğlu, Yusuf 59, 91
Veyseller, Bayram 5

Y

Yağcı, Serkan 63, 71, 97
Yağız, Özlem 19
Yalçınkaya, Esin 92
Yalçınkaya, Mirsad 28
Yamur, Ali Rıza 59
Yaprak, Neslihan 30, 36, 86
Yazıcı, Haşmet 30, 63, 92
Yazıcı, İbrahim 38, 90
Yazıcı, Zahide Mine 29, 44
Yazla, Semih 20
Yegin, Yakup 50
Yeğin, Yakup 29
Yerlikaya, Serdar 42, 48
Yeşilyurt, Zeynep Elif 70
Yıldırım, Güven 56
Yıldırım, Habip 70
Yıldırım, Hayri 49, 53, 60, 66
Yıldırım, İlhami 88
Yıldırım, Metin 9, 33
Yıldırım, Nadir 68, 79, 81
Yıldırım, Yalçın 5
Yıldırım, Yavuz Selim 11, 50
Yıldız, Ahmet 61, 68
Yıldız, Erkan 76
Yıldız, Kadir 59, 78
Yıldız, Muhammed Gazi 56
Yıldız, Selçuk 92
Yılmaz, Ayşe Aslı Şahin 38, 91
Yılmaz, Ceyda Sel 15, 27, 88
Yılmaz, Esra 20
Yılmaz, Fahrettin 51, 74, 81, 82
Yılmaz, Hüseyin Baki 42
Yılmaz, Melikşah 8
Yılmaz, Metin 84
Yılmaz, Mustafa 86
Yılmaz, Onur Evren 21, 28
Yılmaz, Taner 39
Yılmaz, Yavuz Fuat 30
Yiğider, Ayşe Pelin 50
Yiğit, Özgür 27, 28, 57, 83, 84
Yuca, Köksal 89
Yurttaş, Veysel 14, 16, 18, 29, 40
Yüceant, Gülşah Acar 49
Yüceege, Melike 3, 8, 9, 10
Yüce, İmdat 83
Yücel, Abitter 51
Yücel, Emrah 17
Yücel, Ömer Taşkın 14
Yüce, Turgut 23, 50, 64
Yükkaldıran, Ahmet 33
Yüksel, Alper 15, 27
Yüksel, Elvan 3, 8, 9

Z

Zengin, Ömer Faruk 12
Zorlu, Mehmet Ekrem 87, 94

TÜRK RİNOLOJİ DERNEĞİ - 1994
TURKISH RHINOLOGIC SOCIETY